Über dieses Buch

Dies ist ein digitales Exemplar eines Buches, das seit Generationen in den Regalen der Bibliotheken aufbewahrt wurde, bevor es von Google im Rahmen eines Projekts, mit dem die Bücher dieser Welt online verfügbar gemacht werden sollen, sorgfältig gescannt wurde.

Das Buch hat das Urheberrecht überdauert und kann nun öffentlich zugänglich gemacht werden. Ein öffentlich zugängliches Buch ist ein Buch, das niemals Urheberrechten unterlag oder bei dem die Schutzfrist des Urheberrechts abgelaufen ist. Ob ein Buch öffentlich zugänglich ist, kann von Land zu Land unterschiedlich sein. Öffentlich zugängliche Bücher sind unser Tor zur Vergangenheit und stellen ein geschichtliches, kulturelles und wissenschaftliches Vermögen dar, das häufig nur schwierig zu entdecken ist.

Gebrauchsspuren, Anmerkungen und andere Randbemerkungen, die im Originalband enthalten sind, finden sich auch in dieser Datei – eine Erinnerung an die lange Reise, die das Buch vom Verleger zu einer Bibliothek und weiter zu Ihnen hinter sich gebracht hat.

Nutzungsrichtlinien

Google ist stolz, mit Bibliotheken in partnerschaftlicher Zusammenarbeit öffentlich zugängliches Material zu digitalisieren und einer breiten Masse zugänglich zu machen. Öffentlich zugängliche Bücher gehören der Öffentlichkeit, und wir sind nur ihre Hüter. Nichtsdestotrotz ist diese Arbeit kostspielig. Um diese Ressource weiterhin zur Verfügung stellen zu können, haben wir Schritte unternommen, um den Missbrauch durch kommerzielle Parteien zu verhindern. Dazu gehören technische Einschränkungen für automatisierte Abfragen.

Wir bitten Sie um Einhaltung folgender Richtlinien:

+ *Nutzung der Dateien zu nichtkommerziellen Zwecken* Wir haben Google Buchsuche für Endanwender konzipiert und möchten, dass Sie diese Dateien nur für persönliche, nichtkommerzielle Zwecke verwenden.

+ *Keine automatisierten Abfragen* Senden Sie keine automatisierten Abfragen irgendwelcher Art an das Google-System. Wenn Sie Recherchen über maschinelle Übersetzung, optische Zeichenerkennung oder andere Bereiche durchführen, in denen der Zugang zu Text in großen Mengen nützlich ist, wenden Sie sich bitte an uns. Wir fördern die Nutzung des öffentlich zugänglichen Materials für diese Zwecke und können Ihnen unter Umständen helfen.

+ *Beibehaltung von Google-Markenelementen* Das "Wasserzeichen" von Google, das Sie in jeder Datei finden, ist wichtig zur Information über dieses Projekt und hilft den Anwendern weiteres Material über Google Buchsuche zu finden. Bitte entfernen Sie das Wasserzeichen nicht.

+ *Bewegen Sie sich innerhalb der Legalität* Unabhängig von Ihrem Verwendungszweck müssen Sie sich Ihrer Verantwortung bewusst sein, sicherzustellen, dass Ihre Nutzung legal ist. Gehen Sie nicht davon aus, dass ein Buch, das nach unserem Dafürhalten für Nutzer in den USA öffentlich zugänglich ist, auch für Nutzer in anderen Ländern öffentlich zugänglich ist. Ob ein Buch noch dem Urheberrecht unterliegt, ist von Land zu Land verschieden. Wir können keine Beratung leisten, ob eine bestimmte Nutzung eines bestimmten Buches gesetzlich zulässig ist. Gehen Sie nicht davon aus, dass das Erscheinen eines Buchs in Google Buchsuche bedeutet, dass es in jeder Form und überall auf der Welt verwendet werden kann. Eine Urheberrechtsverletzung kann schwerwiegende Folgen haben.

Über Google Buchsuche

Das Ziel von Google besteht darin, die weltweiten Informationen zu organisieren und allgemein nutzbar und zugänglich zu machen. Google Buchsuche hilft Lesern dabei, die Bücher dieser Welt zu entdecken, und unterstützt Autoren und Verleger dabei, neue Zielgruppen zu erreichen. Den gesamten Buchtext können Sie im Internet unter `http://books.google.com` durchsuchen.

Zeitschrift für orthopädische Chirurgie einschliesslich der ...

Deutsche Orthopädische Gesellschaft

Digitized by Google

Digitized by Google

Digitized by Google

Digitized by Google

Digitized by Google

Digitized by Google

ZEITSCHRIFT

FÜR

ORTHOPÄDISCHE CHIRURGIE

EINSCHLIESSLICH DER

HEILGYMNASTIK UND MASSAGE.

UNTER MITWIRKUNG VON

Dr. G. DREHMANN in Breslau, Prof. Dr. L. HEUSNER in Barmen, Dr. H. KRUKENBERG in Elberfeld, Prof. Dr. F. LANGE in München, Prof. Dr. A. LORENZ in Wien, Sanitätsrat Dr. A. SCHANZ in Dresden, Privatdoz. Dr. W. SCHULTHESS in Zürich, Privatdoz. Dr. H. SPITZY in Graz, Prof. Dr. O. VULPIUS in Heidelberg, Privatdoz. Dr. G. A. WOLLENBERG in Berlin

HERAUSGEGEBEN VON

Dr. A. HOFFA UND **Dr. G. JOACHIMSTHAL,**

GEH. MEDIZINALRAT, a. o. PROFESSOR AN DER UNIVERSITÄT BERLIN

UNIVERSITÄTS-PROFESSOR IN BERLIN.

XIX. BAND.

MIT 352 IN DEN TEXT GEDRUCKTEN ABBILDUNGEN.

STUTTGART.

VERLAG VON FERDINAND ENKE.

1908.

Digitized by Google

Druck der Union Deutsche Verlagsgesellschaft in Stuttgart.

Digitized by Google

10367

Inhalt.

Seite

I. B. Bardenheuer, Ueber die präventive Behandlung der Gelenkverletzungen des Oberarmes zur Verhütung der Gelenkversteifung. Mit 31 Abbildungen 1

II. B. Lange, Zur Frakturbehandlung mittels der Extensionsmethode nach Bardenheuer 23

III. E. Hoffmann, Operative Behandlung einer ischämischen Kontraktur am Vorderarm nach Fraktur im unteren Drittel des Oberarmes. Mit 4 Abbildungen 29

IV. P. Glaessner, Die Kontinuitätsresektion der langen Röhrenknochen zur Ausgleichung von Verkürzungen. Mit 5 Abbildungen . . . 38

V. C. Deutschländer, Die Heinesche Operation der Kontinuitätsverkürzung zwecks Ausgleichung von Längendifferenzen der unteren Gliedmaßen. Mit 4 Abbildungen 47

VI. B. Spitzer und R. Werndorff, Ueber die artifizielle Deformierung des Unterkiefers. Mit 5 Abbildungen 55

VII. Biesalski, Praktische Ergebnisse der Krüppelstatistik 62

VIII. W. Schultheß, Ueber die sogenannte konkavseitige Torsion der Wirbelsäule. Mit 14 Abbildungen 67

IX. W. Schultheß, Schädelasymmetrie bei kongenitaler Skoliose. Mit 2 Abbildungen 87

X. R. Ritter v. Aberle, Ueber Fettembolie nach orthopädischen Operationen 89

XI. A. Schanz, Ein Typus von Schmerzen an der Wirbelsäule . . 115

XII. O. Vulpius, Die Arthrodese des Schultergelenks. Mit 27 Abbildungen 130

XIII. A. Lorenz, Ueber Konkavtorsion. Mit 21 Abbildungen 172

XIV. R. Werndorff, Ueber die blutige Behandlung hochgradiger Kniegelenksverkrümmungen. Mit 12 Abbildungen 208

XV. R. Werndorff, Zur blutigen Behandlung der habituellen Schultergelenksverrenkung 224

XVI. F. Schultze, Zur Behandlung der schweren Plattfußformen jenseits der Wachstumsgrenze. Mit 5 Abbildungen 228

XVII. S. Peltesohn, Ueber Spondylitis typhosa. Mit 2 Abbildungen . 239

XVIII. G. A. Wollenberg, Die normale Anatomie des Kniegelenkes im Röntgenbilde nach Aufblasung der Gelenkkapsel. Mit 10 Abbildungen 245

XIX. M. David, Coxa valga. Mit 5 Abbildungen 255

XX. G. Preiser, Die Roser-Nélatonsche Linie und die Ursachen und die Bedeutung des Trochanterhochstandes. Mit 15 Abbildungen . 265

XXI. R. Zuelzer, Ein einfacher X-Beinkorrektionsapparat für Kinder. Mit 2 Abbildungen 276

XXII. K. Gerson, Zur Behandlung des runden Rückens und der hohen Schulter. Mit 2 Abbildungen 279

Digitized by Google

Seite

XXIII. Evler, Ein im Kniegelenk beweglicher Genu valgum-Apparat aus Chromlederstreifen und Schienen mit federnder Extension an der Außenseite. Mit 2 Abbildungen 283

XXIV. M. Böhm, Untersuchungen über die anatomische Grundlage der jugendlichen seitlichen Rückgratsverkrümmungen. Mit 85 Abbildungen 286

XXV. M. Böhm, Zur Aetiologie des flachen Rückens. Mit 7 Abbildungen 406

XXVI. C. Ghillini, Experimentelle und angeborene Hüftgelenksverrenkung. Mit 7 Abbildungen 415

XXVII. A. Schanz, Ein Waschtisch für orthopädische Operationszimmer. Mit 2 Abbildungen 429

XXVIII. E. Nyrop, Eine Prothese bei Exartikulationen im Hüftgelenk. Mit 4 Abbildungen 432

XXIX. K. Gaugele, Das Redressement alter Pottscher Buckel. Mit 9 Abbildungen 437

XXX. H. Landwehr, Ein Fall von Fractura ossis navicularis pedis. Mit 3 Abbildungen 445

XXXI. P. Haglund, Zur Frage des Os tibiale externum. Erwiderung an Dr. A. Lilienfeld anläßlich seines Aufsatzes „Ueber die sogenannten Tarsalia etc.“ (S. 224 ff.) 452

A. Lilienfeld, Antwort auf die „Erwiderung“ des Herrn Haglund 455

XXXII. P. Haglund, Ueber den sogenannten Calcaneussporn. Mit 9 Abbildungen 457

XXXIII. J. Schoemaker, Die Trochanter-Spina-Linie als diagnostisches Hilfsmittel. Mit 5 Abbildungen 465

XXXIV. H. Lehr, Ueber die plantare Exostose des Fersenbeins. Mit 6 Abbildungen 473

XXXV. K. Gaugele, Die ursächlichen Beziehungen des Os tibiale und der Frakturen des Os naviculare zum Pes valgus. Mit 15 Abbildungen 494

XXXVI. A. Saxl, Supramalleoläre Infraktion der Fibula, ein Hilfsmittel beim modellierenden Redressement des Klumpfußes. Mit 4 Abbildungen 511

XXXVII. G. Hohmann, Zur Aetiologie und Pathologie von Klumphand und Klumpfuß. Mit 20 Abbildungen 518

XXXVIII. K. Hirsch, Kasuistischer Beitrag zum Metatarsus varus congenitus. Mit 2 Abbildungen 543

XXXIX. P. Ewald, Skoliose bei Kinderlähmung. Mit 6 Abbildungen . 549

Referate 567

Autorenregister 625

Sachregister 627

Digitized by Google

I.

Ueber die präventive Behandlung der Gelenkverletzungen des Oberarmes zur Verhütung der Gelenkversteifung[1]).

Von

Geh. Medizinalrat Prof. Dr. **B. Bardenheuer** in Köln.

Mit 31 Abbildungen.

Meine Herren! Das Thema, über welches ich heute die Ehre habe, zu Ihnen zu sprechen, lautet: Ueber die präventive Behandlung der Gelenkverletzungen des Oberarmes zur Verhütung der Gelenkversteifung.

Die Gelenkverletzungen können entstehen durch Kontusion, Distorsion, partielle Fraktur eines Knochenvorsprunges, intra- oder extraartikuläre Frakturen der ganzen Quere des Knochens oder durch Luxationen.

Alle diese Verletzungen sind begleitet von einem Hämarthros. Reine starke Hämarthrosen ohne gleichzeitige Knochenverletzungen nach Kontusionen oder Distorsionen sind selten oder werden mindestens selten dem Hospital überwiesen. Wenn ein starker Hämarthros des Schultergelenks oder des Ellenbogengelenks besteht, so geht man meist nicht fehl, wenn man annimmt, daß gleichzeitig eine intraartikuläre Fraktur eines größeren, oft nur eines kleineren Stückes Knochen besteht: am Schultergelenke besonders oft des Tuberculum majus, am Ellenbogengelenke oft des einen oder anderen Epicondylus, eines Stückchens vom Radiusköpfchen oder des Process. coronoid. oder von der hinteren Fläche der Trochlea, besonders oberhalb der Fovea supratrochlearis posterior., Emin. capitata etc.

Beim Bestehen eines großen Hämarthros wird die Kapsel ausgebuchtet und letztere setzt die Knorpelflächen dort, wo dieselben miteinander in Kontakt stehen, unter einen höheren Druck, es verbreitet sich das Blut besonders in die Umschlagsfalten der Synovialis,

[1]) Vortrag, gehalten auf dem VI. Kongreß der Deutschen Gesellschaft für orthopädische Chirurgie am 2. April 1907.

Digitized by Google

in die Synovialtaschen, das Blut gerinnt, das Fibrin lagert sich daselbst auf die Synovialfalten ab und führt zu Verklebungen, selbst Verwachsungen der Synovialis, die bei eventuell nachher vorgenommenen Bewegungen zerreißen und eine neue Blutung hervorrufen.

Zur Einleitung der Resorption ist nichts wirksamer als die aktive Bewegung in Verbindung mit der Extension. Durch letztere wird der zwischen den Knorpelflächen bestehende Druck vermindert, ferner wird die ausgebuchtete Kapsel durch Dehnung gestreckt, wodurch ein stärkerer Druck auf den Gelenkinhalt ausgeführt und die Resorption des Blutes eingeleitet wird. Durch die gleichzeitige innerhalb des Gelenkes ausgeführte Bewegung wird, wie ich mich bei gleichzeitig ausgeführter Extension oft überzeugt habe, die Resorption des Blutes eingeleitet, das koagulierte Blut wird aus den Synovialtaschen, von den Synovialflächen, von den Synovialfalten unter stetiger Veränderung der Lokalisation des Blutes abgelöst und verschoben; es kann sich keine Verlötung und Verwachsung der Synovialflächen entwickeln.

Die aktive Gymnastik ist der passiven vorzuziehen, weil dieselbe sich in den Grenzen der Schmerzlosigkeit abspielt und keine weitere Verletzung setzt und weil dieselbe als physiologischer Reiz weit besser die Ernährung aller Gewebe: der Synovialis, der Muskeln etc. garantiert, als wie die passive. Lucas Championière sagt, Bewegung ist Leben, das gilt aber besonders von der aktiven, weniger von der passiven Bewegung.

Als Folge der Gelenkverletzungen fürchten wir besonders die **Ankylosis.** Dieselbe ist Folge der elastischen Retraktion aller das Gelenk umgebenden und konstituierenden Gewebe, der Synovialis, der Capsula fibrosa, der Fascien, Muskeln etc. Alle Gewebe müssen von Zeit zu Zeit gedehnt werden und sich verkürzen, um ihre Elastizität zu bewahren, um das Dehnungs- und Retraktionsvermögen zu konservieren.

Wenn das Schultergelenk dauernd adduziert, fixiert ist, so werden an der inneren Gelenkseite alle Gewebe, die Synovialis, die Capsula fibrosa, die Muskeln etc. sich verkürzen und an der Außenseite im verlängerten Zustande verharren, da ihre Ansatzpunkte voneinander entfernt sind.

Die mit ihren Ansatzpunkten einander genäherten elastischen Gewebe haben infolgedessen ihre Dehnungsfähigkeit eingebüßt, die entgegengesetzten ihr Retraktionsvermögen.

Bei einer zwecks Behandlung vorgenommenen Abduktion z. B. entstehen durch Ueberdehnnng Zerreißungen, neue Blutungen etc.

Digitized by Google

in den verschiedenen Geweben, die Muskeln gehen überdies durch die dauernde Ruhigstellung nutritive Veränderungen ein, verfetten, entarten bindegewebig etc.

Durch die frühzeitig ausgeführten aktiven Bewegungen werden die physiologischen Bewegungen ausgeführt, und diese werden daher auch gut ertragen und führen somit einen physiologischen, die Zirkulation anregenden Reiz aus.

Wenn ein Gelenk z. B. beim zunehmenden Alter, bei eintretender Abnahme der Willenskraft und der natürlichen Neigung zur Bequemlichkeit nicht bis in die äußersten Grenzen flektiert, gestreckt, rotiert wird, so werden die Gelenkflächen in den peripheren Abschnitten nicht übereinander gleiten; es verliert infolgedessen die Knorpeloberfläche ihre Glätte, sie wird rauh, der Knorpel zerfasert, die Synovialumschlagsfalten verlieren, da sie nicht mehr ad maximum gedehnt werden, ihre Dehnungsfähigkeit, sie verkürzen sich, veröden; das Gleiche gilt von den Synovialtaschen; die Winkel, in welchen sich die Gelenke bewegen können, werden immer kleiner; es entsteht eine Alterssynovitis. Wenn das vom gesunden Gelenke gilt, so gilt es auch viel mehr noch vom verletzten Gelenke.

An zweiter Stelle fürchten wir besonders in den Fällen, wo gleichzeitig eine Fraktur eines Knochenfortsatzes oder des ganzen Querdurchmessers des Knochens besteht, die primäre Gelenkentzündung, welche gleichfalls wieder in die Entwicklung einer Ankylosis endet. Je größer die Verletzung in der Synovialis, in der Kapsel, in den Knochen, in den umgebenden Muskeln etc. ist, um so größer ist der Hämarthros, um so größer ist die Gefahr der primären Endo- und Parasynovitis. Die Entzündung, welche an der Frakturstelle, in den verletzten Muskeln etc. naturgemäß besteht, greift auf das Gelenk über und steigert die in den verletzten Teilen des Gelenkes sich abspielende Entzündung. Durch die verletzte entzündete Muskulatur entsteht überdies ein stärkerer Druck zwischen den miteinander in Kontakt stehenden Knorpelflächen.

Durch die Extension wird die entzündliche Retraktion der Muskeln überwunden, wird der interfragmentale und intercartilagineale Druck vermindert, durch die Spannung der Kapsel wird der intraartikuläre Erguß rasch resorbiert, durch die aktiven Bewegungen wird die Resorption des gesetzten traumatischen und entzündlichen Ergusses gefördert.

Wir fürchten drittens nach den Gelenkverletzungen ebensosehr die sekundäre traumatische Synovitis und Parasynovitis, welche

Digitized by Google

nach einer lang dauernden Immobilisation des Gelenkes durch die nachherigen Bewegungen des Gliedes und durch die hierdurch entstehenden Zerreißungen der vernarbten Risse: der Synovialis, der Kapsel, der Muskeln etc. eintreten, wodurch neue intra- und paraartikuläre Blutungen entstehen, neue Verletzungen gesetzt werden und eine sekundäre Endo- und Parasynovitis sich entwickelt.

Durch die während der eigentlichen Frakturbehandlung aufgenommene gymnastische Behandlung, die bei der gleichzeitig ausgeführten Extensionsbehandlung gut ertragen wird, werden dagegen die Narben gedehnt, werden die Risse gezwungen, sich bezüglich der Länge den Dehnungen anzupassen, wird die Entwicklung der Verkürzungen der einzelnen Gewebe umgangen, so daß auch anderwärts in den nicht verletzten Geweben keine sekundären Zerreißungen entstehen.

Wir fürchten viertens bei den Frakturen **die Behinderung** der Gelenkbewegung durch die räumliche Ausdehnung des Callus, das Bestehenbleiben der Dislokation, wodurch die Gelenkbewegung gehemmt wird. Durch eine korrekt ausgeführte Extensionsbehandlung kann man fast ausnahmslos eine ideelle Heilung erzielen; eine Ausnahme macht zuweilen nur die Fractura cum luxatione des Kopfes nach außen von der Kapsel oder die Umdrehungsluxation mit der Bruchfläche nach innen oder eine sehr starke Splitterung des Process. cubit. bei Verletzten höheren Alters oder die nicht zu behebende Interposition abgesprengter Knochenstückchen zwischen den Gelenkflächen. In den übrigen Fällen gelingt stets die Reposition, was ich hoffe, heute abend in den Projektionsbildern Ihnen zu demonstrieren.

Bei den Luxationen fürchten wir weit weniger die Ankylosis, weil 1. hier das Blut durch den Kapselriß nach außen tretend weit besser durch die größere Resorptionsfläche resorbiert wird, weil 2. das Gelenk nicht absolut ruhig gestellt wird und außerdem 3. im Schultergelenke durch die Schwere des Armes eine Extension ausgeführt wird, und weil 4. bei dem Austritt des Blutes durch den Kapselriß aus dem Gelenke nach außen nicht eine solche Ausbuchtung der Kapsel seitens des retinierten Blutes eintreten kann und somit der intercartilagineale Druck nicht so groß ist.

Bei den Luxationen entsteht daher weit seltener eine Ankylosis trotz der größeren ausgedehnteren Kapselverletzung, trotz der fast ausnahmslos bestehenden gleichzeitigen Fraktur eines Knochenvorsprunges. Bei den Schulterluxationen bestand unter 48 Luxationen 24 mal eine nachweisbare gleichzeitige Absprengung des Tuberculum

Digitized by Google

majus (Gräßner). Im Ellenbogengelenke habe ich ausnahmslos entweder gleich oder nach einiger Zeit eine Absprengung des einen oder anderen Knochenstückes von den Epicondylen, von dem Radiusköpfchen, von der Eminentia capitata, von der Trochlea, besonders am hinteren Umfange derselben oberhalb der Fossa supratrochlearis post. oder des Process. coronid. etc. nachweisen können. Hier wirkt die Extension aus den gleichen Gründen wie oben fürs Schultergelenk angeführt wurde, gleichfalls vorzüglich. — Man muß indessen von vorneherein gleichzeitig die aktiv gymnastischen Bewegungen in mäßigen Grenzen aufnehmen, um die Entstehung einer habituellen Luxation zu hindern. Es werden im Schultergelenke anfänglich nur leichte Retro- und Anteversionsbewegungen seitens des adduzierten und in der Schiene nach unten extendierten Armes, vom 8. Tage ab werden leichte Ab- und Adduktionen ausgeführt. Vom 14. Tage ab werden im Sinne der stärkeren Abduktionen Stabübungen in der Schiene gemacht; nach im ganzen 3 Wochen wird die Extensionsschiene entfernt.

Bei der Luxation des Ellenbogengelenkes wird an dem rechtwinkelig gebeugten Ellenbogengelenke gleichfalls die Schiene angelegt, der Vorderarm wird vom Olekranon aus umfaßt und quer nach vorn fingerwärts das untere Ende des Olekranons durch eine Druckbrücke von vorn nach hinten quer extendiert. Vom 8. Tage ab werden leichte Flexionen und Streckungen des Vorderarmes ausgeführt.

Ich muß hier vor der Behandlung mittels der gleich nach der Reposition vorgenommenen Championièreschen Mobilisation und Massage warnen. Ich habe 5mal nach dieser Luxation in dem Brachialis internus eine Myositis ossificans infolge des abgesprengten Periostes oder der Knochenstückchen entstehen sehen.

Besprechen wir jetzt einige wenige Frakturen des Oberarmes, um an diesen Beispielen zu zeigen, wie ich verfahre zur Verhütung von Deformitäten und von Gelenkentzündungen.

Als erstes Beispiel wähle ich die Fraktur des Tuberculum majus. Dies Leiden ist weit häufiger, als wir gewöhnlich annehmen, wie auch Höftmann u. a. hervorgehoben haben.

Die Distorsion und die Kontusion verlangt die gleiche Behandlung wie die Tuberculumfraktur. Zeigt sich, daß der blutige Erguß, die Schmerzhaftigkeit rasch schwindet und die Funktion bald wiederkehrt, so wird die Extensionsbehandlung aufgegeben und das Gelenk nur mittels Gymnastik weiter behandelt; hiermit hat man

Digitized by Google

keinen Fehler begangen, im Gegenteile ist das Blut durch die Extension rascher resorbiert worden.

Ein großer Hämarthros als Folge einer Kontusion oder Distorsion des Gelenkes ist äußerst selten oder wird mindestens äußerst selten ins Hospital aufgenommen. Wir wiesen in 2 Jahren (vide Rudolf Gräßner, Stabsarzt, Veröffentlichungen aus dem Gebiete des Militärsanitätswesens 1905, Heft 35) 23mal bei einfachen Kontusionen des Schultergelenks das Bestehen einer Fraktur des Tuberculum majus röntgenographisch nach; jedenfalls bestand dieselbe auch noch oft in den wenigen außerdem beobachteten, übrigbleibenden Fällen von sogenannter Kontusion oder Distorsion des Schultergelenks, war aber röntgenographisch nur nicht nachweisbar.

Nach 48 Luxationen wies Gräßner 24mal das Bestehen einer gleichen Fraktur nach; jedenfalls ist dieselbe noch weit häufiger, da Gräßner nur die röntgenographisch zweifellos nachgewiesenen Fälle als Frakturen ansprach. Im Röntgenbilde entgeht im Gelenke eine dünne Facette oder der Defekt am Tuberculum majus allzuleicht dem Untersucher und ist überhaupt je nach der Lage oft gar nicht zu entdecken.

Die gleichwertige Abreißung der betreffenden Muskeln des M. supra- et infraspin. läßt sich gleichfalls nicht nachweisen, ebenso ist der abgerissene Limbus cartilag. röntgenographisch gar nicht zu entdecken. Ich glaube, man geht nicht falsch, wenn man annimmt, daß in weitaus der Mehrzahl der Fälle von Luxatio capit. nebenher eine von diesen Verletzungen besteht. Dieselbe entsteht isoliert am häufigsten durch Fall auf die Schulter; ich bin der Meinung, daß hierbei zwei Kräfte zusammenwirken, die direkte, das Tuberculum treffende und dasselbe erschütternde Gewalt, ferner die indirekte, welche den Oberarm mit Gewalt nach innen rotiert, wobei die Rotatores externi, stark ausgespannt, das Tuberculum abreißen.

Man sollte nach meiner Ueberzeugung stets bei einem bestehenden Hämarthros trotz des fehlenden röntgenographischen Nachweises eine Tuberculumfraktur annehmen, was auch meist nachher durch häufigere Aufnahme eines Röntgenogrammes seine Bestätigung erhält, zumal in den Fällen, wo die Verletzung nach einem Falle auf die vordere oder äußere Fläche der Schulter entstand und eine große Druckschmerzhaftigkeit in der Gegend des Tuberculum mit einer stärkeren, oft nach Tagen durch die Diffusion des Blutfarbstoffes deutlicher sich einstellenden Blutunterlaufung besteht resp. entsteht.

Digitized by Google

Gestützt wird die Diagnose noch durch die nachweisbare Vergrößerung des Tiefendurchmessers des Gelenkes, welche gleichfalls besonders oft erst nachträglich zu entdecken ist, sowie durch größere, an Stelle des Tuberculum nachweisbare Knochenunebenheiten, die natürlich mit der anderen Seite verglichen werden müssen. Ein ferneres wichtiges Zeichen ist die große Schmerzhaftigkeit bei stärker ausgeführten passiven Rotationen des Armes nach außen, ausgelöst durch Dehnung der Rotatores externi oder nach innen durch das Anstoßen der Bruchfläche an den vorderen Rand der Fossa glenoid. Ferner ist die aktive Abduktion des Armes sehr erschwert; oft besteht folgendes, sehr augenfällige Symptom, daß der Patient den Arm bis etwas über einen Rechten erheben kann, wobei alsdann letzterer plötzlich nach unten, unter Auslösung einer Schmerzempfindung am Orte der Läsion, machtlos in Adduktion sinkt, oder man erhebt ihn passiv bis zur Senkrechten und fordert den Patienten auf, den Arm langsam zu adduzieren, so gelingt dies bis etwa zum Rechten. In diesem Augenblicke fällt der Arm mit einem Rucke wiederum, unter gleichzeitiger spontan eintretender Rotation nach innen, in Adduktion.

Ich habe hierbei absichtlich etwas länger verweilt, weil das Uebersehen der Verletzung sich in seinen Folgen oft sehr straft. Hierauf paßt in der Tat der vielfach bei uns am Rheine gehörte Ausdruck, welcher sagt, daß die Zerrung eines Gelenkes schwerere Folgen habe, mehr zu fürchten sei, als eine regelrechte Fraktur des Knochens, insofern die Fraktur des kleinen Fortsatzes übersehen wird und man bei einem bestehenden intraartikulären Hämarthros glaubt, es nur mit einem isolierten Hämarthros zu tun zu haben. Es entsteht hiernach sehr oft eine monate-, selbst jahrelang bestehende, hartnäckige Ankylosis und Arthritis; in einem Falle wies ich eine starke Verdickung der vorderen Capsula fibrosa nach, welche mit der extrasynovialen Exzision unter Wiederherstellung der Funktion geheilt wurde.

In diesen Fällen ist die Extension nach oben in der Weise, wie Sie es in der Fig. 1 dargestellt sehen, nötig; hierdurch wird die Bruchfläche des Defektes am Oberarme dem abgesprengten Knochenteile, dem Tuberculum, genähert.

Wenn nun wirklich, was sehr selten der Fall ist, eine Diagnosis falsa vorläge, so kann man nach 8 Tagen, wenn der Druckschmerz, der Hämarthros geschwunden ist, die Behandlung unterbrechen.

Digitized by Google

Vom 8. Tage erst ab lasse ich, besonders in Fällen, wo ich von dem Bestehen einer Fraktur durch das klinische Bild und durch das Röntgenogramm überzeugt bin, leichte Flexionen des Vorderarmes ausführen.

Fig. 1.

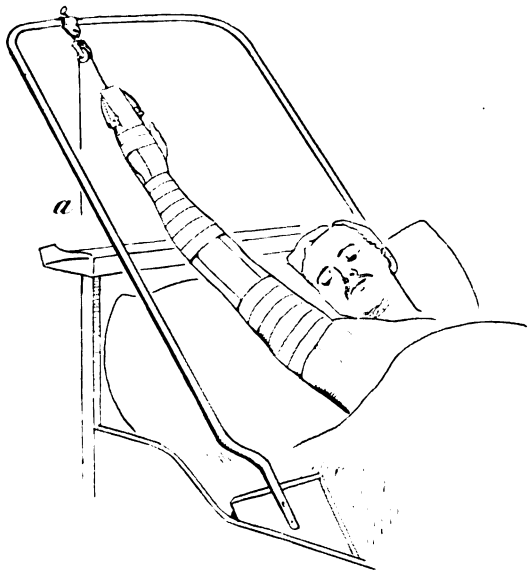

Längsextension des Armes der verletzten Seite nach hinten oben in der verlängerten Achse des Körpers bei mäßig erhöhtem Oberkörper zur Behandlung der Frakturen des Schultergürtels. Zug *a* belastet mit 6 kg.

Der Patient greift mit seinen Fingern in den in der Ansa freihängenden Ring und führt leichte Flexionen im Ellbogengelenke und Adduktionen des Oberarmes aus.

Dieselben dürfen nicht schmerzhaft sein und müssen sehr sanft ausgeführt werden, müssen sich in den Grenzen der Schmerzlosigkeit bewegen; sie dürfen keinen Schmerz auslösen, wodurch der Beweis erbracht würde, daß der beginnende Callus zwischen den Bruchflächen gezerrt, das Gelenk insultiert, die Synovialis wiederum verletzt wird. Bei fehlendem Schmerze werden die Bewegungen allmählich ansteigend, immer stärker und in immer größeren Winkeln ausgeführt, dieselben werden je nach dem Zeitpunkte der erlaubten Aufnahme der Bewegungen, was ja wechselt mit der Intensität und Art der Verletzung, 3—4 Wochen fortgesetzt. Bei einer Luxation z. B. dürfen die aktiven Bewegungen nicht so früh aufgenommen werden. Diese Zeit ist trotzdem oft nicht wesentlich abzukürzen, da sich oft noch nachher eine Versteifung des Gelenkes durch das Bestehen einer Tuberculumfraktur entwickelt. Die letztere bedarf viel Aufmerksamkeit in der Behandlung.

Es sei hier noch bemerkt, daß die Kordel, welche das Gewicht trägt, über zwei Rollen laufen muß, damit dieselbe sich nicht über dem Rollenrande, zwischen der Rolle selbst und dem Bügel, für einen Augenblick einklemmt, um alsdann unter Hervorrufung eines

Digitized by Google

Ruckes an dem Arme wiederum in die Rinne der Rolle zurückzuspringen und um unter Einleitung eines stärkeren Schmerzes eine erneute Verletzung der Synovialis hervorzurufen; die Bewegungen müssen sich äußerst sanft vollziehen.

Bei einer gleichzeitig bestehenden Luxation wird die Behandlung 14 Tage in der Schiene geleitet, bis nach etwa innerhalb 14 bis 24 Tagen allmählich die Abduktion bis nahe einem rechten Winkel möglich ist. Alsdann wird die Abduktion immer mehr gesteigert.

Das Gewicht wird alsdann entfernt, und Patient führt für 14 Tage lang Stabübungen, sowie freihändige Abduktionen, Ante- und Retroversionen mit einem Pfundgewicht aus, welches er mit der Hand umfaßt; ich habe stets nachgewiesen, daß der Verletzte beim Tragen eines Gewichtes die Muskeln des Oberarmes mehr kontrahiert und weiter den Arm abduzieren kann, als ohne Gewicht.

Zuletzt möchte ich noch bezüglich der Ursache der Entstehung der habituellen Luxation hinzufügen, daß ich nicht die Ansicht einzelner Chirurgen teilen kann, daß die so oft nach Luxationen beobachtete Absprengung des Tuberculum majus als Ursache für die habituelle Luxation aufzufassen ist, da die habituelle Luxation doch relativ selten ist, während die begleitende Fraktur relativ sehr oft beobachtet wird. Es muß jedenfalls noch ein anderes Moment hinzukommen, z. B. die nebenhergehende Erschlaffung der Kapsel, die Verkleinerung des Kopfes, bei der Absprengung des Tuberculum samt eines Teiles des Kopfes, insofern ein Stück Kopf mit abgerissen ist, die Abreißung des Limb. cartilag. im vorderen oberen Abschnitte mit gleichzeitiger starker Eröffnung der Bursa subscapul.

Frakturen des ganzen Querdurchmessers des Endes des Humerus.

In allen Fällen von Fraktur des oberen Humerusendes, wo die Bruchflächen sich nicht verlassen haben und keine große Dislokation besteht, wird vom 1. Tage ab die Extension direkt kopfwärts ausgeführt, und es werden, wie bei der eben erwähnten Absprengung des Tuberculum majus ohne Luxation, gleich die gymnastischen Uebungen aufgenommen, 2mal täglich $^1/_4$, allmählich steigend bis $^1/_2$ Stunde, anfänglich in sehr kleinen Winkeln, nachher in immer größeren Winkeln bis zur vollen Ab- und Adduktion ausgeführt.

Diese Behandlung wird nach 2—3 Wochen vertauscht mit dem einfachen subkubitalen Tragen eines Gewichtes von 2—3 Pfund im Tage, und in der Nacht mittels der Extension von 4—6 Pfund übers

Digitized by Google

untere Bettende und den 3mal im Tage vorgenommenen aktiven Bewegungen in Form von Stabübungen und von freihändigen Abduktionen, Ante- und Retroversionen.

Die gleiche Extensionsart und gymnastische Behandlung wird auch bei der Fraktur des Collum scapul. eingeleitet.

Wenn die Dislokation eine größere ist und die Bruchflächen sich zum Teile verlassen haben, so daß z. B. bei einer Abduktionsfraktur das distale mit dem oberen Fragmente einen Winkel nach innen bildet oder das distale Fragment nach innen gegen die Axilla weiter vorsteht, so ist die Querextension nötig, wie sie in Fig. 2 dargestellt ist.

Die Ansa nach oben fixiert die Schulterkappe, die Ansa nach unten zieht das distale Fragment nach unten, man kann letzteres so stark forcieren, daß sogar eine Diastasis zwischen den beiden Fragmenten besteht, weshalb es stets nötig ist, daß kontrollierende Röntgenogramme aufgenommen werden, die Zugbrücke, deren oberer Rand genau mit der Spitze des Winkels abschneiden muß, zieht das obere Ende des distalen Fragmentes stark nach außen, die untere Druckbrücke (nicht gezeichnet) drückt das periphere Ende des distalen Fragmentes nach innen, so daß das obere Ende noch stärker nach außen über die Zugbrücke abgehebelt wird.

Wenn das proximale Fragment stärker nach außen abgewichen ist, so wird das untere Ende desselben außerdem noch quer nach innen durch eine Druckbrücke geleitet, das obere des distalen Fragmentes aber gleichzeitig, wie vorher beschrieben ist, durch eine Zugbrücke nach außen abduziert und das untere Ende des distalen Fragmentes durch eine Druckbrücke nach innen geleitet. Meist ist dies indessen nicht nötig.

Vom 1.—4. Tage ab lasse ich leichte Abduktionen des Armes, Ante- und Retroversionen mittels eines gerillten Stabes, also aktiv-passive Bewegungen in der Schiene ausführen, nach 2—3 Wochen wird die Längsextension nach unten mittels einer subkubitalen Ansa (2—3 Pfund) ausgeführt. In der Nacht wird der Zug mittels 4—6 Pfund über das untere Bettende geleitet. Von der 2.—4. Woche ab werden im Tage wiederum freihändige und Stabübungen $^1/_4$—$^1/_2$ Stunde, stets besonders im Abduktionswinkel steigend ausgeführt. Die Behandlung ist meist mit 6 Wochen beendet, bei dekrepiden alten Leuten, wo die Willenskraft sehr gesunken ist, steigt die absolute Heilungsdauer gleich auf 9 Wochen und noch mehr. Im übrigen ist man

Digitized by Google

in der Behandlung auch sehr vom guten Willen des Patienten abhängig.

Ich lege einen besonderen Wert darauf, daß die Patienten direkt nach der Spitalbehandlung die Arbeit übernehmen, also erst

Fig. 2.

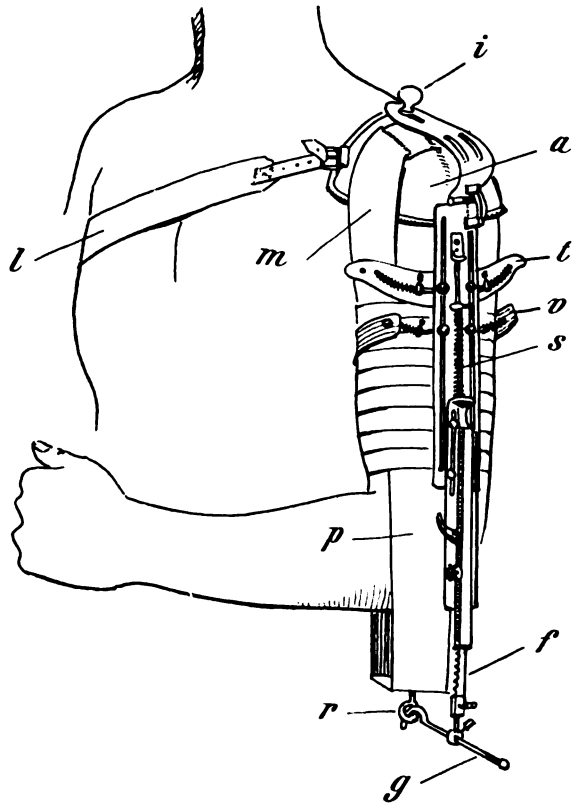

Fraktur des Humerusschaftes mit Dislokation des oberen Fragmentes nach außen, des unteren nach innen. — Durch Zug *p* wird die Längsverschiebung behoben, durch die Brücke *t* das obere Fragment nach innen gedrückt, durch den Quergang *v* das untere nach außen gezogen.

entlassen werden, wenn sie geheilt sind; wenn dieselben noch ambulatorisch behandelt werden, so gewöhnen sie sich das Nichtstun an und mit ihm, durch das Beispiel anderer verführt, das Simulieren, daher werden sie erst entlassen, wenn sie zur Aufnahme der Arbeit im stande sind.

In einem Falle von Abduktionsfraktur bei einem höheren Offizier ward nicht nur, wie das Röntgenogramm zeigt, die Disloka-

Digitized by Google

tion ganz behoben, sondern er war in 8 Wochen durch die eben skizzierte orthopädische Behandlung im stande, 10 Pfund ganz lang-

Fig. 3.

Fig. 4.

sam aus der Adduktionsstellung bis zum Rechten und ebenso langsam bis zur Senkrechten zu erheben und wiederum ganz langsam bis zur Adduktionsstellung zurückzukehren (vgl. Fig. 3, 4).

Fig. 5.

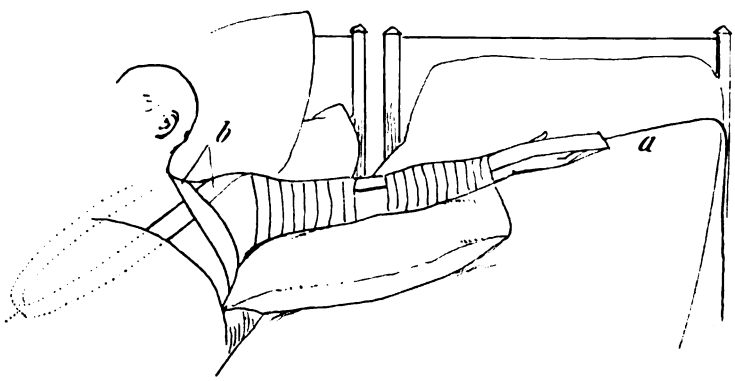

Streckverband bei Fractura colli chirurgici mit starker Abduktion der Kopffragmente. — Durch den Längszug *a* quer nach außen wird das untere Fragment in die verlängerte Achse des oberen gebracht. Schulter und Thorax werden durch den Querzug *b* festgestellt; nach 8 Tagen ein Streckverband wie in Fig. 1. Belastung *a* 6 kg, *b* 4 kg.

Der Verlauf ist fast ausnahmslos bezüglich der Aufhebung der Dislokation und der Erhaltung der Funktion der gleiche, nur daß die Zeitdauer der erlangten höchsten Funktion oft etwas größer ist.

Bei einer Adduktionsfraktur werden die Brücken umgetauscht, oben liegt eine Zug-, unten eine Druckbrücke.

Digitized by Google

Bei einer Fraktur mit starker Dislokation der Fragmente und vollständiger Aufhebung des Bruchflächenkontaktes, wobei z. B. die

Fig. 6.

Fig. 7.

Bruchfläche des proximalen Fragmentes nach außen und die Bruchfläche des distalen nach innen in die Achselhöhle sieht, oder bei einer Epiphysenlösung, wobei die Bruchfläche der Epiphyse nach

Fig. 8.

Fig. 9.

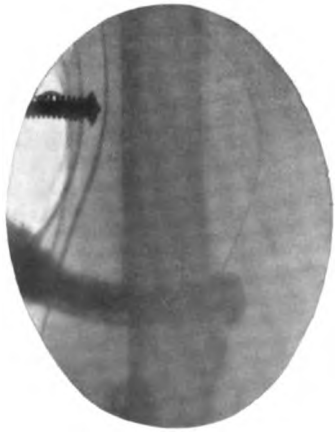

außen, diejenige der Diaphyse, welche an der ersteren vorbei senkrecht nach oben gewandert ist, frei nach oben sieht und den obersten Rand der Epiphyse sogar noch überragt, wie ich 4 Fälle in 3 Jahren nacheinander sah, wird die Längsextension für 14 Tage in der ver-

Digitized by Google

längerten Achse der Epiphyse, also hier nach außen ausgeführt (Fig. 5), alsdann wird allmählich die Längsextension kopfwärts eingeleitet

Fig. 10.

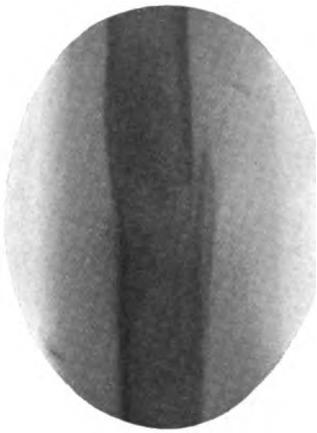

Fig. 11.

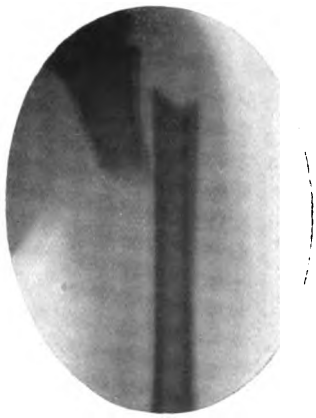

und nach weiteren 8 Tagen, also nach im ganzen 3, eventuell 4 Wochen werden für 2—3 Wochen die Uebungen durch Zug an dem in der Längsansa befindlichen Ringe ausgeführt. Die Verän-

Fig. 12.

Fig. 13.

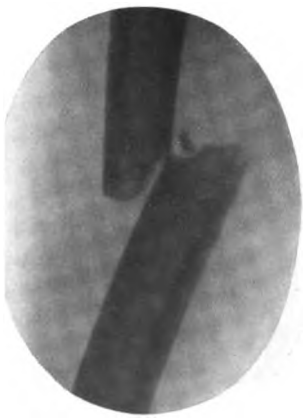

derung einer Extensionsart muß stets unter Kontrolle seitens des Röntgenogramms geschehen; in allen Fällen habe ich eine ideelle Knochenheilung mit Erhaltung der vollen Abduktion erzielt, wie Sie heute abend in 4 Fällen von Epiphysenlösung sehen werden.

Von einem (Fig. 6, 7) lege ich die Photographien vor und nach

Digitized by Google

der Behandlung vor. Ich ziehe, um dies hier nochmals hervorzuheben, die aktive Gymnastik der Massage und Mobilisation vor, weil sie als normaler physiologischer Reiz viel mehr als die passive Mobilisation

Fig. 14.

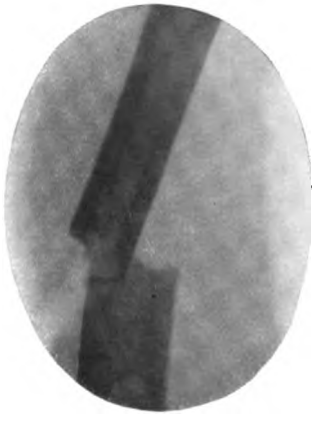

Fig. 15.

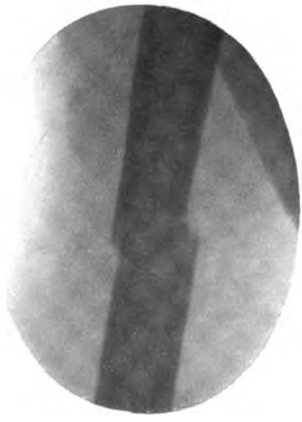

und Massage dazu angetan ist, die Herzkraft, die Zirkulation zu heben, die Ernährung der Muskeln zu fördern und die Verfettung, die nutritiven Veränderungen in denselben etc. und den Verlust der Elastizität der Gewebe zu hemmen.

Fig. 16.

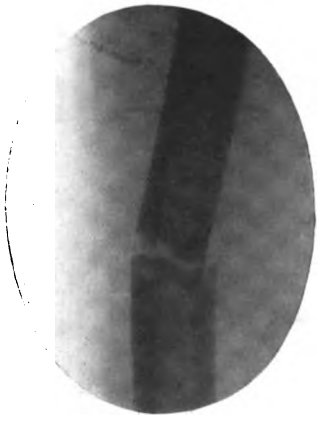

Bei einer Fraktur in der Mitte der Diaphyse, wobei z. B. die Fragmente stark gesplittert sind, muß eine doppelte Querextension an der Stelle der größeren Splitterung durch eine Zug- und Druckbrücke wirken. Hierbei muß die Längsextension eine recht kräftige sein. Wenn gleichzeitig bei dieser Splitterfraktur als Folge einer Hyperflexion an der Druckseite besonders der Druckkeil stark gesplittert ist, und eine Winkelstellung besteht mit seiner Spitze nach innen gerichtet, so liegt in der Mitte des Oberarmes eine Zugbrücke mit der Richtung des Zuges nach außen und an dem oberen und unteren Ende außen je eine Druckbrücke mit der Druckrichtung nach innen. Nach 4—5 Wochen ist eine knöcherne Heilung meist

Digitized by Google

mit äußerst geringer Dislokation erzielt (vgl. Fig. 6—16)[1]. Selbst bei einer mehrfachen Spiralfraktur gibt diese Behandlung gute Resultate (Fig. 17 u. 18).

Besprechen wir nun noch die Folgen von den juxta- oder intraartikulären Frakturen des Ellbogengelenkes. Ich

Fig. 17.

Fig. 18.

kann dieselben nicht alle hier genauer anführen, sondern möchte nur die suprakondyläre Extensionsfraktur mit der Spitze des Winkels nach vorn und die Epiphysenlösung mit der gleichen Dislokation und mit der nebenhergehenden Dislokation der Epiphyse nach der Seite hin als eine besonders schwere Komplikation besprechen; dieselben dienen als Typen und aus denselben können alle anderen Extensionsformen deduziert werden.

Reine Kontusionen mit starkem Hämarthros sind am Ellenbogen wenigstens in der Hospitalpraxis sehr selten; wenn ein starker intraartikulärer Erguß besteht, so kann man fast mit Sicherheit annehmen, daß auch irgend ein kleiner Knochenteil, wie wir dies oben erwähnten, abgebrochen ist; auf jeden Fall geht man hier sicherer, auch wenn man keine Frakturen klinisch noch radiographisch nachweisen kann, eine solche doch zu supponieren und dementsprechend die Behandlung einzuleiten, die Extension vom rechtwinklig gebeugten Vorderarm nach

[1]) Fig. 8: Humerusfraktur in der Mitte. Fig. 9: Ausgleich der Verstellung in der Schiene. Fig. 10: nach der Heilung. Fig. 11: Querfraktur des Humerus im oberen Drittel vor, Fig. 12: nach der Heilung. Fig. 13—16: Fraktur in der Mitte des Humerusschaftes (Aufnahmen von vorne nach hinten und seitlich) vor und nach der Behandlung.

Digitized by Google

vorn fingerwärts und durch eine Druckbrücke von der Vorderfläche des unteren Endes des Oberarmes eine Querextension nach hinten ausführen

Fig. 19.

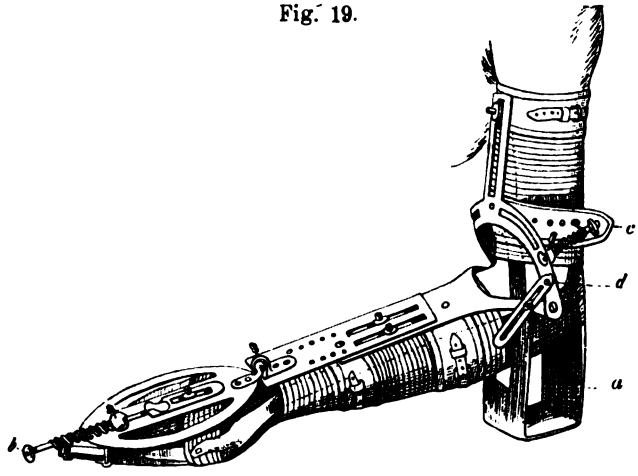

Extensionsschiene zur Behandlung der Frakturen des Ellenbogengelenkes. — Durch *b* wird der supinierte rechtwinklig gebeugte Vorderarm nach unten (fingerwärts) extendiert, durch *a* wird die Obermuskulatur entspannt, durch *c* wird das untere Ende des Oberarmes nach hinten fixiert (Gegenextension), *d* gestattet die Veränderung der Winkelgröße.

zu lassen, und drittens von der Vorderfläche des oberen Endes des Vorderarmes mittels eines Gewichtszuges von 3 Pfund einen Zug nach unten

Fig. 20.

Fig. 21.

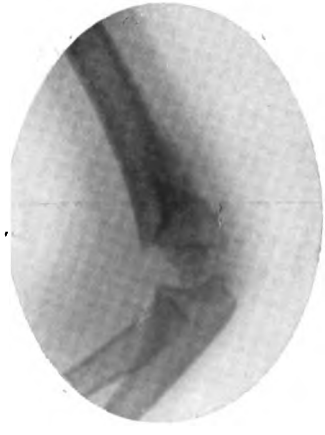

dorsalwärts anzulegen (vgl. Fig. 19). Hierdurch wird die Gelenkfläche entlastet. Außerdem soll man viertens täglich mehrmals leichte Flexionen und Streckungen des Armes 5—10 Minuten machen und jedesmal dem

Digitized by Google

Gelenke für die Zeit der Ruhestellung einen anderen Winkel geben. Wenn die Schmerzen und das Blut rasch schwinden, die Bewegungen

Fig. 22.

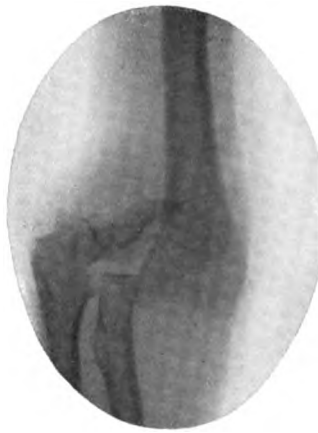

Fig. 23.

immer freier werden und das Röntgenogramm, sowie die Palpation auch jetzt noch keine Fraktur nachweist, so entfernt man die Schiene und läßt aktive Bewegungen ausführen (Fig. 20—23).

Die gleiche wie in Fig. 19 gegebene Behandlungsart wird auch

Fig. 24.

Fig. 25.

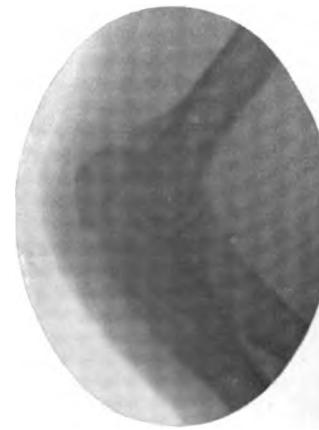

mit sehr gutem Erfolge und knöcherner Verheilung bei der Fract. olecrani angewandt (Fig. 24, 25). — Die Luxation wird auch fast ausnahmslos von der Fraktur eines kleinen Knochenteiles begleitet; sie verlangt die eben geschilderte Behandlung.

Digitized by Google

Bei dem suprakondylären Flexionsbruche mit der Spitze des Winkels nach hinten wird die gleiche Vorderarmschiene angewandt und die gleiche Extensionsart (Fig. 26—29).

Für die ersten 8 Tage wird nur täglich 2—3mal der Gelenk-

Fig. 26.

Fig. 27.

winkel geändert, vom 8. Tage ab werden leichte Bewegungen von der unterstützenden gesunden Hand des Patienten selbst ausgeführt,

Fig. 28.

Fig. 29.

die Exkursion der Bewegung wird jeden Tag etwas größer, nach 3 Wochen kann man meist die Schiene entfernen und Patient beginnt jetzt mit Stabübungen und freihändigen Uebungen.

Schwieriger liegen die Verhältnisse bei den Epiphysenfrakturen

Digitized by Google

der Kinder; hier kann die Schiene nicht verwandt werden, das distale Fragment ist zu kurz und kann von der Brücke der Extensionsschiene nicht gefaßt werden. Supponieren wir einen sehr schweren, bezüglich der Dislokation komplizierten Fall und nehmen an: die untere Epiphyse ist nach hinten verschoben (Fig. 20 ff.) und hat sich um ihre

Fig. 30.

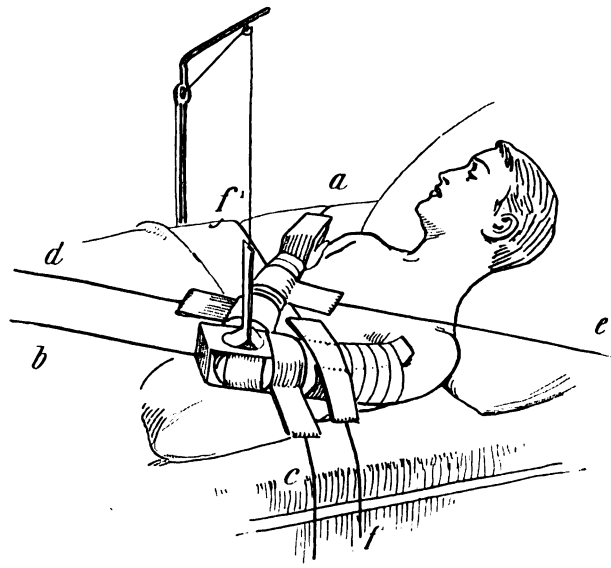

Fractura supracondylica humeri. — Durch den longitudinalen Zug *b* nach unten wird die Längsverschiebung behoben, durch den Querzug *c* das nach vorn verschobene proximale Fragment nach hinten und innen geleitet, durch *a* wird das von hinten umfaßte Olekranon und das eingehakte untere Ende des distalen Fragmentes nach vorn geführt und das obere Ende desselben nach hinten zurückgeleitet, durch *d* wird das obere Gelenkende des distalen Fragmentes noch stärker nach unten geleitet und durch *e* über *d* nach unten abgehebelt. Durch f^1 wird das nach innen verschobene Ellenbogengelenk und das mit ihm in gleicher Richtung verschobene obere Ende des distalen Fragmentes nach außen geleitet und durch f^2 das nach außen verschobene untere Ende des proximalen Fragmentes nach innen geleitet. Belastung: *a* 2, *b* 3, *c* 2, *d* 1, *e* 1, f^1 und f^2 2 kg.

Querachse gedreht und ist nicht nur nach hinten, sondern auch gleichzeitig nach innen gewichen, während die Eminentia capitata sich von der Trochlea gelöst und gleichzeitig um ihre, von vorn nach hinten gehende Achse von innen nach außen gedreht hat, so daß die Bruchfläche nach innen, die Gelenkfläche nach außen gegen die Trochlea sieht, während ferner das Diaphysenende ganz nach außen vorsteht. Hier muß die Extension im Liegen am spitzwinkelig gebeugten Arme (vgl. Fig. 30) ausgeführt werden. Es wird eine Querextension von der vorderen Fläche des unteren Teiles des Oberarmes quer nach hinten (dorsalwärts), wodurch das untere Ende der Diaphyse nach hinten

Digitized by Google

geleitet wird und vom pronierten Vorderarme resp. Olekranon aus eine Längsextension fingerwärts ausgeführt. Diese Längsextension umfaßt mit einer Schlinge das Olekranon von hinten und zieht dasselbe und mit ihm das untere Ende der Epiphyse nach vorn, wodurch das obere Ende derselben nach hinten abgehebelt wird. Durch eine Querextension von der Innenfläche des Gelenkes nach außen wird die nach innen verschobene Epiphyse nach außen geleitet und durch eine Querextension vom unteren Ende des proximalen Fragmentes nach innen (nach hinten), bei der betreffenden Lage des Armes, wodurch das nach außen verschobene untere Ende des proximalen Fragmentes nach innen geleitet wird.

Auf diese Weise gelingt die Reposition stets vollständig, so daß ich in den meisten Fällen eine ideelle Heilung erzielt habe. Der Winkel des Gelenkes wird hier erst in 14 Tagen gewechselt und erst nach 3 Wochen darf man bei der großen Verschiebbarkeit der Fragmente mit den glatten Epiphysenlinien gegeneinander die gymnastische Behandlung aufnehmen.

Hier sei noch erwähnt, daß bei allen Frakturen, wobei einer oder beide Kondylen oder Epikondylen mit Diastasis der Fragmente besteht, eine starke Längsextension nach unten und gleichzeitig eine doppelte Querextension mittels durchgreifenden Zügen nach beiden Seiten eingeleitet wird, wobei der Zug, welcher auf den am meisten von der Achse des Knochens abweichenden Kondylus wirkt, am stärksten belastet sein muß (vgl. Fig. 31).

Ich habe bei allen Verletzungen des Oberarmes die Naht nicht nötig gehabt, ich halte dieselbe aber für geboten bei der Luxation des abgebrochenen Humeruskopfes aus der Kapsel nach außen, wofern die Reposition nicht gelingt; sie ist auch vielleicht indiziert bei Umkehrung der Luxation des abgebrochenen Kopfes, mit der Bruchfläche gegen die Gelenkfläche sehend, und vielleicht bei der Interposition eines abgebrochenen Splitters zwischen den Gelenkflächen, wofern die Reposition durch die Extension in den ersten 8 Tagen nicht gelingt.

Bei freien nicht interponierten Knochenabsprengungen, die ja oft beobachtet werden, habe ich nie, wenn ich von Anfang an die Extension ausführte, nachträglich die Exzision nötig gehabt. Die Fragmente werden entweder den Stellen, woher sie stammen, genähert, wachsen daselbst an oder verwachsen mit der Synovialis an einer Stelle, wo sie nicht stören. Ich habe auch nie nötig gehabt, nachträglich noch die Exzision der Splitter auszuführen, wenn

Digitized by Google

dieselben von Anfang an mit der Extension behandelt wurden; häufiger war ich gezwungen, Exzisionen auszuführen dort, wo die Extension nicht gebraucht worden war.

Meine Herren, ich hoffe Ihnen heute abend eine Reihe Bilder zu demonstrieren, welche den guten Erfolg klarlegen sollen.

Fig. 31.

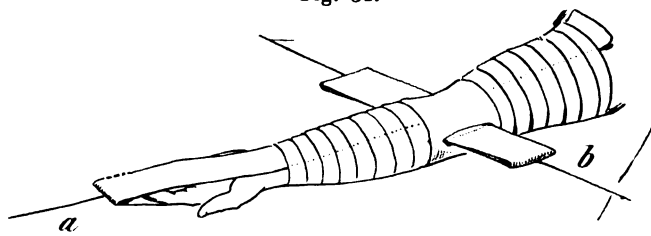

Fractura intercondylica humeri. — Durchgreifender Zug, um die Fragmente aneinanderzubringen und die Resorption des Hämarthros zu beschleunigen. Belastung: *b* mit je 2, *a* mit 5 kg. — Der gleiche Verband ist am Platze bei den Frakturen der Kondylen, Epikondylen, Splitterfrakturen am unteren Humerusende.

In 3 Jahren haben wir 212 Frakturen des Oberarmes behandelt (Herr Dr. Lohmüller wird hierüber genauer Bericht erstatten) und zwar:

Fract. capit. hum.	2
Solut. epiphys. cap.	3
Fractur. tuber. maj.	38
„ colli chirurg. humeri	37
„ humeri	56
„ supracondyl.	23
„ supraintercondyl.	3
„ diacondyl.	7
Solut. epiphys. hum. inf.	14
Fract. condyl. lat.	10
„ „ medial.	2
„ epicondyl. medial.	17

Ich will hier keinen weiteren Bericht geben, um dem Herrn Dr. Lohmüller, welcher die statistische Arbeit der Sichtung geleistet, nicht das Verdienst der Arbeit zu entziehen, nur soviel sei bemerkt, daß in den meisten Fällen ideelle Heilungen erzielt wurden, daß stets eine normale Funktion dem Patienten gegeben wurde.

Digitized by Google

II.

(Aus der chirurgisch-orthopädischen Privatklinik von Dr. B. Lange, Straßburg i. Els.)

Zur Frakturbehandlung mittels der Extensionsmethode nach Bardenheuer[1]).

Von

Dr. B. Lange.

Für die Behandlung der Frakturen mittels der Extensionsmethode nach Bardenheuer hat als erster Grundsatz zu gelten, daß dieselbe in ganzem Umfang mit allen Einzelheiten akzeptiert und korrekt ausgeführt wird. Nichts ist bei derselben überflüssig oder unbedeutend — sofern man ideale anatomische und funktionelle Resultate erzielen will.

Ohne auf Einzelheiten näher einzugehen, die ich nach dem Werke von Bardenheuer und Graessner und zumal dem kürzlich erst erschienenen klassischen Werke Bardenheuers über seine Behandlungsmethode als bekannt voraussetzen muß, seien die Hauptcharakteristika der Methode genannt.

Bardenheuer bedient sich

1. der Längsextension mit großen Gewichten bis zu 25—30 Kilo, eventuell für kurze Zeit noch mehr, zur Beseitigung der Längsverschiebung der Bruchfragmente;

2. der Querextension zur Korrektur der Seitenverschiebung und Winkelstellung und zwar in verschiedenen Modifikationen. Einmal benutzt er die direkte Querextension, ferner die sogenannte indirekte oder abhebelnde Querextension, deren Wirkung die vorgenannte wesentlich unterstützt, und schließlich die durchgreifende Querextension, durch welche eine dauernde Aneinanderlagerung von Fragmenten erzielt oder ein gleichmäßiger Druck auf Gelenke ausgeübt werden kann.

[1]) Vortrag, gehalten auf dem VI. Kongreß der Deutschen Gesellschaft für orthopädische Chirurgie am 2. April 1907.

Digitized by Google

Die doppelte Querextension fixiert gleichzeitig das ganze Glied und macht es von den Körperbewegungen unabhängig.

3. Bedient sich Bardenheuer der rotierenden Extension, welche der letzten möglichen Verschiebungsart von Bruchfragmenten begegnet und bei langen Fragmenten an 2—3 Stellen gleichzeitig angreifen soll.

Die Bardenheuersche Extensionsbehandlung ist die einzige wirklich physiologische Methode der Bruchbehandlung. Den kontinuierlich meist in mehrfacher Richtung wirkenden Kräften, denen die Fragmente unterworfen sind, wirken hier anatomisch und physiologisch berechnete reponierende Kräfte kontinuierlich entgegen. Das Resultat der Gesamtreposition setzt sich aus einer Summe gesteigerter Einzeletappen zusammen, wie es niemals durch einen einmaligen starren Druck und Gegendruck erreicht werden kann, da die tatsächliche Erhaltung desselben eine technische Unmöglichkeit ist.

Die Extensionsbehandlung gestattet jede einzelne Komponente bei der Dislokation gesondert wirksam zu beseitigen und durch die Anlegung der verschiedenen Züge und Gegenzüge wird die für die ungestörte feste Konsolidierung nötige Fixation der Fragmente erreicht. Gleichzeitig befördern die Extensionszüge durch ihre gleichmäßig komprimierende Wirkung auf die Gewebe die frühzeitige Resorption der oft sehr erheblichen Blutergüsse. Teils hierdurch, teils durch die Lösung der Fragmente aus den angespießten Weichteilen, durch die Entlastung der Bruchstelle und der mitverletzten Gelenke und die Erhaltung möglichst normaler Spannungsverhältnisse wirkt die Extension außerordentlich schmerzstillend. Dank der Röntgendurchleuchtung sind wir in der Lage, alle unsere Maßnahmen auf positiv sicherer Grundlage aufzubauen und die Wirkung derselben zu kontrollieren und eventuell abzuändern oder zu verstärken. Wir müssen zu Beginn der Behandlung und mehrfach zur Kontrolle Photographien in zwei zu einander senkrechten Ebenen aufnehmen. Gerade die Röntgendurchleuchtung hat der Extensionsmethode zu ihrer sicheren Ausführbarkeit und zur Anerkennung ihrer Resultate verholfen.

Ein ganz besonderer Vorteil der Extensionsbehandlung ist der, daß wir, ohne Schaden zu stiften, schon sehr frühzeitig Bewegungen und dann gymnastische Uebungen vornehmen können, wodurch die funktionellen Resultate ganz hervorragende werden.

Digitized by Google

Gesteigert werden dieselben auch dadurch, daß wir bei Gelenkbrüchen mit der Anlegung der Extension in der Richtung anfangen, nach welcher man später den größten Ausfall an Bewegung erwarten muß; z. B. bei Fract. colli humeri Extension nach oben. Wird der Deltoideus auf diese Weise von Anfang an in seiner Kontraktilität erhalten, so erzielen wir später volle Gebrauchsfähigkeit des Armes.

Bei der Extensionsmethode gebrauchen wir nur selten die Narkose, es sei denn, daß z. B. eine Einkeilung mit großer Dislokation vorliegt, die dem Gewichtszug allein nicht nachgibt. Wir beherrschen mit derselben fast alle subkutanen Frakturen, nur ausnahmsweise wird ein blutiger Eingriff nötig, wenn z. B. die Patellafraktur mit starker Zerreißung der seitlichen Fascien etc. kompliziert ist, oder der frakturierte Gelenkkopf des Humerus völlig umgekehrt mit seiner Bruchfläche auf der Gelenkfläche der Scapula liegt.

Von den komplizierten Frakturen können diejenigen ohne Infektion ebenfalls der Extensionsmethode, nach Bedeckung der Wunde mit steriler Gazekompresse, ohne weiteres unterzogen werden.

Die beiden Hauptforderungen einer guten Frakturheilung — einmal die ideale anatomische Heilung und zweitens beste funktionelle Heilung erfüllt die Extensionsmethode in höchstem Grade.

Wie sehr die erste Forderung nach den Enttäuschungen der bloßen funktionellen Methode wieder in den Vordergrund tritt, beweisen die Bestrebungen der modernen operativen Frakturbehandlungsmethode, mittels Nägeln, Schrauben und komplizierten Vorrichtungen die Fragmente zu anatomischer Heilung aneinanderzubringen (Lambotte, Depage). Es haben demnach die geübten anderen Methoden der Bruchbehandlung keine befriedigenden Resultate in diesem Sinne ergeben. Nun sind aber die Gefahren des Wundverlaufes bei den durch die Haut eingelegten Fremdkörpern und die Möglichkeit einer Infektion nicht ganz gering anzusetzen, während es auch nicht ganz gleichgültig ist, den Knochen an vier und mehr Stellen anzubohren, Fremdkörper einzutreiben und eine Reposition zu erzwingen, welche in Narkose selbst nicht ohne Anwendung gründlicher Extension ausführbar ist, ganz abgesehen davon, daß die Mitverletzung der Weichteile zumal bei starken Muskelmassen und die späteren Narben nicht völlig gleichgültig sind.

Auf alle Fälle dürfte eher eine unblutige Extensionsmethode Allgemeingut der Aerzte werden als diese moderne operationslustige Frakturbehandlung.

Digitized by Google

Von keinem Kliniker sind uns bisher in solcher Fülle Röntgenphotographien von durchgehends auf unblutigem Wege tadellos geheilten Frakturen vorgelegt worden, wie von Bardenheuer, und diese Beweise der Leistungsfähigkeit der Methode könnten von allen denen noch weiter vermehrt werden, welche dieselbe genau nach den Vorschriften des Urhebers ausgeführt haben.

Jeder, der Gelegenheit hatte, nach den verschiedenen Methoden behandelte Frakturen zu vergleichen, muß zugeben, daß die nach der Extensionsmethode geheilten sich auszeichnen

1. durch das Fehlen jeder Verkürzung oder die Geringfügigkeit derselben;

2. durch das Fehlen sonstiger Dislokationen, also ideale anatomische Heilung;

3. durch das Fehlen von Oedemen und den gewöhnlichen Komplikationen;

4. durch vorzügliche Funktion in kürzester Zeit;

5. durch geringe Callusproduktion.

Wo nach Frakturheilungen stärkere Auftreibungen, Anschwellungen, Oedeme etc. bestehen, da liegt Callus luxurians oder parostealis vor, und hierbei weist das Röntgenbild jederzeit eine mangelhafte Koaptation der Fragmente nach. Ich stehe daher auch nicht an, Bardenheuer beizustimmen in seiner Ansicht, daß Callus luxurians oder parostealis als eine Folge der Malposition der Fragmente anzusehen ist.

Wie wichtig es ist, die Extension genügend lange auszuführen und wie wenig selbst der tadellos ohne Wattepolster angelegte Gipsverband im stande ist, das in 14 Tagen oder etwas mehr erreichte anatomisch korrekte Bild der Fragmentstellung zu erhalten, beweisen Fälle, bei denen ich die Behandlung mit Extension anfing und mit Gipsverband weiterführte. Es waren teils nach Millimetern, teils nach Zentimetern zu messende Verschiebungen im Gipsverband eingetreten. Es ist eine Selbsttäuschung, dem Gipsverband eine extendierende und eine seitliche Druckwirkung für längere Zeit zuzuschreiben. Ist eine genügende Polsterung gemacht, so sind die genannten Wirkungen nicht vorhanden wegen der energischen Retraktionskraft der Muskeln etc., und ist der Verband unter starker Längs- und Querextension angelegt, welche nachher entfernt werden, so tritt Gangrän der Haut etc. ein an den Stellen starren Gegendruckes. Daß es zumal bei doppeltem Unterschenkelbruch ganz unmöglich ist,

Digitized by Google

unter Extension eines Assistenten einen höheren Ansprüchen genügenden Gipsverband anzulegen, bedarf heute unter dem Nachweis der Röntgenstrahlendurchleuchtung keiner weiteren Diskussion mehr. Ein Gipsverband kann nur dann eine einigermaßen genügende Wirkung entfalten, wenn das Glied unter Heftpflasterextension exakt eingegipst wird und der Zug durch zweckentsprechende elastische oder Federextension an einem um das Glied herumgeführten und mit eingegipsten Metallbügel eingehängt werden und weiter wirken kann. Selbstverständlich gehört dazu am oberen Ende des Gipsverbandes ein exakt anmodellierter unterpolsterter Gegendruck oder Aufsitz und am unteren Ende des Verbandes Sorge für genügenden Spielraum zur Wirkungsmöglichkeit der Extension.

Ist nun die Bardenheuersche Extensionsbehandlung die zur Zeit vollkommenste, weil auf physiologischer Grundlage basierende, und hierin stimmen wohl die meisten von uns nach vorurteilsfreier Nachprüfung überein, so gebührt ihr eine weit allgemeinere Verbreitung und Anwendung.

Da eine genaue Röntgenkontrolle und Beaufsichtigung der Patienten erforderlich ist, sollen jedenfalls alle komplizierteren Frakturen, zumal die Gelenkfrakturen, in einer Anstalt behandelt werden. Außer einigen Oberarmfrakturen können jetzt die meisten Armbrüche mit der Extensionsschiene von Bardenheuer im Herumgehen behandelt werden. Von ihrer guten Wirkung habe ich mich durch fortlaufende Kontroll-Röntgenphotographien stets überzeugt.

Die anfangs kompliziert aussehenden vielfachen Extensionszüge klären sich an der Hand des Röntgenbildes in einfach sachgemäßem Gedankengang. Heutzutage hat der Arzt überhaupt mit einer weit größeren Beherrschung technischer Hilfsmittel zu arbeiten als früher, und so sollten besonders wir Orthopäden als die Berufensten zur Ausführung einer unserer Tätigkeit adäquaten Behandlungsmethode uns derselben energisch und ganz annehmen. Kommen doch so manche schlechtgeheilte Frakturkranke zur Milderung ihrer Beschwerden hilfesuchend in unsere Behandlung, und sollten wir da nicht die Ueberzeugung im Publikum wecken, daß bei primärer Anstaltsbehandlung weit bessere Frakturheilungen erzielt werden? Vor allem gilt es, im Publikum die falsche Ansicht zu bekämpfen, als ob das beste Zeichen einer guten Behandlung sei, möglichst bald mit einem Gipsverband umherlaufen zu können und von einer Behandlung im allgemeinen nicht viel zu bemerken — als bis es zu spät ist.

Digitized by Google

Ein paar Wochen Bettruhe in zweckmäßiger Extensionsbehandlung zu Anfang wiegen oft jahrelange Beschwerden auf, die später durch kein Mittel mehr ganz beseitigt werden können. Im Anfang der Behandlung arbeitet der Verletzte doch nicht, und wenn im Publikum seitens der berufenen Fachgenossen die Ansicht verbreitet wird, daß für die meisten Brüche eine sachgemäße Anstaltsbehandlung notwendig ist, so wird es sich auch leichter derselben unterziehen. Bei dem gesteigerten Kampf ums Dasein und den gesteigerten sozialen Lasten sollte doch jeder Verletzte möglichst vollständig wieder hergestellt werden; denn das ist doch das Ideal jeder wahren Behandlung; — und da unsere Erkenntnis unter Anwendung der Röntgenstrahlen uns nachgewiesen hat, daß die Extensionsbehandlung nach Bardenheuer von keiner anderen Methode erreicht wird, so sollte es unser Bestreben sein, sie allmählich zur herrschenden zu machen.

Hier muß die Reorganisation von oben nach unten gehen. Wenn das bessere Publikum erst durch Erfahrung am eigenen Leibe von dem Wert dieser Frakturbehandlung überzeugt worden ist, so wird die Bedeutung derselben für die arbeitenden Klassen bald die nötige Würdigung erfahren. Da Hoffa die Rentenempfänger nach Frakturen auf zwei Drittel der Gesamten schätzt, so ist die Bedeutung der Verbesserung unserer Resultate wohl ohne weiteres klar.

Ich halte es für ganz besonders wünschenswert, daß die Orthopäden sich dieser großen Gruppe der Extremitätenerkrankungen inklusive der Luxationen und Distorsionen, für welche die Extensionsmethode sich gleich wertvoll bewiesen hat, energisch annehmen, um durch möglichst ideale Resultate die Ueberzeugung allgemein zu festigen, daß die Extremitätenchirurgie in das Arbeitsgebiet der Orthopädie gehört und daß derjenige, welcher die Folgen ungenügender Behandlung beseitigen soll, auch am ehesten berufen ist, von Anfang an für eine korrekte Heilung jeder Fraktur einzustehen.

Digitized by Google

III.

(Aus der chirurgischen Abteilung des Krankenhauses „Rotes Kreuz“ zu Düsseldorf.)

Operative Behandlung einer ischämischen Kontraktur am Vorderarm nach Fraktur im unteren Drittel des Oberarmes[1]).

Von

Dr. **Ernst Hoffmann,** dirig. Arzt.

Mit 4 Abbildungen.

Die Lehre von der ischämischen Muskelkontraktur, welche durch v. Volkmann und seine Schüler begründet und weiter ausgebildet worden ist, nimmt, nachdem eine geraume Zeit die Ausgestaltung und die wissenschaftliche Weitererforschung dieses Leidens gewissermaßen einen Stillstand erfahren hatte, in den letzten Jahren das Interesse der Chirurgen in höherem Maße in Anspruch. Ich erinnere hier besonders, abgesehen von einzelnen Veröffentlichungen in- und ausländischer Aerzte, an die Arbeiten von Herzog, Hildebrand und Bardenheuer.

Durch die Arbeiten dieser letzteren Autoren ist die Lehre von der ischämischen Muskelkontraktur ganz bedeutend gefördert worden, denn es unterliegt keinem Zweifel, daß bis dahin die Erscheinungen, welche die ischämische Muskelkontraktur machte, eine exakte Deutung nicht zuließen, daß die Anschauungen über die Entstehungsweise, über den Einfluß der Verletzung auf die Blutgefäße, auf die Muskeln und die Nerven zu den verschiedensten Ansichten führten.

War v. Volkmann der Anschauung, daß es sich nur um eine akute Muskelentzündung handelte, daß das Leiden also ein rein

[1]) Vortrag, gehalten auf dem VI. Kongreß der Deutschen Gesellschaft für orthopädische Chirurgie am 2. April 1907.

Digitized by Google

muskuläres sei, d. h. daß der Muskel nach der Verletzung durch den Mangel an Blutzufuhr resp. an Sauerstoff eine schwere Schädigung erlitten habe und alsdann zur Kontraktur komme, dachte Petersen beim Zustandekommen des Krankheitsbildes lediglich an eine Verletzung der Arterie, so zeigen doch die späteren Arbeiten besonders von Hildebrand und Bardenheuer, welche die publizierten Fälle von ischämischer Kontraktur einem genauen Studium unterzogen, die einschlägigen Experimente durch Anstellung eigener Versuche prüften, daß es sich bei der ischämischen Muskelkontraktur in den meisten Fällen nicht nur um eine Schädigung des Muskels durch mangelhafte Blutzufuhr handele, sondern daß in den meisten Fällen auch eine Verletzung des oder der Nerven in Frage komme.

Es kann hier nicht meine Aufgabe sein, das große Gebiet über die Lehren der Ischämie und ihre Folgen eingehend zu besprechen. Ich verweise hierfür auf die ausführliche Arbeit Bardenheuers in der Festschrift zur Eröffnung der Akademie für praktische Medizin in Köln. Ich möchte hier nur der Ischämie gedenken, welche von einer ischämischen Myositis ihren Ausgangspunkt nimmt und so in ihrem weiteren Verlauf zur Kontraktur führt.

Wie aus den beobachteten Fällen hervorgeht, entsteht diese ischämische Kontraktur mit Vorliebe und fast ausschließlich im Gefolge einer Fraktur des Vorderarmes und ganz besonders des unteren Endes des Oberarmes und zwar entsteht hier die ischämische Kontraktur wohl zweifellos durch starke Verminderung des arteriellen Blutzuflusses und gleichzeitige Verlangsamung resp. Behinderung des venösen Blutabflusses, so daß also die Muskeln mit CO_2-Blut überfüllt werden und so gewissermaßen eine Totenstarre des Muskels herbeigeführt wird.

Wodurch wird nun dieser arterielle Blutzufluß gehindert?

Da im allgemeinen die ischämische Kontraktur beobachtet worden ist nach Anlage von zu festen Verbänden, gewöhnlich Gipsverbänden, so war man der Anschauung, daß durch diesen zu festen Verband die Blutzufuhr eine Behinderung erfahren habe. Es wurden jedoch Fälle bekannt, wo die Verbände resp. die Bindentouren — Bardenheuer führt an, daß eine einzig zu fest angelegte Bindentour unter Umständen gefährlich werden könne — in korrekter Weise angelegt worden waren, so daß eine Kompression der Gefäße durch den Verband ausgeschlossen war. Es mußten daher andere Ursachen für das Zustandekommen dieses eigentümlichen Krank-

Digitized by Google

heitsbildes der ischämischen Kontraktur verantwortlich gemacht werden.

Es hat sich nun durch genaue Beobachtungen und durch Autopsie feststellen lassen, daß es sich entweder um eine Zerreißung des arteriellen ernährenden Gefäßes der Arteria brachialis resp. cubitalis oder eine Schädigung der Intima dieses Gefäßes handelt und daß durch diese Verletzungen der Blutkreislauf plötzlich oder allmählich eine Unterbrechung erfährt, daß alsdann ferner durch das Entstehen eines starken Blutergusses ein weiterer ausgedehnter Druck auf die umliegenden Gewebe der Stelle der Verletzung ausgeübt wird. Jedoch konnte man sich mit diesen gefundenen Tatsachen allein nicht abfinden und zufrieden geben, da so nicht alle Erscheinungen der ischämischen Muskelkontraktur eine befriedigende Deutung zuließen.

Es mag zugegeben werden, daß die Ischämie der Muskeln das Hauptmoment darstellt, welches das Krankheitsbild bietet. Aber wie nach der Mitteilung von Hildebrand schon in früheren Vorträgen aus dem Jahre 1903 und 1905 überzeugend ausgesprochen wurde, daß außer der Schädigung der Muskeln auch die eines Nerven gleichzeitig vorhanden sei und wie dies auch Bardenheuer in der eben zitierten Arbeit nachgewiesen hat, so glaube auch ich mich dieser Ueberzeugung einer gleichzeitigen Schädigung der Nerven nach der von mir an Hand meines Falles gemachten Untersuchung auf das entschiedenste anschließen zu müssen.

Mein Fall ist folgender:

Am 5. Februar 1899 zog sich das damals 5½ Jahre alte Kind, welches bis dahin stets gesund gewesen war, durch Fall von einem Lattenzaun aus der Höhe von 1 m einen Bruch des rechten Oberarmes in der Nähe des Ellbogengelenkes zu. Es wurde von einem Kurpfuscher behandelt und zwar in der Weise, daß der Arm nicht in einen Verband, sondern nur in eine Mitella gelegt wurde.

Etwa 3—4 Wochen nach dem Unfall wurden Turnübungen am Reck gemacht, und das Kind in einem mediko-mechanischen Institut mit Massage, Elektrisieren etc. behandelt.

Nach etwa 5—6 Wochen stand der Arm im Ellbogen ziemlich gerade, dann fing die Hand an im Handgelenk allmählich in Beugestellung überzugehen, bis sie rechtwinkelig stand. An der Beugeseite der Finger traten Blasen auf, die Hand wurde kalt und war

Digitized by Google

wie abgestorben, das Gefühlsvermögen war geschwunden und Nadelstiche wurden nicht mehr empfunden.

Trotz der 6 Wochen dauernden Behandlung in dem medikomechanischen Institut wurde die Stellung der Hand immer gebeugter, während die Beweglichkeit im Ellbogengelenk sich besserte.

Wie oben erwähnt ereignete sich der Unfall im Jahre 1899.

Ich sah das Kind zum ersten Male im November 1905, als es mir von seinem Vater in die Sprechstunde zugeführt wurde.

Der Befund, den ich zu der Zeit aufnehmen konnte, war folgender:

Rechter Arm: Der Oberarm zeigt eine Verkürzung von 1 cm (28 zu 29 cm), der Unterarm eine solche von 1 ½ cm (23 zu 24 ½ cm). Der Umfang des Oberarmes in der Mitte beträgt rechts und links 19,5 cm. Umfang über dem Ellbogengelenk gemessen: rechts 20,2 cm, links 20,6 cm (über dem Olecranon gemessen). Unterarmdicke: rechts 21,0 cm, links 21,4 cm; direkt über dem Rand des Handgelenkes: rechts 13,5 cm, links 14,5 cm; über der Mitte des Handrückens: rechts 17,0 cm, links 18,0 cm.

Sämtliche Finger differieren um ca. 1 cm an Länge.

Befund an der alten Bruchstelle: rechter Oberarm direkt oberhalb des Ellbogengelenkes:

Am Knochen selbst ist eine besondere Verdickung nicht mehr zu fühlen. Man fühlt nur eine geringe Unregelmäßigkeit an demselben, ohne daß eine Verstellung der Bruchenden nachweisbar wäre.

Die Röntgenphotographie zeigt, daß es sich um einen Bruch des rechten Oberarmknochens direkt oberhalb des Ellbogengelenkes gehandelt hat, und daß ein Fragment in geringem Grade nach der Beugeseite zu verlagert ist. Bei der Profilaufnahme ist außerdem ein kleiner Riß im Olecranon noch zu sehen.

Die Streckungs- und Beugungsfähigkeit im Ellbogengelenk ist eine vollkommen normale; abnorme seitliche Bewegungen im Ellbogengelenk sind nicht möglich.

Die Muskulatur des Ober- und Unterarmes ist mangelhafter entwickelt wie am linken Arm und fühlt sich nicht so kräftig an wie dort.

Die Hand steht im Handgelenk in rechtwinkeliger Beugestellung starr und fest, ebenso stehen die Finger in den Grundgelenken in leichter Beugestellung, in den Mittel- und Endgelenken fast in Streckstellung. In diesen Gelenken ist eine ganz geringe aktive

Digitized by Google

Beweglichkeit möglich, während im Handgelenk eine aktive und passive Bewegung vollständig ausgeschlossen ist. Auf der Handgelenksseite springt die Sehne des Flexor carpi radialis und des Palmaris longus besonders stark vor. Das Gefühlsvermögen am Arm und an der Hand ist im wesentlichen so ausgeprägt wie an der gesunden Extremität. Die Enden der Finger laufen spitzer zu wie an der gesunden Hand. Die Haut ist bläulich-rötlich verfärbt und fühlt sich kälter an wie an der linken Hand.

Bei der Untersuchung des Blutgefäßsystems kann man folgendes feststellen:

Zirka zweifingerbreit oberhalb der Ellbogenbeuge und in der Ellbogenbeuge selbst ist am gesunden linken Arm deutlich die Ar-

Fig. 1.

teria brachialis zu fühlen. Versucht man dieses auch an dem früher verletzten rechten Arm, so ist bei wiederholten und genauesten Untersuchungen die Arterie resp. ihre Pulsation nicht nachweisbar; dagegen fühlt man in dieser Gegend einen härteren fibrösen Strang, welcher auf der gesunden Seite mit Sicherheit fehlt. Bei weiterer Untersuchung des arteriellen Blutgefäßsystems ist zu konstatieren, daß oberhalb und auf dem Condylus externus des Oberarmes ein Blutgefäß verläuft, welches stark pulsiert und deutlich fühl- und sichtbar ist. Bei Kontrolle auf der gesunden Seite fehlt diese Arterie. Desgleichen ist etwas oberhalb des Condylus internus, wenn auch nicht so scharf und deutlich, so doch immerhin gut nachweisbar, die Pulsation einer Arterie erkennbar, was auf der gesunden Seite nicht der Fall ist. Auch besteht bei Prüfung der Arteria radialis ein deutlich erkennbarer Unterschied in der Pulshöhe resp. im Füllungszustand der Arterie zu Ungunsten der rechten Seite. Die elektrische Untersuchung ergibt folgendes:

Beim Nervus radialis und ulnaris sowie bei den von diesen Nerven versorgten Muskeln finden sich normale Verhältnisse; da-

Digitized by Google

gegen zeigt es sich, daß die vom Nervus medianus versorgten Muskeln entweder gar nicht oder nur sehr schwach reagieren, z. B. wird die Pronation mit dem Pronator quadratus (Nervus ulnaris) ausgeführt, während der Pronator teres außer Funktion ist, und versucht man den Flexor digitorum communis oder Flexor carpi radialis zu reizen, so springen Stromschleifen auf die Extensoren über und lösen Zuckungen derselben aus und die Hand stellt sich in Dorsoradialstellung. Es unterliegt also keinem Zweifel, daß, während Nervus radialis und ulnaris normal funktionieren, der Nervus medianus fast gänzlich außer Funktion steht.

Nach Aufnahme dieses Befundes konnte es für mich nicht mehr zweifelhaft sein, daß es sich um eine ischämische Kontraktur im rechten Handgelenk handelte.

Auf die Entstehungsweise und die bei der Verletzung gesetzten Schädigungen möchte ich erst später eingehen und Ihnen jetzt das von mir eingeschlagene Operationsverfahren mitteilen:

Im Jahre 1881 stellte v. Volkmann die mechanische Behandlung der ischämischen Muskelkontraktur am Arm als das einzig in Frage kommende Mittel hin, und Henle erklärte im Jahre 1896 im Zentralblatt für Chirurgie folgendes mit Bezug auf die Behandlung der ischämischen Kontraktur am Vorderarm:

Die für andere, einfacher gestaltete Muskelgebiete anwendbaren Methoden zur Ausgleichung eingetretener Verkürzungen, Myotomie, Tenotomie, Sehnenplastik sind an dem die Hand versorgenden Bewegungsapparat bei der Menge der vorhandenen Muskeln und Sehnen und bei der Wichtigkeit der exakten Funktion jedes einzelnen Gebildes kaum ausführbar. Nur eine Plastik jeder einzelnen Sehne könnte hier in Erwägung gezogen werden, ein Verfahren, welches sich schon durch seine Kompliziertheit verbietet. Er schlug vielmehr in dieser Arbeit zwei Methoden vor:

1. die Verlängerung der Muskeln;
2. die Verkürzung der Knochen.

Henle führte die Knochenverkürzung aus und erzielte hiermit ein günstiges Resultat.

Daß es sich in dem vorliegenden Falle, besonders bei dem jugendlichen Alter der Patientin und den zarten Gebilden der Muskeln und Sehnen, um eine äußerst schwierige und diffizile Operation handeln würde, als ich mich zur Verlängerung der Sehnen entschloß, war mir von vornherein klar, jedoch konnte mich dieses nicht be-

Digitized by Google

stimmen, eine andere Operationsmethode zur Anwendung zu bringen. Am 21. November 1905 nahm ich unter Chloroformnarkose und unter Esmarchscher Blutleere die Sehnenplastik in folgender Weise vor:

Ich führte über die Mitte der Handbeuge einen Längsschnitt nach oben und setzte am unteren Ende des Schnittes auf diesen einen Querschnitt, präparierte die Haut in solcher Ausdehnung zurück, daß ich über sämtliche Beugesehnen der Vorderarmmuskeln einen Ueberblick hatte. Alsdann wurde jede einzelne Sehne bis zu ihrem muskulären Ansatz in der Diagonale gespalten und das obere Ende des unteren Sehnenteiles an das untere Ende des oberen mit feinster Seide flächenartig vernäht. Um möglichst sicher zu gehen, daß ein aseptischer Heilverlauf erzielt würde, arbeitete ich nur mit einem Assistenten unter der strikten Befolgung der goldenen Regel Königs: nur mit den Instrumenten die Wunden zu berühren unter vollständiger Ausschaltung der Finger. Die Blutstillung wurde auf das sorgfältigste ausgeführt, die Haut vernäht und die Wunde am inneren und äußeren Winkel des Handgelenkes mit einem dünnen Gazestreifchen drainiert.

Der Effekt der Sehnenplastik war derartig, daß ich die Hand in leichter Dorsalflexion auf einer Schiene lagern konnte. Der Wundverlauf war ein sehr günstiger. Die Drainagestreifen wurden nach 2 × 24 Stunden entfernt. Es trat eine primäre Heilung ein, so daß ich in der Lage war, nach 2½ Wochen mit leichten Bewegungsübungen beginnen zu können. Im Anschluß hieran wurde die Patientin so lange mit Massage, Elektrizität sowie aktiven und passiven Widerstandsbewegungen behandelt, bis die Bewegungsfähigkeit im Handgelenk und die Beweglichkeit der Finger einen solchen Grad erreichte, wie es die drei von mir vorgelegten Bilder zeigen.

Die Beweglichkeit ist nämlich wie folgt:

Im Handgelenk: Von der Streckstellung aus kann

die Hand gestreckt werden 30°,
„ „ gebeugt „ 35°;

die Finger können vollständig zur Faust geschlossen werden; wenn Patientin diese Faustbildung macht, stellt sich die Hand in radiale Adduktion, wie dies auch auf dem einen der Bilder ersichtlich ist. Diese Stellungsveränderung rührt daher, daß die von dem Nervus radialis versorgten Muskeln stärker sind als die von dem Nervus medianus innervierten. Hat Patientin jedoch die Faust fest ge-

Digitized by Google

schlossen, so ist sie im stande, die Hand wieder in die Längsachse des Armes zu bringen. Das Strecken aller Finger in den Grundgelenken ist normal, während in den Mittel- und Endgelenken ein ganz minimaler Ausfall noch zu verzeichnen ist, der jedoch eine praktische Bedeutung für die Hand nicht mehr hat. Die Hand

Fig. 2.

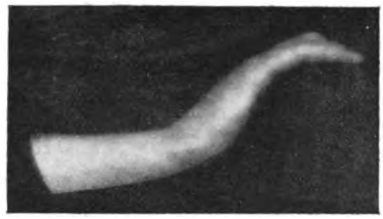

Fig. 3.



fühlt sich kälter an und ist meistens etwas rotbläulich verfärbt. Die rohe Kraft der rechten Hand ist immerhin etwas, aber doch im Verhältnis zu der Größe der Verletzung nur geringfügig gegen links herabgesetzt.

Um einen Einblick zu gewinnen, wie die ischämische Kontraktur auf das Knochenwachstum hemmend eingewirkt hat, verfertigte ich auch die Röntgenbilder der beiden Hände, welche ich mir gestatte, Ihnen vorzulegen. Man sieht, wie sämtliche Knochen, Radius und Ulna, ferner die Handwurzel- und Mittelhandknochen und die Phalangen in ihrem Wachstum gegen die gesunde linke Hand zurückgeblieben sind.

Fig. 4.

Dieser von mir operierte Fall, welcher einen äußerst schweren Typus der ischämischen Kontraktur nach Bruch des unteren Endes des Oberarmes darstellt, ist in mehrfacher Beziehung interessant und lehrreich. Wie Sie auf der Zeichnung sehen, ist der Blutkreislauf durch die Arteria brachialis von der Stelle der Verletzung bis tief in die Ellbogenbeuge hinein unterbrochen. Man fühlt hierselbst einen fibrösen Strang, und die beiden Gefäße, welche den Kollateralkreislauf übernommen haben, sind erweitert und die Pulsation ist deutlich an ihnen fühlbar.

Digitized by Google

Die elektrische Untersuchung des Muskelsystems ergibt, daß alle Muskeln, welche von dem Nervus medianus versorgt sind, keine bezw. kaum nachweisbare elektrische Erregbarkeit besitzen. Bei dem Muskel Pronator teres ist die elektrische Erregbarkeit aufgehoben und die Pronation des Vorderarmes wird durch den Pronator quadratus ausgeführt, welcher von dem Nervus ulnaris innerviert wird.

Wenn Sie nun diese herabgesetzte elektrische Erregbarkeit ins Auge fassen und einen Blick auf diese Zeichnung werfen, welche Ihnen ins Gedächtnis zurückruft, wie der Nervus medianus zur Arteria brachialis verläuft, daß sie an der Stelle der Knochenverletzung direkt neben- resp. übereinander gelagert sind, so unterliegt es wohl keinem Zweifel, daß hier eine außerordentliche Schädigung des Nervus medianus vorgelegen hat, sei es nun, daß derselbe direkt verletzt worden ist, oder durch Druck resp. Blutstauung eine zeitweise Ernährungsstörung erlitten hat.

Des ferneren ist es interessant, in Erwägung zu ziehen, wie die ischämische Kontraktur zu stande gekommen ist.

Da ein fixierender Verband nicht angelegt worden ist, sondern der Arm des Kindes in der ersten Zeit Tags über in der Mitella getragen und Nachts auf eine Schiene gelagert wurde, so ist es eben ausgeschlossen, daß durch den Druck eines Verbandes die Ischämie entstanden sein kann. Es kommt daher nur in Frage, daß entweder die Knochenfragmente selbst eine Verletzung der Arteria und des Nerven herbeigeführt haben, oder daß durch den sekundären Bluterguß und eine Verletzung der Intima der Arterie eine Ischämie der Muskeln entstanden ist.

Wir hätten somit in dem von mir wiedergegebenen Falle auch einen strikten Beweis für die Anschauungen Bardenheuers und Hildebrands, daß bei dem Krankheitsbilde der ischämischen Kontraktur nicht nur die Muskeln, sondern auch die Nerven in hervorragender Weise beteiligt sind resp. sein können.

Aus der von dem Vater des Kindes aufgenommenen Anamnese geht hervor, daß die Erscheinungen der Ischämie und der Kontraktur erst ganz allmählich aufgetreten seien und daß erst in der 5. bis 6. Woche nach der Verletzung die Hand begann in Beugestellung überzugehen. Ich glaube hieraus den Schluß ziehen zu können, daß hierbei keine absolute, sondern nur eine relative Blutleere bei der Entwicklung der ischämischen Kontraktur bestanden hat,

Digitized by Google

wie dieses auch von Bardenheuer und anderen Autoren angenommen wird. — Bardenheuer sagt:

„Ich schuldige daher bei der Entwicklung der Lähmung nicht die absolute, sondern die relative arterielle Blutleere und die gleichzeitige venöse Stauung des Blutes an, wodurch auch schon Kerntod der Muskelfibrillen und Totenstarre eintritt.“ „Die venöse Stase,“ heißt es dann weiter, „ist hierbei also besonders wichtig. Das Voraufgehen des sauerstoffarmen und das Stauen des kohlensäurereichen Blutes wirken zusammen zur Hervorbringung des Kerntodes und der Veränderung der Arterienwände, so daß die Kapillarwände vorbereitet sind zum Durchtritt von Leukozyten, von Blutserum, eventuell von Blut zur Entstehung von intramuskulären Blutungen.“

Wenn ich zum Schluß noch kurz auf meine Behandlungsmethode zurückkomme, so möchte ich nochmals betonen, daß, wenn die Operation auch eine sehr schwierige und langwierige gewesen ist, ich doch mit dem Resultat recht zufrieden bin, da das Kind jetzt eine annähernd vollkommen gebrauchsfähige Hand erhalten hat. Zum Gelingen der Operation ist natürlich eine primäre Wundheilung Grundbedingung, und es ist der größte Wert darauf zu legen, daß man bei der Operation nur instrumentell und nicht mit den Fingern in der Wunde arbeitet; außerdem ist es erforderlich, daß man bereits in der 3. Woche nach der Operation mit leichten aktiven und passiven Bewegungsübungen beginnt. Jedenfalls aber ist der Ansicht von Henle nicht beizutreten, daß man mit Rücksicht auf die Wichtigkeit und Kompliziertheit der anatomischen Verhältnisse am Handgelenk eine Sehnenplastik nicht machen soll, eine Ansicht, welche, wie ich auch aus der Literatur ersehen habe, besonders von manchem englischen Chirurgen vertreten wird, die Sehnenplastik bei ischämischer Kontraktur mit gutem Erfolg ausgeführt haben.

Literatur.

v. Volkmann, Krankheiten der Bewegungsorgane S. 846, und Beiträge zur Chirurgie. Leipzig 1875, S. 219.
Derselbe, Zentralbl. f. Chir. 1881, S. 801.
Kraske, Zentralbl. f. Chir. 1879, Nr. 12.
A. Henle, Zentralbl. f. Chir. 1896, Nr. 19 S. 441.
Herzog, Bruns' Beiträge z. klin. Chir. 1899, Bd. 23 S. 643.
Bardenheuer, Festschrift zur Eröffnung der Akademie f. prakt. Medizin in Köln. 1904.
O. Hildebrand, Die Lehre von den ischämischen Muskellähmungen und Kontrakturen. Sammlung klin. Vorträge Nr. 437 (Chirurgie Nr. 122).

Digitized by Google

IV.

Die Kontinuitätsresektion der langen Röhrenknochen zur Ausgleichung von Verkürzungen[1]).

Von

Dr. **Paul Glaessner**-Berlin.

Mit 5 Abbildungen.

Meine Herren! Zur Beseitigung der Längendifferenz bei bestehender Verkürzung einer Extremität hat man, wie Sie wissen, zahlreiche Vorrichtungen angegeben, welche entsprechend dem Verhältnis der Tragkraft und Schwere des Materials gearbeitet, den Gang der Patienten bisweilen in so vorzüglicher Weise zu bessern vermögen, daß der Uneingeweihte kaum etwas merken kann. Ich nenne nur beispielsweise den O'Connor-Stiefel und den Roseschen Zehenschuh. Immerhin bleiben solche Vorrichtungen nur Ersatzmittel und haben, wie die meisten solcher, ihre Unbequemlichkeiten und Uebelstände. Bei allen diesen Vorrichtungen aber bleibt in Wirklichkeit die Verkürzung bestehen, während wir doch bestrebt sein sollen, möglichst normale Verhältnisse wiederherzustellen.

Man hat deshalb schon seit längerer Zeit an operative Maßnahmen gedacht, welche eine Verlängerung der verkürzten Extremität herbeiführen können. Zunächst gelingt es, wie Schede gezeigt hat, durch die schiefe Osteotomie des Femurs oder der Tibia mit nachfolgender starker Gewichtsextension ganz erhebliche Verkürzungen bis auf ein Minimum zu beseitigen. Dies Verfahren wird sich besonders dann bewähren, wenn der zu verlängernde Knochen recht umfangreich ist, so daß nicht nur lange, sondern auch breite Knochenflächen aneinander verschoben werden können (wie bei der schrägen subtrochanteren Osteotomie, ferner bei der Osteotomie von Frakturen, die mit hochgradiger Längsverschiebung

[1]) Vortrag, gehalten auf dem VI. Kongreß der Deutschen Gesellschaft für orthopädische Chirurgie am 2. April 1907.

Digitized by Google

geheilt sind). Ferner hat v. Eiselsberg ein Verfahren zur Beseitigung von Verkürzungen am Unterschenkel angegeben, das folgendermaßen geübt wird. Nach schiefer Osteotomie der Tibia und Fibula wird ein von der Basis der Zehen bis zum Tuber ossis ischii reichender Gipsverband angelegt. Nach Erhärtung desselben wird er zirkulär an der Osteotomiestelle durchtrennt und durch eine auf beiden Seiten in den Spalt eingesetzte Extensionsvorrichtung

Fig. 1.

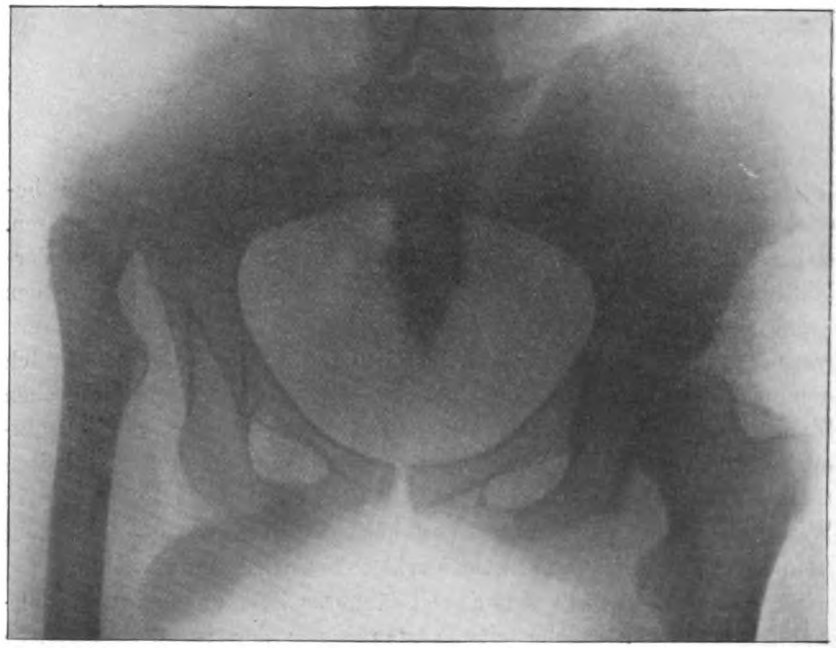

mit elastischem Zug werden die beiden Gipsränder allmählich voneinander entfernt. Dadurch wird eine recht ansehnliche Verlängerung des Unterschenkels erzielt. Krukenberg hat eine weitere Art der Verlängerung vorgenommen, indem er die doppelte schiefe Osteotomie mit nachfolgender Extension ausführte.

All die angeführten Methoden bezwecken zur Ausgleichung der Verkürzung das kranke Bein zu verlängern. Nun kann man die Ausgleichung naturgemäß auch so vornehmen, daß man das gesunde Bein verkürzt, wie dies zuerst von Mayer und von v. Nußbaum durch Kontinuitätsresektion aus dem gesunden Bein gemacht wurde.

Digitized by Google

Ich möchte mir nun erlauben, meine Herren, Ihnen über einige wenige Fälle zu berichten, die in den letzten 10 Jahren in der Klinik meines Chefs, Herrn Geheimrats Hoffa, operiert worden sind, und Ihnen im Anschluß daran einen Fall vorstellen, bei welchem ein voller Erfolg zu verzeichnen ist.

Es sind im ganzen 3 Fälle. Bei dem ersten handelte es sich um eine alte intrakapsuläre Schenkelhalsfraktur bei einem Erwach-

Fig. 2.

senen, bei dem Herr Geheimrat Hoffa die Resektion des Schenkelkopfes wegen der hochgradigen Beschwerden vorgenommen hatte. Die Heilung war glatt erfolgt, doch war eine recht erhebliche Verkürzung des Beines zurückgeblieben.

In dem 2. Falle handelte es sich um eine angeborene linksseitige Hüftgelenksverrenkung bei einem jungen Menschen. Der Kopf stand sehr hoch und hatte sich eine leidliche Pfanne am Beckenrande gebildet. Die Verkürzung war eine hochgradige, der Gang ein entsprechend schlechter (Fig. 1).

In diesen beiden Fällen wurde so vorgegangen, daß man durch

Digitized by Google

eine schiefe Osteotomie den Oberschenkel der gesunden Seite durchtrennte und die beiden Bruchstücke so weit aneinander vorbei-

Fig. 3.

schob, bis die Verkürzung fast ausgeglichen war (Fig. 2). Die Heilung erfolgte glatt und ohne Störung und das Resultat ist in diesen beiden Fällen ein recht gutes geworden. Speziell bei dem Patienten mit der Schenkelhalsfraktur und Resektion des Schenkelkopfes, von

Digitized by Google

dem ich in den letzten Tagen aus England Nachricht hatte, ist der erzielte Erfolg ein recht zufriedenstellender. Patient kann auch ohne Stock recht gut gehen und die Muskulatur seiner Beine ist

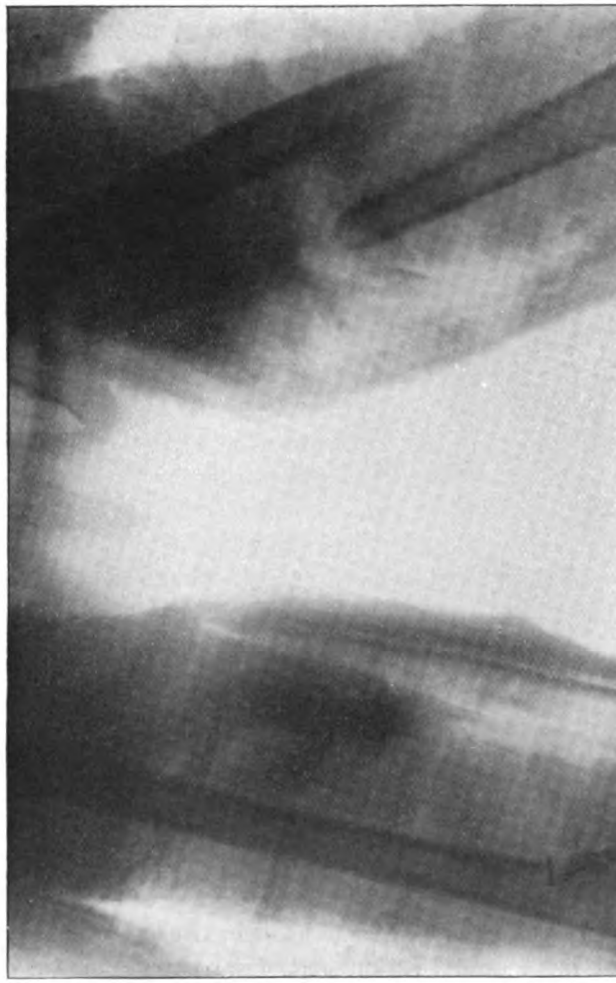

Fig. 4.

so kräftig, daß er auf seinem Zweirad 80 km pro Tag ganz gut zurücklegen kann. Bei dem Patienten mit der angeborenen Hüftverrenkung ist der Luxationsgang wohl noch merklich, das Auffallen aber ist geringer geworden.

Der 3. Fall endlich, der erst vor 5/4 Jahren operiert worden ist, betrifft dieses 12jährige Mädchen, das Sie hier sehen. Das Kind

Digitized by Google

ist im August 1905 überfahren worden und hat neben mehreren ziemlich schweren Weichteilverletzungen am linken Bein eine Fraktur des rechten Oberschenkels erlitten. Das Röntgenbild (Fig. 4), das ich Ihnen hier herumgebe, zeigt Ihnen die starke Dislokation und Verkürzung, mit welcher die Fraktur geheilt war, und erklärt Ihnen zum Teil die funktionellen Störungen, die ich Ihnen jetzt schildern will.

Fig. 5.

Der Gang war sehr schlecht und häßlich. Beides war bedingt durch die nahezu 6 cm große Verkürzung des rechten Beines, dann aber auch durch eine Winkelstellung des linken Beines im Kniegelenke von ca. 120° und die Spitzfußstellung des linken Fußes. Dazu kam noch, daß das linke Bein beim Gehen stark nach auswärts gedreht wurde. Das Kind konnte höchstens 20 Minuten mit Mühe gehen. Die bogenförmige große Narbe am linken Bein, sowie mehrere kleine, auch die über dem Köpfchen der Fibula gelegene, rühren von den oben genannten Weichteilverletzungen her.

Digitized by Google

Um nun bei dem Kinde möglichst normale Verhältnisse herzustellen, wurde folgendermaßen vorgegangen. Zunächst wurde an der ehemaligen Frakturstelle die schräge Osteotomie vorgenommen und nach Vernähung der Hautwunde unter starker Extension ein Gipsverband angelegt, der das ganze Bein und das Becken umfaßte. Trotz der starken Extension war es infolge der hochgradigen Muskelverkürzung nicht möglich, die Verkürzung der Extremität ganz zu beseitigen. Um nun auch den Rest der bestehenden Verkürzung noch auszugleichen, wurde nach Beseitigung der Beugekontraktur im linken Kniegelenk und der Spitzfußstellung (Tenotomie der Achillessehne) zirka 4 cm oberhalb der Patella durch Kontinuitätsresektion ein ca. 3 cm langes Stück aus der Diaphyse des linken Oberschenkels entfernt. Die Knochen wurden mittels einer Silberdrahtnaht gut adaptiert und nach Versorgung der Hautwunde ein Gipsverband angelegt. An diesem Röntgenbilde (Fig. 4), das durch den Gipsverband aufgenommen ist, sehen Sie den Zustand der Fraktur- und Nahtstelle etwa 14 Tage nach der Operation. Nach dieser Zeit wurde wegen der leichten Verschiebung der Bruchstücke am rechten Oberschenkel der Gipsverband rechts unter neuerlicher Extension gewechselt. Der Verlauf war vollkommen glatt und fieberfrei. Nach 6 Wochen wurde der Verband entfernt und mit der üblichen Nachbehandlung: Massage, Gymnastik, Heißluftbehandlung etc. begonnen. Ueber das Resultat brauche ich nichts weiter zu sagen. Ich zeige Ihnen hier noch ein Röntgenbild (Fig. 5) aus der letzten Zeit, an welchem Sie die Verhältnisse an den Operationsstellen erkennen können. An dem kleinen Mädchen merken Sie nichts mehr von der schweren Verletzung, die sie erlitten. Der Gang ist vollkommen normal geworden. Nur im linken Kniegelenk besteht noch eine kleine Bewegungsbeschränkung, doch ist die Flexion bis 90° möglich. Die hochgradige Verkürzung aber ist vollkommen beseitigt.

Meine Herren! Ich habe Ihnen vorher das Verfahren geschildert, welches in unseren beiden ersten Fällen angewendet worden ist und welches darin bestand, daß zur Beseitigung der Verkürzung des kranken Beines eine Verkürzung des gesunden Beines durch Osteotomie mit nachfolgender Verschiebung der Bruchstücke vorgenommen wurde. Nun läßt sich, wie Sie mir zugeben werden, dieses Verfahren gewiß leicht schildern, aber seine Ausführung wird doch auf mancherlei Schwierigkeiten stoßen. Derartige Verschiebungen, besonders wenn es sich um mehrere Zentimeter handelt, sind

Digitized by Google

gar nicht so leicht, auch stellen sich die beiden Bruchstücke durchaus nicht immer so ein, wie man es gerne möchte, ganz abgesehen von den durch solche Knochenverschiebung entstehenden wenig schönen Verdickungen. Deshalb scheint mir das Verfahren, welches in unserem dritten Falle eingeschlagen wurde, viel empfehlenswerter. Freilich wird man auch da sehr darauf achten müssen, daß man vollkommen ausgleicht, aber die Resultate werden dann um vieles sicherer und besser sein.

So hoffe ich denn durch diese Worte eine kleine Anregung gegeben zu haben, in ähnlichen Fällen die alten mit den neuen Methoden zu kombinieren und zum Ausgleich von Verkürzungen die schiefe Osteotomie neben der Kontinuitätsresektion oder besser gesagt die Verlängerung des kranken neben der Verkürzung des gesunden Beines vorzunehmen.

Digitized by Google

V.

Die Heinesche Operation der Kontinuitätsverkürzung zwecks Ausgleichung von Längendifferenzen der unteren Gliedmaßen[1]).

Von

Dr. Carl Deutschländer-Hamburg.

Mit 4 Abbildungen.

Für den Ausgleich von Längenunterschieden der Beine stehen uns, wenn man von konservativen Verfahren absieht, zwei operative Methoden zur Verfügung. Die eine Methode ist die subtrochantere Osteotomie mit ihren verschiedenen Modifikationen, die andere die von dem verstorbenen Würzburger Orthopäden Heine angegebene und auch von v. Meyer und Nußbaum empfohlene Verkürzung des gesunden Beines mittels Frakturierung des Oberschenkels.

Wenn man die Wahl hat, wird man wohl unbedingt stets der subtrochanteren Osteotomie den Vorzug geben; denn diese greift an dem pathologisch verkürzten Bein direkt an und schafft oft große Verlängerungen; so habe ich verschiedentlich Differenzen von 8 und 9 cm gut damit ausgleichen können. Aber die subtrochantere Osteotomie setzt voraus, daß das Becken und die Hüftgelenke in der Lage sind, sich leicht den veränderten statischen Verhältnissen anzupassen, und diese Anpassungsfähigkeit ist leider in zahlreichen Fällen nicht vorhanden. Sie fehlt z. B., wenn die Hüfte des gesunden Beines ankylotisch ist oder wenn das verkürzte Bein eine gelähmte oder paretische Muskulatur besitzt. Gerade aber die gelähmten Gliedmaßen weisen oft bedeutende Grade von Verkürzungen auf, die zu korrigieren nicht bloß im Interesse der Verbesserung des Gehaktes liegt, sondern oft auch wegen der sekundären Veränderungen des Beckens, der Wirbelsäule und des Brustkorbs notwendig ist.

---

[1]) Vortrag, gehalten auf dem VI. Kongreß der Deutschen Gesellschaft für orthopädische Chirurgie am 2. April 1907.

Digitized by Google

Bisher hat man sich in solchen Fällen meistens damit begnügt, mittels Prothesen die Längendifferenzen auszugleichen und nur vereinzelt hat man hierbei die Heinesche Operation der Verkürzung des gesunden Oberschenkels zur Ausführung gebracht, weil im allgemeinen gegen diese Operation zu schwere und auch zu berechtigte Bedenken geltend gemacht werden konnten.

Zunächst handelt es sich hierbei stets um einen Eingriff an einem an sich gesunden und pathologisch nicht veränderten Körperteil, und man läuft hierbei Gefahr, daß auch dieser unter Umständen schwere Schädigungen erleidet und so der Verkrüppelte noch des Restes der erhaltenen Fortbewegungsfähigkeit beraubt wird.

Sodann aber — und das ist meines Erachtens ein noch gewichtigeres Bedenken — bietet die Heinesche Methode in ihrer bisherigen Gestalt keine Gewähr dafür, daß man in der Tat gerade den Grad von Verkürzung damit erreicht, der für den betreffenden Fall notwendig ist.

Wenn man sich auch noch über den ersten Gesichtspunkt hinwegsetzt, so ist der zweite Gesichtspunkt doch ausschlaggebend, um Abstand von einem Eingriff zu nehmen, dessen Erfolg häufig ein Spiel des Zufalls ist, und dessen Wirkung man nicht mit einiger Sicherheit vorher beurteilen kann.

Gelingt es jedoch, mit einer gewissen Sicherheit tatsächlich den erforderlichen Grad von Verkürzung zu erreichen, so ist die Heinesche Methode doch wohl eine Operation, die man in geeigneten Fällen zur Anwendung ziehen kann, und ich möchte daher kurz über eine Technik berichten, die uns in der Tat gestattet, zuverlässig und sicher genau die Verkürzung zu bewirken, welche der Sachlage des Falles entspricht.

Das ursprüngliche Verfahren war sehr einfach; man frakturierte den Oberschenkel und durch Juxtaposition der Fragmente wurde eine Verkürzung erzielt, die mehr oder weniger dem Gefühl des Operateurs überlassen war.

Etwas sicherer wurde die Methode, als man an Stelle der Osteotomie die Kontinuitätsresektion mit konsekutiver Knochennaht setzte. Man kann hierbei wohl genau so viel vom Knochen wegnehmen, als für die Verkürzung erforderlich ist; aber etwas Unsicheres haftet auch diesem Eingriff an, insofern, als trotz der Knochennaht im Laufe der Wundheilung häufig noch Verschiebungen und Dislokationen eintreten, die nicht gewollt und auch nicht er-

Digitized by Google

wünscht sind. Denn die Knochennaht ist leider kein absolut sicheres Fixationsmittel; sie gibt häufig nach, der Silberdraht lockert sich vorzeitig und schneidet bisweilen völlig durch, und somit ist der Weg für die Dislokation freigegeben.

Ein Beispiel hierfür ist Fig. 1, welche von einer Kontinuitätsresektion mit nachfolgender Knochennaht herrührt. Wenn auch das

Fig. 1.

Kontinuitätsresektion mit Knochennaht. Der Silberdraht hat durchgeschnitten. Heilung mit Dislokation.

Fig. 2.

Kontinuitätsresektion mit Anwendung einer versenkten Aluminiumschiene, die am oberen Fragment verschraubt, am unteren mit einem Silberdraht verschnürt ist. Geringe Dislokation infolge Lockerung des Silberdrahts.

funktionelle Resultat in diesem Falle recht befriedigend geworden ist, so dient doch das anatomische Ergebnis keineswegs zur Empfehlung dieses Verfahrens.

Ich habe nun versucht, eine Technik auszubilden, die uns nicht nur gestattet, den gewünschten Grad von Verkürzung bei der Operation zu erzielen, sondern ihn auch während des Heilungsverlaufes mit großer Sicherheit zu erhalten, und ich habe mich dabei an die gleichlaufenden Bestrebungen in der Frakturtherapie angelehnt, die ebenfalls darauf hinzielen, die Fragmente mit Sicherheit auch während der Heilungsdauer in gut reponierter Stellung zu fixieren.

Digitized by Google

Von den verschiedenen hierbei in Betracht kommenden Verfahren, um deren Technik und Verbreitung sich in der letzten Zeit besonders der Antwerpener Chirurg Lambotte[1]) verdient gemacht hat, schien mir für meine Zwecke die Verschraubung versenkter Aluminiumschienen am brauchbarsten zu sein, und ich habe mehrere Fälle in dieser Weise operiert.

Bevor ich auf den Gang der Operation eingehe, möchte ich einige technische Bemerkungen über das Instrumentarium vorausschicken, dessen Beschaffenheit die Durchführung des Eingriffes wesentlich beeinflussen kann.

Als Schienenmaterial wurden 1,5—2 cm breite, leicht über die Fläche gekrümmte Aluminiumschienen benützt, welche in Abständen von 1 cm mit Löchern für die Schrauben versehen sind; für gewöhnlich genügte eine Schiene mit vier Löchern.

Als Schrauben kamen einfache Stahlschrauben zur Anwendung, wie sie in jeder Eisenhandlung zu haben sind. Lambotte empfiehlt, dieselben im Feuer zu vergolden, doch bin ich vollkommen mit der Vernicklung derselben ausgekommen. Bei der ersten Operation wollte ich auch Aluminiumschrauben benützen; doch habe ich hiermit schlechte Erfahrungen gemacht: die Schrauben faßten nicht; sie bogen sich krumm und brachen ab; offenbar ist das Aluminium für die harte Kortikalis ein viel zu weiches Material. Die Länge der Schrauben hat etwa der doppelten Schicht der zu durchbohrenden Kortikalis zu entsprechen. Da die Schrauben ihren festen Sitz nur in der Kortikalis gewinnen, so ist es unnötig, wenn sie allzu lang sind und zu weit in die Spongiosa hineinragen; vollständig überflüssig ist es, sie so lang zu wählen, daß sie noch die gegenüberliegende Kortikalis durchbohren. Eine besondere Spitze, wie sie Lambotte für die Schrauben angegeben hat, habe ich nicht für erforderlich befunden. Wichtig ist nur, daß die Nute, die den Schraubenkopf einschneidet, tief gefurcht ist, damit sie dem Schraubenzieher einen sicheren Halt gewährt und ein Abrutschen desselben verhütet.

Weiterhin ist noch ein gewöhnlicher, nicht zu starker Tischlerbohrer und ein einfacher Schraubenzieher notwendig, die natürlich den Grundsätzen der Asepsis gemäß mit leicht sterilisierbaren Metallgriffen versehen sein müssen.

[1]) Lambotte, L'intervention opératoire dans les fractures. Lamertin. Brüssel 1907.

Digitized by Google

Das wichtigste Spezialinstrument für diese Operationen ist jedoch eine gut fixierende Knochenzange. Diese Zange hat die Aufgabe, die Knochenfragmente während des Aktes des Einsetzens und Einbohrens der Schrauben unverrückbar in ihrer Lage zu erhalten und gleichzeitig auch die Aluminiumschiene fest und sicher an die Fragmente zu fixieren. Wichtig ist auch, daß die Zange so gebaut ist, daß sie sich leicht um die Fragmente herumführen läßt. Ich habe

Fig. 3.

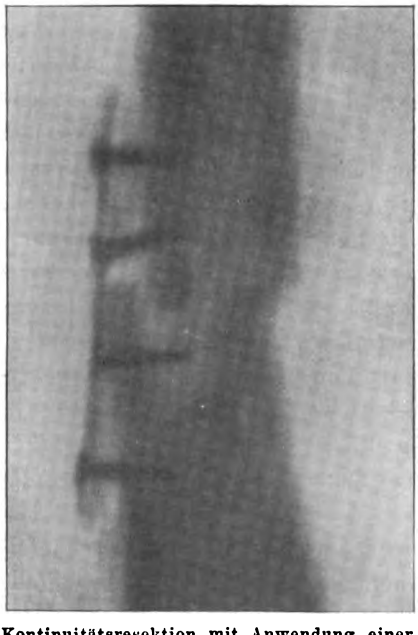

Kontinuitätsresektion mit Anwendung einer an beiden Fragmenten verschraubten Aluminiumschiene.

Fig. 4.

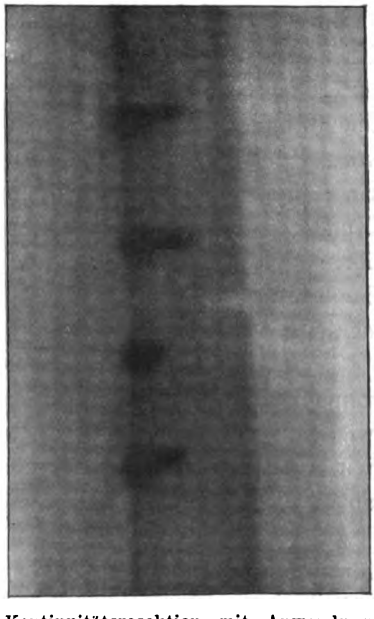

Kontinuitätsresektion mit Anwendung einer an beiden Fragmenten verschraubten Aluminiumschiene; ideale Formheilung.

mir zu diesem Zweck ein eigenes Instrument konstruiert[1]), welches sich an ein Lambottesches Modell anlehnt, aber in zwei Punkten von diesem sich unterscheidet. Der eine Punkt betrifft die Gelenkverbindung. An Stelle der üblichen Stiftverbindung habe ich das Schloß der geburtshilflichen Zange gewählt. Dasselbe gestattet ein außerordentlich leichtes Auseinandernehmen der Zange und ebenso ein sehr rasches und bequemes Zusammensetzen derselben. Der

[1]) Verfertiger ist die Firma Windler und Schattschneider, Hamburg, Colonnaden 41.

Digitized by Google

zweite Punkt betrifft die Form des einen Zangenblattes. Anstatt in einen schmalen Haken habe ich dasselbe in eine breite, leicht gekrümmte, glatte Schaufel auslaufen lassen, deren Ränder überall sorgfältig abgestumpft sind. Diese breite Schaufel ermöglicht, da sie ziemlich breit die Fragmente anfaßt, eine weit sicherere Fixation, sodann schützt sie vermöge ihrer Breite, nach Art eines Langeschen Knochenhebels, die hinter ihr liegenden Weichteile vor Nebenverletzungen, und ferner erhält sie gleichzeitig das Operationsgebiet leicht und breit zugänglich und ersetzt so einen Wundhaken.

Der Gang der Operation gestaltet sich nun in folgender Weise: Nach der üblichen Vorbereitung wird an der Außenseite des Vastus externus etwa in der Mitte des Oberschenkels ein Längsschnitt gemacht und dann stumpf durch die Muskulatur bis auf den Knochen vorgedrungen. Das Periost wird der Länge nach eingeschnitten und rings um den Knochen herum mit einem Elevatorium abgehebelt. Nunmehr führt man zwischen Periost und Knochen das schaufelförmige Blatt der Zange ein, und zwar an der medialen Seite des Femur, um auf diese Weise gleichzeitig die Weichteile und besonders die Arteria femoralis und deren Aeste zu schützen.

Hierauf wird der Knochen mit einem Osteotom quer durchgemeißelt; das eine der Fragmente — es ist gleichgültig, welches — wird aus der Wunde etwas herausgedrängt, und mit einer Giglisäge wird von diesem soviel reseziert, als zur Verkürzung der Extremität notwendig ist.

Jetzt werden die Fragmente wieder reponiert, wobei das schaufelförmige Zangenblatt so zu liegen kommt, daß sich die Frakturstelle gerade in der Mitte derselben befindet, und nunmehr wird auch das zweite, einen leicht gehöhlten Knopf tragende Zangenblatt eingesetzt. Bevor jedoch die Zange fest geschlossen wird, wird zwischen Knochen und Zangenknopf die Aluminiumschiene eingeführt; hierauf erfolgt erst der Schluß.

Die Fragmente sind jetzt auf der einen Seite durch die breite Schaufel und auf der anderen durch die fest gegen den Knochen gepreßte Aluminiumschiene in breiter Ausdehnung fixiert, und nunmehr erfolgt der Akt des Verschraubens der Schiene. Zu diesem Zwecke bohrt man die Kortikalis mit einem schmalen Bohrer leicht an; in das vorgebohrte Loch wird die Schraube mit einer Pinzette eingesetzt und mittels eines Schraubenziehers festgezogen. Sitzen sämtliche Schrauben, und ist die Schiene fest mit den Fragmenten

Digitized by Google

verschraubt, so wird die Zange auseinander genommen und entfernt. Hierauf wird die Wunde durch einige Hautnähte verkleinert; die Mitte derselben bleibt für die Einführung eines kleinen Tampons offen. Es folgt der aseptische Verband und hierüber ein Gipsverband, der das Becken umschließt und bis über die Mitte des Unterschenkels reicht, und der zum Zwecke des Verbandwechsels gefenstert wird.

Der Heilungsverlauf zeigt im allgemeinen keine Besonderheiten. Zu bemerken ist nur, daß in den von mir operierten Fällen trotz aseptischen Verlaufs stets eine Fistel bestehen blieb, die ziemlich reichlich absonderte. Aus diesem Grunde habe ich etwa 4 Wochen nach der Operation regelmäßig die versenkte Schiene wieder entfernt, worauf sich die Fistel schloß.

Die Herausnahme der versenkten Schiene machte niemals erhebliche Schwierigkeiten. Da eine Fistel bestand, die direkt zur Schiene führte, so war der Weg vorgezeichnet. Im Aetherrausch wurde die Wunde stumpf dilatiert, die Schrauben wurden mit einem Schraubenzieher herausgezogen und hierauf ließ sich die Schiene leicht mit einer Kornzange entfernen. Die Nachbehandlung gestaltete sich in der üblichen Weise unter Zuhilfenahme von Massage und Bewegungsübungen.

Ich habe bisher dreimal diese Operation ausgeführt, und soweit sich bis jetzt ein Urteil fällen läßt, sind die Ergebnisse sehr zufriedenstellend, und die anatomischen Resultate lassen jedenfalls, wie die Röntgenbilder (Fig. 2, 3, 4) zeigen, nichts zu wünschen übrig.

In dem ersten Falle handelte es sich um eine Wachstumsverkürzung von 6 cm infolge einer spinalen Kinderlähmung bei einem 7jährigen Mädchen. Hier machte ich den schon erwähnten Versuch, Schrauben aus Aluminium anzuwenden. Doch war dieser Versuch sehr mühselig und zeitraubend. Die Schrauben faßten nicht und brachen ab, und aus diesem Grunde mußte ich mich damit begnügen, die Aluminiumschiene nur an dem einen Fragment zu verschrauben, während ich die Fixation am anderen Fragment durch Umschnürung mit einem Silberdraht bewerkstelligte. Wie man aus dem Röntgenbild ersieht, hat die Silberdrahtumschnürung etwas nachgegeben, und die Folge davon war eine kleine, wenn auch unbedeutende Dislokation (Fig. 2).

Im zweiten Falle handelte es sich um eine Wachstumsverkürzung von 7 cm bei einem 15jährigen Mädchen infolge einer halb-

Digitized by Google

seitigen cerebralen Lähmung, und im dritten Fall betrug der Längenunterschied 4 cm bei einem 12jährigen Mädchen mit doppelseitiger Hüftankylose. In diesen beiden letzten Fällen kam die Technik genau in der Weise zur Ausführung, wie ich sie soeben schilderte. Die Operationsdauer betrug in dem ersten dieser beiden Fälle noch über eine Stunde, im zweiten verkürzte sie sich bereits auf 30 Minuten. Die anatomischen Resultate sind, wie die Röntgenbilder (Fig. 3 u. 4) zeigen, in jeder Beziehung einwandfrei und lassen überhaupt keine Dislokation erkennen. Bezüglich der hier wiedergegebenen Röntgenaufnahmen möchte ich noch bemerken, daß sie sämtlich kurz vor der Entfernung der versenkten Prothese gemacht worden sind, sie stellen also die Verhältnisse in einem Stadium dar, wo die Frakturheilung nahezu abgeschlossen war.

Meines Erachtens bedeutet die Verschraubung versenkter Schienen einen wesentlichen Fortschritt unserer operativen Technik. Für die Heinesche Operation ist das Verfahren insofern von Bedeutung, als es wenigstens den einen gewichtigen Einwand beseitigt, nämlich den, daß man nicht in der Lage sei, auch tatsächlich den erforderlichen Grad von Verkürzung zu erhalten. Aber auch auf anderen Gebieten der orthopädischen Chirurgie dürfte die Verwendung verschraubter und versenkter Schienen eine größere Zukunft besitzen.

Digitized by Google

VI.

(Aus dem k. k. Universitätsambulatorium für Zahnheilkunde und dem k. k. Universitätsambulatorium für orthopädische Chirurgie in Wien.)

Ueber die artifizielle Deformierung des Unterkiefers[1]).

Von

Dr. **Bertold Spitzer** und Dr. **Robert Werndorff**, Assistenten.

Mit 5 Abbildungen.

In einer vor kurzem erschienenen Arbeit[2]) betont v. Eiselsberg, welchen Formveränderungen der menschliche Unterkiefer unterliegt, wenn er der konstanten Einwirkung äußerer, abnorm wirkender Einflüsse ausgesetzt ist, und fügt mehreren, von ihm aus der Literatur zitierten Beobachtungen einige klassische Beispiele aus der Billrothschen Sammlung, sowie 2 Fälle eigener Beobachtung hinzu.

Dem abnormen Druck und Zug der Weichteile wurde von v. Eiselsberg die gebührende Rolle in der Aetiologie dieser Deformitäten zuerkannt und mit der Zitierung der beiden Fälle seiner Beobachtung ein Typus aufgestellt: Ektropium des Unterkiefers bedingt durch den vermehrten Zungendruck bei Makroglossie von innen her, eine ähnliche Veränderung hervorgerufen durch den Zug ausgedehnter, vom Kinn bis zur Brust reichender Narbenzüge von außen her. Die veränderte Wachstumsrichtung der Zähne ist in der Regel das erste wahrzunehmende Symptom.

Dem von v. Eiselsberg aufgestellten Typus des Ektropiums, zu dem wir im folgenden einen Beitrag aus eigener Beobachtung liefern, wollen wir einige Fälle einer artifiziellen Unterkieferdefor-

---

[1]) Vortrag, gehalten auf dem VI. Kongreß der Deutschen Gesellschaft für orthopädische Chirurgie am 2. April 1907.

[2]) Wiener klin. Wochenschr. 1906.

Digitized by Google

mierung an die Seite stellen, und für diese durch einen von außen her konstant wirkenden Druck hervorgerufene Deformität die Bezeichnung Entropium des Unterkiefers vorgeschlagen wissen.

Auch in unserem Falle von Ektropium des Unterkiefers handelt es sich um eine ausgedehnte, in frühester Jugend erlittene Verbrennung und um Narbenbildungen, welche das Kinn an die Brust fixierten und zu der hochgradigen, aus der Fig. 1 ersichtlichen Verunstaltung des Unterkiefers führten.

Fig. 1.

J. B., 17 Jahre alt, erlitt vor 10 Jahren durch Feuer eine Verbrennung. Im dortigen Spital kam es zur Narbenbildung; angeblich wurde er einmal operiert.

Ein dicker Narbenstrang verbindet die Kinngegend mit dem Sternum, in welch letzteres sie strahlenförmig ausläuft. Die Bewegung des Kopfes nach rückwärts kann bloß bis zur Sagittalebene erfolgen, ein weiteres Rückwärtsbeugen kommt nur scheinbar durch entsprechende Krümmung der tieferen Wirbelsäulenabschnitte zu stande. Patient zeigt einen offenen Riß. Die Mittellinie des Unterkiefers ist deutlich nach rechts verschoben. Bei Zahnschlußstellung ist die dicke Zunge sichtbar, die sich den inneren Zahnflächen fest anschmiegt. Der Lippenschluß erfolgt bei einiger Anstrengung nur teilweise, ansonsten wird die Unterlippe bei physiologischer Ruhestellung des Unterkiefers durch den Narbenstrang nach abwärts gezogen.

Der Oberkiefer (Fig. 2) zeigt normale Konfiguration und besitzt ein verhältnismäßig hohes Gaumengewölbe. Mit Ausnahme des ersten rechten Mahlzahns sind sämtliche übrigen Zähne erhalten. Der Unterkiefer, dessen parabolische Krümmung durch die Verziehung der linken Hälfte im Mittelstück gestört wird, besitzt außer den bleibenden Zähnen noch zwei festsitzende Milcheckzähne. Vom linken kleinen Schneidezahn bis zum rechten Eckzahn stehen

Digitized by Google

die Zähne in abnormer, nach außen gedrängter Stellung, so daß am weitesten vorne der rechte große Schneidezahn zu liegen kommt. Die Schneidefläche der unteren Frontzähne liegt weit vor der der Antagonisten. Bei Zahnschluß treffen sich rechts die zweiten Mahlzähne, links die beiden vorhandenen Molaren und zwar in der Weise, daß die äußeren Höcker der oberen Zähne in die Fissur der unteren eingreifen.

Fig. 2.

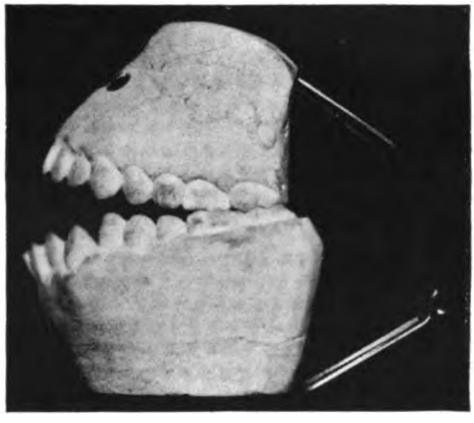

In den von uns beobachteten Fällen von Entropium des Unterkiefers sahen wir die Deformität unter unseren Augen entstehen. Es handelt sich nämlich um Spondylitiker, denen teils wegen Lähmungserscheinungen, teils wegen der Lokalisation der Erkrankung in der Halswirbelsäule am Kinn und am Hinterhaupt angreifende Gipsverbände angelegt werden mußten.

Unsere erste Beobachtung betrifft ein 9jähriges Mädchen, welches einer spondylitischen Lähmung wegen einen sogenannten Calotschen Extensionsverband bekam (Fig. 3). Nach 3 Monaten wurde nach Abnahme des Verbandes jene Deformität des Unterkiefers beobachtet, die wir durch einen Gipsabguß fixiert und in Fig. 4 veranschaulicht haben. Die unteren Frontzähne treffen mit ihrer Schneidefläche fast 2 cm hinter der palatinalen Fläche der Antagonisten die Schleimhaut des harten Gaumens, so daß bei Schlußstellung die ersteren nicht sichtbar sind. Die Frontzähne des Oberkiefers sind in geringer Prognathstellung

Fig. 3.

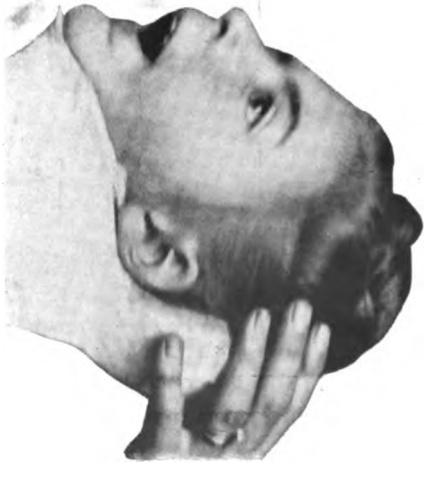

Digitized by Google

(Fig. 5), offenbar durch den Ausfall der antagonistischen Wirkung der Unterkieferzähne und durch den konstanten Druck der in den leeren Raum zwischen den beiden Zahnreihen sich fortwährend einstellenden Unterlippe. Es besteht wohl gar kein Zweifel, daß ein abnormer Druck von außen her auf den Alveolarfortsatz des Unterkiefers im Laufe von 3 Monaten im stande war, bei dem nicht rhachitischen, früher normal beißenden Mädchen diese Deformität zu erzeugen. Anstatt von unten her zu stützen, hatte der Verband über das Kinn hinweg auch die Vorderfläche des Unterkiefers in tangentialer Richtung von vorne oben nach hinten unten

Fig. 4.

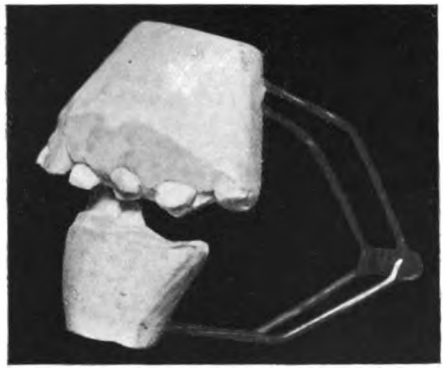

Fig. 5.

gedrückt. Die ganz besonders auffallende Verdrängung der Schneidezähne nach hinten und innen dürfte wohl auch darin ihren Grund haben, daß die Frontzähne während dieser Zeit zum Durchbruch

Digitized by Google

kamen und durch den nachfolgenden Ausfall der Milchzähne die Zahnreihe unterbrochen war.

St. A., 7 Jahre alt. Im April 1905 an Spondylitis dorsalis sup. erkrankt. Bis Dezember 1905 mit Ledermieder behandelt. Wegen totaler Paraplegie beider Extremitäten von da bis Februar 1907 mit Calotverbänden. Bis Anfangs August 1906 lag das Kind, da die ersten Zeichen einer wiederbeginnenden Bewegung sich erst im Juli 1906 einstellten. Zu dieser Zeit wurde bei Abnahme des Verbandes die erwähnte Deformität beobachtet und die Mutter versicherte, daß sie bei der Abnahme des Verbandes, 3 Monate vorher, gar nichts bemerkte.

Am 20. September 1906 wurde Patient wegen der beobachteten Deformität in das zahnärztliche Institut geschickt, wo nachfolgender Befund aufgenommen wurde.

Die oberen Incisivi sind II. Dentition, die Prämolaren im Durchbruch begriffen, die ersten Molaren tief kariös. Die unteren Incisivi und die tief zerstörten Molaren sind II. Dentition, die Canini als Milchzähne vorhanden.

Das Gaumengewölbe normal gewölbt, an den lateralen Flächen stark und breit. Die unteren Schneidezähne treffen beim Zubeißen nicht die Schleimhaut des Oberkiefers. Die Entfernung der oberen und unteren Schneidezähne beträgt ungefähr 2 cm. Die seitlichen Partien des Unterkiefers treten bei Schlußstellung fast hinter die oberen Zähne. Bei Schlußstellung kann die Zunge zwischen den Antagonisten vorne durchtreten.

17. Oktober 1906: Die zweiten Molaren im Durchbruch begriffen. Die Incisivi medial, ein wenig gedreht und ineinander geschoben. Die tief kariösen ersten Molaren werden extrahiert.

Die Schneideflächen der unteren Incisivi treffen die Schleimhaut des Oberkiefers, deutlich Druckmarken in derselben hinterlassend. Die oberen Prämolaren berühren bei Schlußstellung die Schleimhaut des Alveolarteiles des Unterkiefers.

Fast ganz genau dieselbe Deformierung zeigte eine 7jährige Kranke bei der Revision eines wegen Spondylitis 6 Wochen vorher angelegten Calotverbandes; leider entzog sie sich einer genauen objektiven Feststellung durch die Flucht.

Es leuchtet ein, daß die Deformierung umso hochgradiger ausfällt, je frühzeitiger und je länger sich der abnorme Einfluß geltend macht, doch geht aus der Beobachtung eines dritten Falles hervor, daß auch beim Erwachsenen der Unterkiefer vermöge seiner Plastizität selbst bei geringen äußeren Einwirkungen Formveränderungen unterliegt. So hatte der Druck einer unzweckmäßig gearbeiteten Lederkrawatte bei einer 22jährigen Kranken zu folgenden Erscheinungen geführt: Die unteren Frontzähne wurden ½ cm nach hinten gedrängt und neben starken Schmerzen in beiden Kiefergelenken trat vollkommene, auch nach Abnahme der Krawatte bestehende Kiefersperre auf, die den Gedanken an eine durch den Druck hervorgerufene arthritische Veränderung des Unterkiefergelenkes nahelegt.

Digitized by Google

E. K, 21 Jahre alt, klagt über zeitweise auftretende Kopfschmerzen, die fast immer mit Temperatursteigerungen verbunden sind. Der 4. und 5. Halswirbeldorn sind anhaltend druckempfindlich, die Schädelbewegungen nach allen Seiten hin frei.

Radiologischer Befund: Die Haltung des Atlas (im Sinne extrem erhobener Kopfstellung) verändert und seine Details im Bilde erregen den Verdacht eines destruktiven Prozesses.

Da die Schmerzhaftigkeit der Wirbel zunimmt, erhält die Patientin, an einer anderen chirurgischen Abteilung, einen Stützapparat für die Halswirbelsäule. Gleichwohl klagt sie über heftige Schmerzen in der Unterkiefergegend. Patientin vermag bloß flüssige Nahrung aufzunehmen, der Versuch zu kauen erregt starke Schmerzen.

Da diese anhalten, wird der Verband umgeändert. Der Einblick in den Rachen ist sehr erschwert durch eine vorhandene Kieferklemme. Dieselbe besteht auch nach Abnahme der Krawatte. Patientin klagt über unangenehme Empfindungen in den Kiefergelenken.

Die unteren Schneide- und Eckzähne, die früher normal die gaumenwärts gelegenen Flächen der oberen Zähne trafen, stehen zur Zeit ein wenig oralwärts bei Zahnschlußstellung.

Endlich wurde Patientin dem orthopädischen Ambulatorium zugewiesen, worauf nach Anlegung einer zweckmäßig gearbeiteten Lederkrawatte die Schmerzen im Bereich des Kiefergelenkes und die Mundsperre wesentlich besser wurden.

Die von der anderen Station angefertigte Krawatte hatte wie im Falle St. das Kinn umgreifend auf die Vorderfläche des Alveolarteiles des Unterkiefers deformierend eingewirkt.

Die radiologische Untersuchung der Kiefergelenke ergab keine Anhaltspunkte für die oben ausgesprochene Vermutung einer arthritischen Veränderung.

Die bei den oben genannten Fällen gemachten Beobachtungen ließen die Frage aufwerfen, ob abnorme äußere Einflüsse, die konstant auf den Unterkiefer einwirken, nur den Alveolarteil des Unterkiefers betreffen, oder ob auch der Körper, der Kieferwinkel und die Gelenke in Mitleidenschaft gezogen werden. Anderseits war es auch nicht uninteressant, festzustellen, eine wie große Kraft und welche Zeit erforderlich ist, um die ersten sichtbaren Veränderungen zu erzeugen; hat doch in dem von v. Eiselsberg erwähnten Billrothschen Fall nach Entfernung der ganzen Zunge wegen Carcinoma der physiologische Lippendruck bei fehlendem Gegendruck der Zunge genügt, Veränderung in der Stellung der Zähne im Sinne des Entropiums hervorzurufen. Da das Gebiß des Affen dem des Menschen sehr nahe steht, benützten wir diese Tierart zur experi-

Digitized by Google

mentellen Erzeugung der Deformität, indem wir trotz der ein wenig abweichenden anatomischen Knochenverhältnisse bestimmte Aufschlüsse zu erhalten hofften.

Leider verendeten die Tiere bisher in der kürzesten Zeit nach Anlegung eines Druck erzeugenden Verbandes, so daß wir vorläufig nicht in der Lage sind, über unsere Resultate zu berichten, und behalten uns vor, darauf später zurückzukommen.

Allzuhäufig treffen wir Kieferbildungen, die von dem Normalen abweichen und für deren Entstehung teils abnormes Wachstum oder ein Zurückbleiben in der Entwicklung des einen der beiden Kiefergebilde sowie viele andere Momente in Betracht gezogen werden. Verschiedenartig sind doch die Kräfte, die von formgebendem Einfluß auf die Kiefer und die Stellung der Zähne während der Entwicklung sind. Teils eine Selbstregulierung, teils eine therapeutische Maßnahme ist im stande, die eventuelle Deformität den normalen Verhältnissen zu nähern oder gar gleichzubringen. Unter den orthopädischen Apparaten zwecks Behandlung einer Progenie (Vorstehen des Unterkiefers) wäre an dieser Stelle die vielfach von einigen Autoren mit besten Erfolg in Anwendung gebrachte Kinnkappe zu erwähnen, die das Bestreben, die weniger ästhetische Stellung zu korrigieren, besonders unterstützen soll und der Wirkung der bei den von uns erwähnten Fällen benützten Verbänden ähnlich erscheint.

Mit dem Sistieren des abnormen äußeren Einflusses tritt auch ein Stillstand in der eventuell hervorgerufenen Deformierung der Gebilde ein, auf welche die Kräfte einwirkten, und man kann das Bestreben erkennen, dem früheren Zustande näherzukommen, falls die notwendige Elastizität noch vorhanden ist oder sonstige Veränderungen selbst der Umgebung nicht als Hindernis erscheinen.

In dem Fall St. konnten wir nach Ausschneiden des der Unterlippe anliegenden Teiles des Verbandes nach einiger Zeit eine wesentliche Besserung der Zahnstellung beobachten.

Die vorliegenden Zeilen sollten nur die Aufgabe haben, darauf hinzuweisen, welche Formveränderungen äußere Kräfte erzeugen können und mit welcher Vorsicht Stützverbände angelegt werden müssen, da leicht mit der Lösung des einen Uebels ein zweites dem Patienten erwachsen kann.

Digitized by Google

VII.

Praktische Ergebnisse der Krüppelstatistik[1]).

Von

Dr. **Biesalski**-Berlin.

Meine Herren! Gestatten Sie mir, daß ich mitten unter unseren fachwissenschaftlichen Erörterungen in wenigen Minuten ein Gebiet berühre, das uns in unserer Beziehung zur sozialen Medizin angeht.

Diese ist eines von den Mitteln, welche die auseinanderstrebenden Disziplinen wieder sammeln, und wie die anderen Spezialfächer ihre Bekämpfung der Tuberkulose und der Säuglingssterblichkeit und hygienische Bestrebungen mancherlei Art haben, so ist das der Orthopädie gehörige Gebiet der sozialen Medizin die Krüppelfürsorge.

Da Zählungen der Krüppel bisher nur in einzelnen Bundesstaaten oder Provinzen veranstaltet waren und es an einer allgemeinen Unterlage für die Schätzung des Bedürfnisses fehlte, so hat auf eine Eingabe des deutschen Zentralvereins für Jugendfürsorge, in dessen Vorstand namentlich die Herren Geheimräte Hoffa und Dietrich warm für den Plan eintraten, der Herr Reichskanzler bei den Bundesregierungen wegen Beteiligung an einer deutschen Statistik der jugendlichen Krüppel unter 15 Jahren angefragt. Mit Ausnahme von Hessen, das sich endgültig noch nicht entschieden hat, haben sämtliche Bundesstaaten ihre Beteiligung zugesagt und die Statistik auch bereits ausgeführt. Das Schema der Zählkarte ist Ihnen ja allen bekannt, ebenso die darin enthaltene Definition des Begriffes Krüppel, die der von Rosenfeld gegebenen nachgebildet ist. Beide Dinge haben nicht überall konveniert; das war vorauszusehen, deshalb waren wir so vorsichtig, sämtlichen Mitgliedern des Orthopädenkongresses davon Mitteilung zu machen mit der Bitte, Verbesserungen vorzuschlagen. Da solche nicht gemacht sind, so ist die mit der Ausarbeitung der Zählkarte betraute Kom-

[1]) Vortrag, gehalten auf dem VI. Kongreß der Deutschen Gesellschaft für orthopädische Chirurgie am 2. April 1907.

Digitized by Google

mission in der angenehmen Lage, feststellen zu können, daß sie sich in voller Uebereinstimmung mit den Deutschen Orthopäden befindet. Die Zählkarten sind von unserem Berliner Bureau für die einzelnen Bundesstaaten mit Ausnahme Bayerns und Badens, die auch einen etwas abweichenden Zählungsmodus angewendet haben, gedruckt und versandt worden. Ihre Bearbeitung erfordert naturgemäß viel Zeit; ich hoffe aber, daß ich über ein Jahr die Ehre haben werde, die endgültigen Zahlen dem Kongreß vorzulegen.

Die Zählung beschränkt sich auf die Kinder unter 15 Jahren, weil schon der Pastor Knudsen vor etwa 50 Jahren erkannt hat, daß eine weitschauende Krüppelfürsorge im kindlichen Alter einsetzen müsse.

Zur Zeit ist die erste Durchzählung der preußischen Karten beendet, und ich erlaube mir, die ersten Uebersichtszahlen hier mitzuteilen.

Es sind unter fast 38 Millionen Einwohnern gezählt worden 51 781 Krüppel unter 15 Jahren, d. h. es kommen auf je 1000 Einwohner 1,38 Krüppelkinder. Diese Zahl deckt sich fast genau mit der durch Analogieschluß aus früheren vereinzelten Provinzialstatistiken festgestellten Zahl von 1,17. In den einzelnen Provinzen schwankt der Promillesatz zwischen 0,9 in Westpreußen und 1,7 in der Rheinprovinz. Ich muß es vorläufig unentschieden lassen, wie stark daran der Unterschied zwischen Ackerbau treibender und Industriebevölkerung ursächlich beteiligt ist.

Die bisher gewonnenen Zahlen sind in einer Tabelle vereinigt (siehe Tabelle S. 64).

Am wichtigsten ist die Rubrik derer, die in ein Krüppelheim aufgenommen zu werden wünschen, das sind für Preußen 6945 oder 13,4 % der gezählten Krüppel. Wer die Abneigung der Eltern kennt, ihre Kinder in eine solche Anstalt zu geben, wer Indolenz, falsche Scham und Unkenntnis dazu rechnet, wird ohne weiteres zugeben, daß die Zahl von 6945 nur einen Teil derer darstellt, die aufgenommen werden müßten.

Aber ich will gar nicht erörtern, was sein könnte, sondern mich an die nackten Zahlen der Statistik halten, die ja als Mindestwerte anzusehen sind.

Da fragt es sich nun, wie groß die Zahl der vorhandenen Plätze für Krüppelfürsorge ist, und es stellt sich heraus, daß das Königreich Preußen für fast 52 000 Krüppelkinder, von denen 7000

Digitized by Google

	Einwohnerzahl	Am 10. Oktober 1907 gezählte Krüppel unter 15 Jahren	Prozent der Bevölkerung	Kinder, die in ein Krüppelheim aufgenommen zu werden wünschen	Prozent der gezählten Krüppel	Vorhandene Plätze für Krüppelfürsorge
Ostpreußen . .	2 025 741	2 689	0,13	580	21,57	300
Westpreußen .	1 641 936	1 787	0,09	400	22,38	40
Posen	1 986 267	2 235	0,11	553	24,75	—
Pommern . .	1 684 125	2 226	0,13	313	14,61	50
Brandenburg .	5 570 061	6 882	0,12	931	13,69	240
Schlesien . . .	4 939 938	6 425	0,13	1183	18,41	110
Sachsen . . .	2 978 679	4 128	0,14	539	13,05	434
Westfalen . .	3 618 198	5 247	0,14	416	17,92	330
Rheinprovinz .	6 435 778	11 168	0,17	1102	10,41	120
Schleswig-Holstein . . .	1 504 339	2 177	0,14	184	8,44	100
Hannover . .	2 759 699	4 050	0,18	386	9,52	94
Hessen-Nassau .	2 700 076	2 767	0,11	298	10,76	60
Königreich Preußen . .	37 844 837	51 781	0,13	6945	13,41	1878

das Verlangen haben, in ein Krüppelheim aufgenommen zu werden, nur 1878 Betten zur Verfügung hat, und daß diese Betten bereits alle besetzt sind.

Während einige Provinzen, z. B. Sachsen, Westfalen, Ostpreußen, dessen 300 Betten sämtlich Freiplätze sind, wenigstens stattliche Krüppelheime haben, sieht es in anderen meist recht traurig aus; Posen entbehrt überhaupt jeder Krüppelfürsorge, wiewohl fast 1/4 seiner gezählten Krüppel sich als heimbedürftig bezeichnet haben. Die Daten über die Krüppelheime sind übrigens ganz authentische und erst im Januar dieses Jahres durch eine Umfrage des hochverdienten Pastors Schäfer in Altona festgestellt, der sie mir in dankenswerter Weise überlassen hat.

Meine Herren, ich möchte noch einmal betonen, daß die vorhandenen Betten bereits besetzt sind, und daß man zu einer rechten Anschauung erst kommt, wenn man sagt: In Preußen bedürfen mindestens 8823 Kinder der Aufnahme in ein Krüppelheim und erst 1878 davon sind untergebracht; die Krüppelheime müssen also ihre

Digitized by Google

Plätze um rund 7000 vermehren, wenn sie nur diejenigen Kinder aufnehmen wollen, die selbst danach Verlangen tragen.

Ich verzichte hier auf die Definition des Begriffes Krüppelheim, übergehe auch die Streitfragen, welche Form der Krüppelfürsorge die beste ist; das alles hat schon Rosenfeld in seinen Arbeiten und noch zuletzt vor wenigen Wochen in Riedingers Archiv auseinandergesetzt. Nur seine Berechnung der Kosten möchte ich kurz auf unsere Zahlen anwenden: Rechnet man, daß der Unterhalt eines Krüppelkindes jährlich 500 Mk. kostet, daß der erwerbsfähig gemachte Krüppel ebensoviel jährlich zu verdienen vermag, und daß 90 % der Krüppel erwerbsfähig gemacht werden können, so ergibt sich, daß wenn 90 % der jetzt einer Krüppelfürsorge entbehrenden 6945 Kinder aus Almosenempfängern zu wirtschaftlich selbständigen Menschen gemacht werden, sie jährlich 6250 mal 500 Mk. dem Volksvermögen ersparen und ihm ebensoviel schenken, zusammen 6 1/4 Millionen jährlich. Das ist immerhin schon eine respektable Zahl, und doch wird sie riesig wachsen, wenn man erst in die Rubrik der gezählten 52000 hineinleuchtet und feststellt, wie viele von ihnen noch einer Heimerziehung bedürfen.

Meine Herren, das Thema „Krüppelfürsorge" ist auf unseren Kongressen noch nie erörtert worden und doch gibt es dafür kein kompetenteres Forum, als eine Versammlung von Aerzten, deren ganze Tätigkeit Krüppelheilung ist. Darum habe ich mich für verpflichtet gehalten, hier die ersten Zahlen mitzuteilen; sind es auch zunächst nur wenige Uebersichtszahlen, so sind es doch die ersten das gesamte Königreich umfassenden, denen die der anderen Bundesstaaten im nächsten Jahre folgen werden.

Galt bis vor kurzem der Krüppel als ein hilfloser Unglücklicher, so sollte heute das Bewußtsein Allgemeingut werden, daß der Krüppel ein Kranker ist und zwar ein Kranker, der dank unserer Wissenschaft und der Arbeit unserer Meister zu 90 % soweit heilbar ist, daß er wirtschaftlich unabhängig wird.

Dieses Bewußtsein wird im Volke umso eher und umso weiter um sich greifen, je mehr auch nach außen hin sichtbar der orthopädische Chirurg sich mit dem anderen wesentlichen Faktor der Krüppelfürsorge, der Pädagogik, verbindet. Ist auch die Tätigkeit am Operationstisch von der denkbar größten Wichtigkeit, so muß diese Aufklärungsarbeit im volkshygienischen und sozialen Sinne nicht minder hoch veranschlagt werden. Es heißt nur eine geschicht-

Digitized by Google

liche Tatsache feststellen, wenn man dankbar die ganz außerordentlichen Leistungen hervorhebt, welche die Begründer der deutschen Krüppelfürsorge oft in einem langen Leben mühevollster Arbeit hervorgebracht haben.

Es bedarf aber wohl ebensowenig eines besonderen Beweises, wenn ich sage, daß diese Leistungen in dem Maße gesteigert werden können, in dem die Orthopädie mit entscheidungsvoller Mitarbeit beteiligt wird.

Beim Entwurf der Zählkarte ist es unser Bestreben gewesen, die Fragen so zu stellen, daß es möglich wurde, nachzuweisen, wieviel durch ausgiebige Inanspruchnahme der Orthopädie den Krüppeln gedient werden könnte; ich hoffe, das durch kritische Sichtung der Krankheitsbezeichnungen, die, soweit sie nicht klar sind, durch die Herren Kreisärzte nachgeprüft werden, wenigstens im großen und ganzen feststellen zu können. Vor allem hoffe ich, die einer Krüppelfürsorge nicht bedürftigen rein orthopädischen Fälle ausmerzen zu können und so den Umfang der zu erweiternden Krüppelfürsorge auf das ihr zukommende Maß zu beschränken. Denn es bedarf keiner besonderen Betonung, daß natürlich in ein Krüppelheim nur Krüppel gehören und zwar überwiegend der armen Bevölkerung, und daß anderen Kindern der Zutritt zur gewerblichen Erziehung erst zu gestatten ist, wenn ihre orthopädische Behandlung außerhalb der Anstalt abgeschlossen ist. Diese Fragen will ich heute nur streifen. Ich glaube aber, daß sie umso zweckmäßiger geregelt werden, je mehr die Orthopädie durch Beteiligung an der praktischen Krüppelfürsorge Einfluß und Kontrolle über sie gewinnen.

Wenn die Zählkarten, von denen jede die genaue Adresse eines Krüppels darstellt, nach ihrer Bearbeitung in ihre Provinzen und Heimatländer zurückgehen, so werden sie vielleicht hier und dort dazu beitragen, daß die heimatliche Krüppelfürsorge erweitert wird.

Es wäre zu wünschen, daß auf je 2—3 Millionen Einwohner ein Krüppelheim käme, das lediglich nach den örtlichen Bedürfnissen zu erbauen und zu organisieren wäre. Das wäre als praktisches Ergebnis der Statistik aufs wärmste zu begrüßen, und nicht minder erfreulich wäre es, wenn die Orthopädie dabei in einer Weise zu Worte käme, wie es dem Interesse der Krüppel entspräche und dem Ansehen unserer Wissenschaft.

Digitized by Google

VIII.

Ueber die sogenannte konkavseitige Torsion der Wirbelsäule[1]).

Von

Dr. **Wilhelm Schultheß**-Zürich.

Mit 14 Abbildungen.

An jeder skoliotischen Wirbelsäule unterscheiden wir mit Leichtigkeit die sogenannten Knickungspunkte, die auf der Höhe der Seitenausbiegung liegen. Bekanntlich zeigen diese Knickungspunkte mehr oder weniger deutlich eine Drehung nach der konvexen Seite ihres Bogens und hinten. Diese Drehung, bezeichnen wir als Rotation, die Verdrehung der Wirbelsäule zwischen einem linkskonvexen und einem anderen rechtskonvexen Scheitelpunkte als Torsion der Wirbelsäule.

Alles das, was an Drehung und Verdrehung an der Wirbelsäule beobachtet wird, nennen wir bis jetzt kurzweg die Torsion der skoliotischen Wirbelsäule. Das ist die Auffassung, die wir seit Riedingers Arbeiten vertreten.

Bei der Beschäftigung mit der Torsionsfrage muß man sich vor allem darüber klar sein, ob man die physiologische Bewegung der Wirbelsäule im Auge hat, oder eben das, was bei der fertigen Skoliose als Torsion der skoliotischen Wirbelsäule bezeichnet wird. Die beiden Fragen sind schon oft vermengt worden und dadurch ist eine gewisse Verwirrung entstanden.

Wenn auch kein Zweifel darüber bestehen kann, daß die bei der Skoliose beobachtete Verdrehung der Wirbelsäule ihren mechanischen Ursprung in gewissen Beanspruchungen und Bewegungsformen hat, welche durch den Bau der Wirbelsäule gegeben sind, so ist doch das Bild der Torsion der skoliotischen Wirbelsäule ein

---

[1]) Vortrag, gehalten auf dem VI. Kongreß der Deutschen Gesellschaft für orthopädische Chirurgie am 2. April 1907.

Digitized by Google

anderes als das Bild der durch Bewegungen verdrehten normalen Wirbelsäule.

Es beruht meistens auf mechanischen Einwirkungen auf abnorme Knochen, und erzeugt im Laufe der Zeit unter Mitwirkung der infolge der mechanischen Störungen auftretenden Wachstumsstörungen Wirbelformen, die Schrägwirbel, Torsionswirbel, Keilwirbel, welche in einer Art verändert sind, wie wir sie auch bei bedeutender Elastizität an der unversehrten Wirbelsäule experimentell momentan nicht herzustellen im stande wären. Daß aber auch der normale Wirbel auf rein mechanischem Wege einer weitgehenden Umformung fähig ist, das beweisen die sekundären Veränderungen bei kongenitalen Skoliosen.

Diese pathologischen Wirbelformen erzeugen wiederum eine Veränderung der Gesamtform und der gesamten Mechanik, welche wir an einer normalen Wirbelsäule ebenfalls nie nachahmen können. Aber trotzdem hat die Erforschung der Torsionsfrage doch auch die Aufgabe, den Zusammenhang der an der normalen Wirbelsäule beobachteten Torsion mit der an der pathologisch im Sinne der Skoliose veränderten festzustellen.

Heute möchte ich die Begriffe Rotation und Torsion im obigen Sinne verstanden wissen. Ich werde aber nicht Gelegenheit nehmen, auf die Einzelerscheinungen der Torsion bei Skoliose einzugehen, sondern mich hauptsächlich mit der Frage beschäftigen, ob die Rotation an der **normalen Wirbelsäule** bei Durchbiegung oder Seitwärtsabbiegung immer eine auf der Konvexitätsseite nach hinten gerichtete, reine Konvexrotation sei, oder ob sie im umgekehrten Sinne auf der Konkavitätsseite nach hinten gerichtet als sogenannte Konkavrotation verlaufen kann.

Es handelt sich demnach vorerst um die Entscheidung einer Frage, die in die normale Bewegungsmechanik gehört, wenn auch die ersten Beobachtungen über die sogenannte Konkavtorsion von klinischer Seite stammen und die Skoliose betreffen (Nönchen, Schultheß, Kirmisson, Vulpius).

Sie erinnern sich, daß Lorenz am letzten Orthopädenkongreß gesagt hat: wenn es eine anatomische Konkavtorsion wirklich gibt, dann müssen wir auch die Anatomie der Skoliose von vorn anfangen. Dieser Ausspruch eines der hervorragendsten Skoliosenforscher recht-

Digitized by Google

fertigt wohl zur Genüge, daß ich dieses umstrittene Thema nochmals zur Sprache bringe. Sie gestatten vor der Darlegung der Resultate meiner Experimente nur noch wenige Bemerkungen.

Vor 2 Jahren hat Lovett an dieser Stelle interessante Mitteilungen gemacht über das Verhalten des Thorax bezw. der Wirbelsäule, bei Abbiegungen unter verschiedenen Bedingungen. Seine Darlegungen gipfelten darin, daß bei Kombination von Vorwärtsbiegung und seitlicher Abbiegung die Rotationsrichtung der Wirbelsäule eine andere sei als bei Rückwärtsbiegung und gleichzeitiger seitlicher Abbiegung. Mit Experimenten an einem lebenden Modell und an anatomischen Präparaten hat er gezeigt, daß bei Vorwärtsbiegung und Seitwärtsablenkung die konvexe Seite des Thorax nach hinten vorspringt, bei Rückwärtsbiegung und seitlicher Ablenkung die konkave. Lovett hat damals auf die Uebereinstimmung dieser Experimente mit der vom Vortragenden beobachteten Konkavtorsion bei der Totalskoliose aufmerksam gemacht.

Dagegen wendete sich nun die Lorenzsche Schule. Von Reiner und Werndorf wurde das Vorkommen sowohl der experimentell an der normalen Wirbelsäule (Lovett) als klinisch bei der Totalskoliose (Schultheß) beobachteten Konkavtorsion bestritten. Nach ihren Angaben haben sie bei der klinischen radiographischen Untersuchung von Totalskoliosen mit Konkavtorsion immer nur Konvextorsion gefunden. Nach ihrer Meinung hat ferner Lovett den Fehler gemacht, daß er die Stäbe, welche den Rotationsgrad anzeigen sollten, nur auf eine Ebene projiziert hat. Sie betrachten deshalb die Lovettschen Versuche als nicht beweiskräftig. Reiner und Werndorff haben aber nicht bewiesen, ob dieser Fehler, der vom mathematischen Standpunkte aus den Lovettschen Versuchen vorgeworfen werden kann, wirklich die Existenz der Konkavtorsion oder nur deren Grad in Frage stellt.

Bei Experimenten, welche sie mit einem selbstkonstruierten Apparat anstellten, haben sie am Präparate nie Konkavtorsion beobachtet und geben nun zu, daß sie an entkalkten Wirbelsäulen unter besonderen Umständen Konkavtorsion gesehen hätten.

Meine Mitteilung, daß bei einem von Breuß und Colisco beschriebenen Präparate einer kongenitalen Skoliose eine Konkavtorsion anatomisch nachweisbar sei, hat Reiner am Kongreß 1906 ebenfalls als nicht zutreffend hingestellt. (Im Referat spricht er allerdings nur davon, daß diese Konkavtorsion nicht einwandfrei sei.)

Digitized by Google

Es handelte sich dort um die Verschmelzung eines 5. und 6. Lendenwirbels, welche auf der rechten Seite vollständiger stattgefunden hat als auf der linken.

Ich muß aber heute noch dabei bleiben, daß jenes Präparat, welches ich noch persönlich zu sehen Gelegenheit hatte, abgebildet in meiner Abhandlung über Rückgratsverkrümmungen im Joachimsthalschen Handbuch mit Fig. 505, 506, 529 und 530, an der sakrolumbalen Grenze linkerseits eine ganz deutliche Vortreibung erkennen läßt, entsprechend einer Rotation um eine senkrechte Achse nach rechts und hinten. Die dieser Stelle angehörende Abknickung ist aber eine sakrolumbal linkskonvexe. Es war auch an jenem Präparat sehr deutlich die höher hinaufreichende, starke Rechtsrotation zu erkennen, welche bis zum überliegenden, ganz flachen rechts konvexen Scheitelpunkte reichte. Jene Rotation ist selbstverständlich durch das abnorme Wachstum der Wirbelmißbildung entstanden.

Ich habe dort gesagt, daß das Präparat einen Beweis dafür liefert, daß unter abnormen Verhältnissen eine nach der konvexen Seite und nach hinten gerichtete Rotation doch vorkommen kann, daß sie nicht auf mechanischem Wege, sondern durch Wachstumsstörung entstanden ist; ich habe aber nie versucht, dieses anatomische Beispiel einer konkavseitigen Torsion für die mechanische Erklärung der Konkavtorsion beizuziehen.

Für die Konkavtorsion bei der Totalskoliose habe ich [1]) folgende Erklärung gegeben:

„Die Ablenkung einer Reihe von Wirbeln aus ihrer Normalstellung in Beziehung auf die Sagittalebene führt zu einer mehr oder weniger deutlichen Drehung in dem Sinne, daß die konvexseitige Hälfte des Wirbels nach hinten ausweicht. Ist diesem Ausweichen, bezw. der Drehung des Wirbels und seiner Adnexe ein Hindernis entgegengesetzt, so kann sich die Drehungstendenz, die nun einmal vorhanden ist, auch dadurch geltend machen, daß sich bei fixierter konvexer Seite die entgegengesetzte Seite nach hinten dreht. Denn im Vergleich zu der Drehung des Scheitelwirbels sind die überliegenden Wirbel konkavseitig verdreht. Kommt also nur der über dem Krümmungsscheitel liegende Teil der Wirbelsäule zur Torsion, so muß sich derselbe konkavseitig drehen. Jener

[1]) Zur normalen und pathologischen Anatomie der jugendlichen Wirbelsäule von Dr. W. Schultheß. Aus: Zeitschr f. orthopäd. Chirurgie Bd. 6.

Digitized by Google

Drehungstendenz ist Genüge geleistet, wenn die Querebene der überliegenden Teile mit der Querebene der unterliegenden einen Winkel bildet und die konvexe Seite des über dem Scheitel liegenden Stücks vorn liegt, bezw. vorgelagert ist. Daraus resultiert dann der Eindruck einer sich nach oben fortpflanzenden Verdrehung der Wirbelsäule und ihrer Adnexe nach der konkaven Seite."

Ich möchte nun, bevor ich zu den Veränderungen übergehe, welche sich beim Experimente am Lebenden und am anatomischen Präparat bei Abbiegungsversuchen ergeben, mit einem Wort auf die Technik der Lovettschen Untersuchungen zurückkommen. Ich habe früher schon darauf aufmerksam gemacht, daß in denselben insofern eine Inkonsequenz der Durchführung besteht, als bei den Experimenten am lebenden Modell bei den Abbiegungen in der Vorwärtsbeugung nur die Wirbelsäule allein bewegt und betrachtet wird, während bei den Abbiegungen in der Rückwärtsbeugung der ganze Körper von Kopf zu Fuß mit in die Beobachtung einbezogen ist.

Will man Seitwärtsbiegung bei Vor- und Rückwärtsbiegung am Lebenden miteinander vergleichen, so muß die Vorwärtsbeugung ebenfalls nur bis zu einem solchen Grade getrieben werden, daß der ganze Körper, ebenso wie bei der Rückwärtsbeugung einschließlich der Schwere unter ähnlichen Bedingungen mitarbeitet. Man soll also in leichter Rückwärtsbeugung und in leichter Vorwärtsbeugung untersuchen.

Macht man diese Untersuchungen an einem relativ normalen Individuum, ohne daß man genauere Meßinstrumente zu Hilfe nehmen muß, so ergibt sich, daß:

1. Bei leichter Rückwärtsbeugung und gleichzeitiger Seitwärtsbiegung die Frontalebene des Thorax eine Drehung konkaverseits nach hinten macht, während die Frontalebene des Beckens eine Drehung konkaverseits nach vorne ausführt. Sollte man an der Existenz der ersteren zweifeln, so ist doch die letztere auch nach mathematischen Gesetzen einwandfrei zu demonstrieren, denn auch das Becken macht eine Frontschwenkung, ohne seine Stellung zur Horizontalen wesentlich zu verändern. Die erstere, die Thoraxrotationsbewegung, ist dagegen wegen der zugleich vorhandenen Seitwärtsbeugung nicht ohne weiteres als Rotation anzusprechen.

2. Wenn bei leichter Vorwärtsbeugung seitwärts abgebogen wird, so macht die Frontalebene des Thorax konkaverseits eine Drehung nach vorn, das Becken eine Drehung konkaverseits nach

Digitized by Google

hinten. — Unter allen Umständen kreuzen sich die Frontalebenen von Thorax und Becken bei diesen beiden Experimenten im angegebenen Sinne.

Fig. 1.

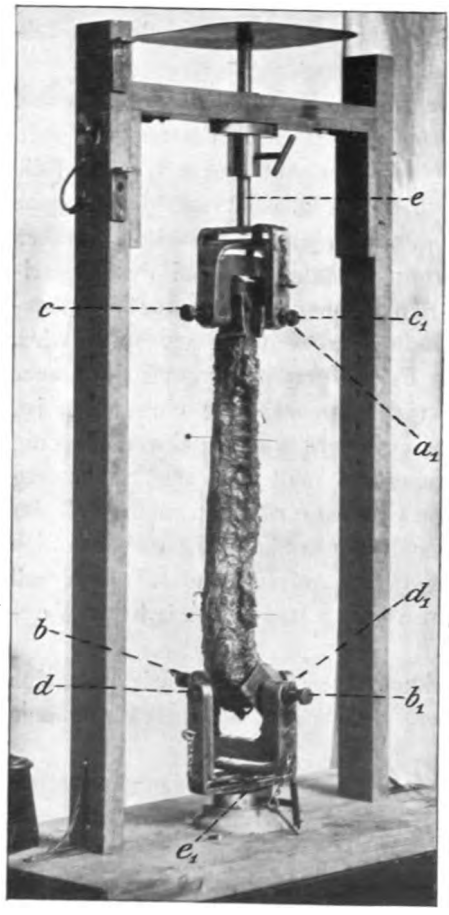

Apparat zur Durchbiegung der Wirbelsäule. Obere und untere Fassung um eine frontale (aa_1 und bb_1), sagittale (cc_1 und dd_1) und vertikale (e und e_1) (Rotations-)Achse drehbar. Die einzelnen Achsen können festgestellt oder freigelassen werden. Ansicht von vorn und links.

So finden wir also auch bei dieser Modifikation des Experimentes, genau wie Lovett beim Experiment am Lebenden, wenn wir entweder nur von vorn oder nur von hinten betrachten, eine entgegengesetzte Richtung der Rotation bei vor- und rückwärtsgebeugter Wirbelsäule und gleichzeitiger seitlicher Abbiegung und auf eine entgegengesetzte Rotationsrichtung im Lenden- und Brustsegment bezw. am oberen und unteren Ende der Wirbelsäule. Dabei ist bei der Rückwärts- und Seitwärtsbeugung eine relative Konkavrotation des oberen Endes, bei Vorwärts- und Seitwärtsbeugung eine Konkavrotation des unteren Endes der Wirbelsäule nachzuweisen. Nach unserer Meinung läßt sich also das Wesentliche an den Experimenten Lovetts nicht anfechten. —

Die Einwürfe der Wiener Kollegen weiter zu prüfen, habe ich noch das Experiment am anatomischen Material wiederholt. Für diese Nachprüfung haben wir einen mechanischen Apparat (Fig. 1) konstruiert, der in Bezug auf Beweglichkeit soviel wie möglich die natürlichen Verhältnisse wiedergibt, unter welchen die Wirbelsäule

Digitized by Google

steht (Fig. 2). Der Apparat sollte eine Freiheit der Bewegung des oberen und unteren Endes gestatten in Bezug auf Rotation, Seitwärtsbiegung, Vorwärtsbiegung und Rückwärtsbiegung.

Fig. 2.

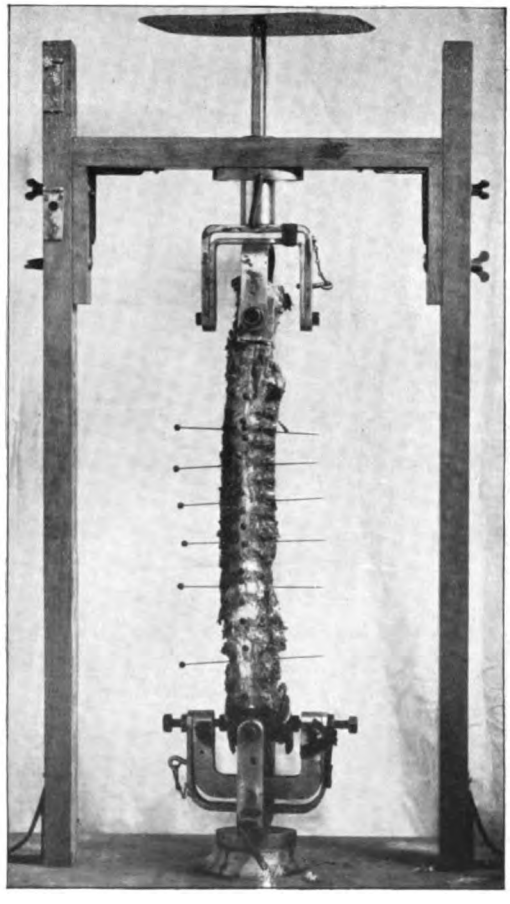

Wirbelsäule ohne Belastung festgestellt. Die Wirbelkörper vorn mit Nadeln markiert. Sechs Nadeln durch einzelne Intervertebrallöcher geführt. Ansicht von vorn.

Die die Wirbelsäule an den beiden Enden umfassenden Klammern sind dementsprechend mit zwei sich kreuzenden horizontalen Achsen versehen und auf bezw. unter einer Rotationsachse befestigt. Zugleich ist auf der Rotationsachse der oberen Klammer ein Teller angebracht, auf welchen die zur Belastung bestimmten Gewichte gelegt werden können. Das Gewicht der oberen Klammer beträgt

Digitized by Google

allein schon 5 Kilo. Je nach Wunsch können alle Achsen festgestellt oder losgelassen werden. Ferner ist es möglich, die Bewegung der einzelnen Achsen durch Gummibänder zu hemmen, so daß eine

Fig. 3.

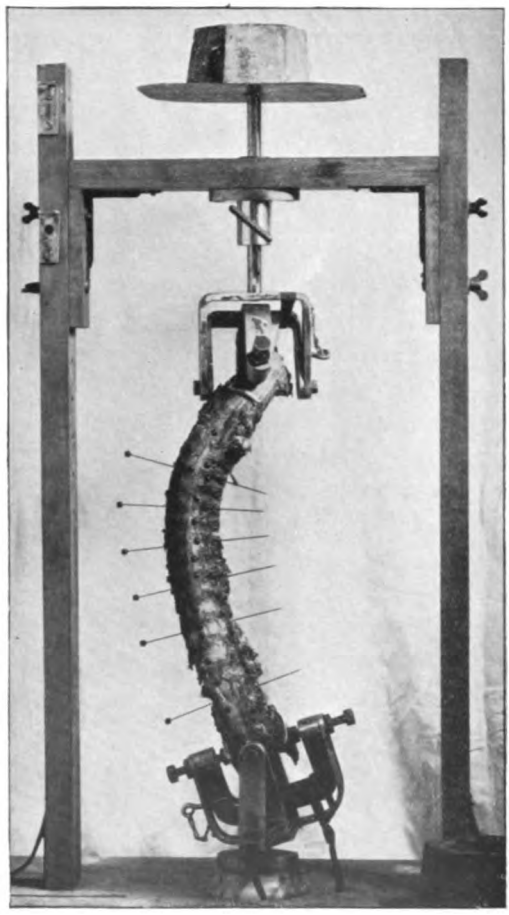

Halswirbelsäule rückwärts, Kreuzbein vorwärts geneigt. Durchbiegung rechts konvex, Belastung 15 kg. Oben sagittale und Rotationsachse frei. Unten sagittale Achse frei. Rotationsachse fest. Leichte Rotation der oberen Klammer konkavwärts. Ansicht von vorn.

relative Freiheit der Bewegung daraus entsteht und Verhältnisse geschaffen werden können, welche denjenigen am lebenden Körper nahe kommen. Der Unterschied unseres Fixationsapparates gegenüber demjenigen der Wiener Herren besteht darin, daß dort eine Seiten-, Vorwärts- und Rückwärtsbiegung der fixierenden Klammer unmöglich

Digitized by Google

war, so daß die Wirbelsäule immer mit einer Umkrümmung sich der Klammer anpassen mußte. Bei unserem Apparat kommt eine weitaus freiere Bewegung zu stande, welche den Biegungen größere Ex-

Fig. 4.

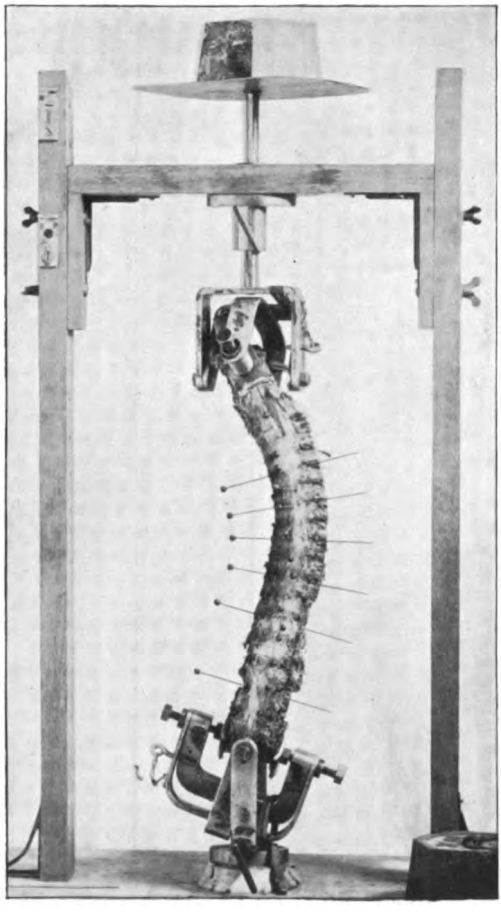

Bedingungen wie bei Fig. 3. Linkskonvexe Durchbiegung. Belastung 15 kg. Deutliche Rotation der oberen Klammer konkavwärts. Ansicht von vorn.

kursionen gestattet. Selbstverständlich kann ich Ihnen nun nicht alle die Details mitteilen, welche sich aus der Untersuchung einer ausgeschnittenen Wirbelsäule mit diesem Apparat ergeben. Im großen und ganzen bestätigen sie die Lovettschen Untersuchungen. Es liegt mir hauptsächlich daran, Ihnen das Resultat derjenigen Experimente zu zeigen, welche unsere Frage der Konkavtorsion berühren.

Digitized by Google

Es wurde mir in zuvorkommendster Weise vom hiesigen anatomischen Institut die Wirbelsäule eines 23jährigen Mannes zur Verfügung gestellt. Sie stammte von einer Präpariersaalleiche und war somit

Fig. 5.



Unten frontale Achse frei. Sagittale und Rotationsachse fest. Oben frontale Achse fest. Sagittale und Rotationsachse frei. Belastung 20 kg. Rechtskonvexe Durchbiegung. Deutliche Rotation der oberen Klammer konkavwärts. Ansicht von links und vorn.

Fig. 6.



Bedingungen wie bei Fig. 5. Belastung 30 kg. Linkskonvexe Durchbiegung. Deutliche Rotation der oberen Klammer konkavwärts. Ansicht von links und vorn.

einige Wochen alt. Die ersten Experimente, welche ich gewissermaßen zur Probe anstellte, ergaben in Bezug auf Konkavtorsion die auffallendsten Veränderungen. Leider wurden diese Proben nicht durch Photo-

Digitized by Google

graphien festgehalten und erst eine zweite Serie von Bewegungsexperimenten konnte dargestellt werden. Die Ergebnisse waren folgende:

1. (Nicht photographiert.) Bei Freiheit sämtlicher Drehachsen des Apparates und Belastung mit 20 kg bei Einstellung

Fig. 7.

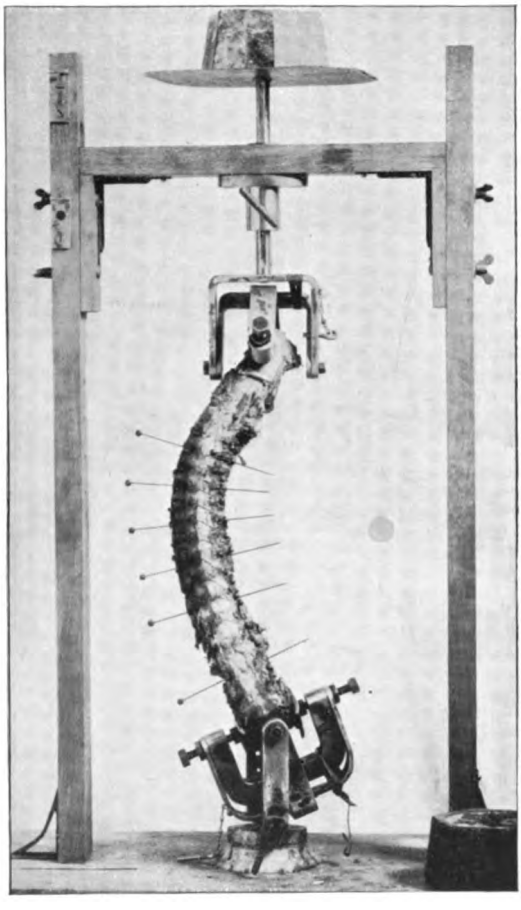

Halswirbelsäule rückwärts gebeugt. Oben alle Achsen festgestellt, unten sämtliche Achsen frei. Durchbiegung rechtskonvex. Belastung 15 kg. Leichte Rotation der unteren Klammer konkavwärts, ebenso der Lendenwirbelsäule. Ansicht von vorn.

der Wirbelsäule in ihrer gewöhnlichen Form in Bezug auf physiologische Krümmung wurde durch einen vorübergehenden Seitendruck das eine Mal eine linkskonvexe, das andere Mal eine rechtskonvexe Ausbiegung veranlaßt. Beide Male tritt eine konkavseitige Rotation des oberen Endes auf, und zwar von ca. 30 %.

Digitized by Google

2. (Photographiert wie alle folgenden Experimente, Fig. 3 und 4.) Durch Rückwärtsneigung in der Halswirbelsäule, Vorwärtsneigung im Kreuzbein und Feststellung in Bezug auf diese Haltung wird

Fig. 8.

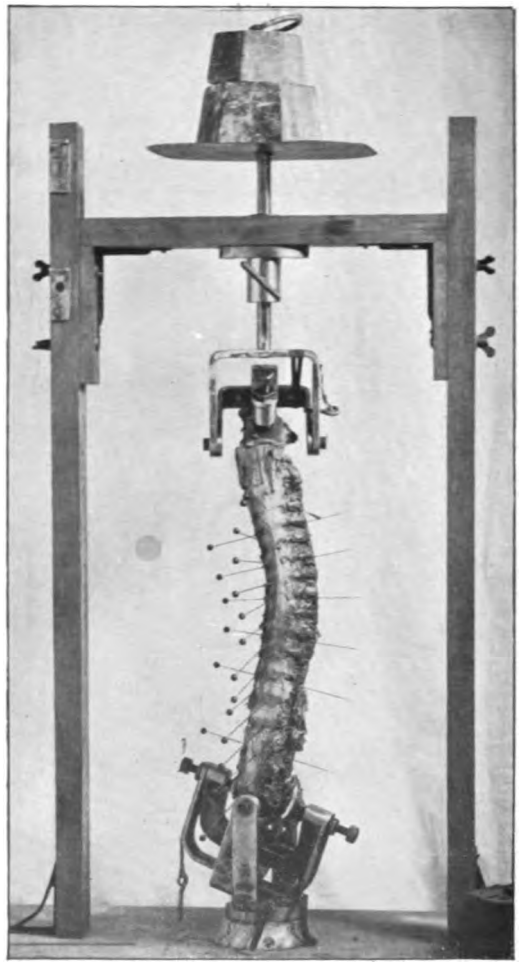

Dieselben Bedingungen wie in Fig. 7. Linkskonvexe Durchbiegung. Belastung 20 kg. Deutliche Rotation der unteren Klammer konkavwärts. Wirbelsäule weit hinauf konkavwärts gedreht. Ansicht von vorn.

die Wirbelsäule bei Belastung relativ lordotisch eingestellt, d. h. sie streckt sich im Dorsalteil. Der weiteren Lordosierung steht von seiten des Apparates kein Hindernis entgegen, denn die frontalen

Digitized by Google

Achsen, oben und unten, sind für diese Bewegung frei, ebenso die sagittalen. Auch die obere Rotationsachse wird frei gelassen. Bei der Seitenbiegung entsteht eine Rotation der oberen

Fig. 9.

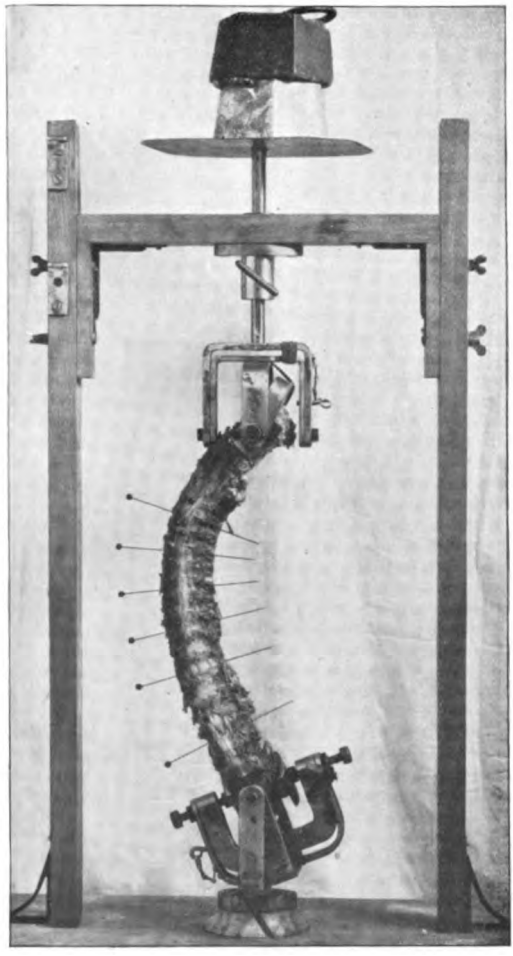

Oben sagittale und Rotationsachse frei. Unten sagittale Achse frei. Rotationsachse fest. Rechtskonvexe Durchbiegung. Belastung 25 kg. Keine Rotation der oberen Klammer. Am Krümmungsscheitel Konvexrotation. Ansicht von vorn.

Klammer konkavwärts, deutlicher bei Biegung nach links als bei Biegung nach rechts.

3. (Fig. 5 und 6.) Das untere Ende der Wirbelsäule wird nur in Beziehung auf die frontale Achse freigegeben, so daß Lordosierung

Digitized by Google

stattfinden kann. Das obere Ende dagegen wird frei gelassen in Bezug auf Rotation und Seitwärtsneigung bezw. Drehung um eine sagittale Achse. Bei den Ausbiegungen nach der Seite findet

Fig. 10.

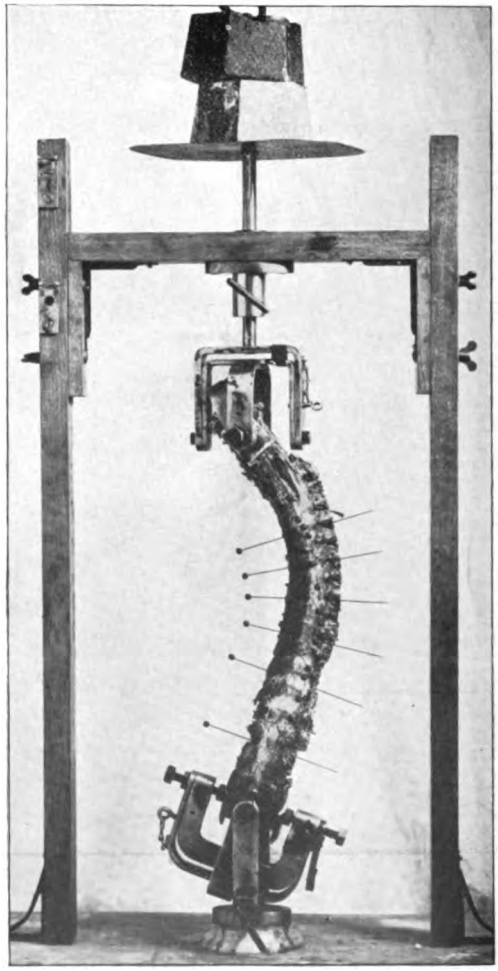

Bedingungen wie bei Fig. 9. Linkskonvexe Durchbiegung. Kaum bemerkbare Rotation des oberen Endes. Am Krümmungsscheitel Konvexrotation. Ansicht von vorn.

eine konkavseitige Rotation des oberen Endes statt. Bei der Ausbiegung nach links schon bei Belastung mit 20 kg, bei der Ausbiegung nach rechts bei Belastung mit 30 kg.

4. Das untere Ende dreht sich konkavwärts bei fol-

Digitized by Google

gender Einstellung (Fig. 7 und 8): Unten sämtliche Achsen frei. Oberes Ende rückwärts gebeugt und so festgestellt, daß nur noch eine weitere Lordosierung stattfinden kann und festgestellt in den

Fig. 11.

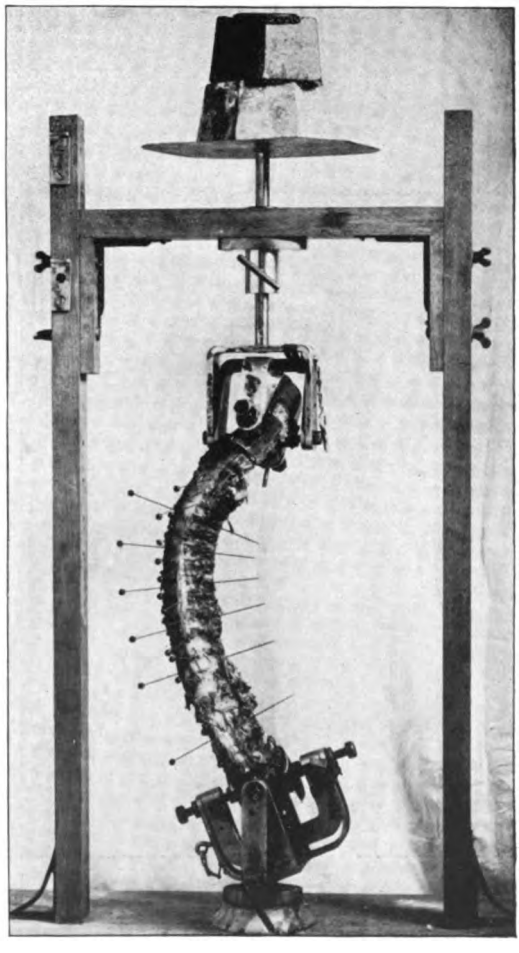

Oben alle Achsen frei Unten nur sagittale Achse frei. Rechtskonvexe Durchbiegung. Belastung 25 kg. Keine Rotation am oberen Ende. Konvexrotation am Krümmungsscheitel. Ansicht von vorn.

anderen Achsen. Belastung 15 kg. Es entsteht Ausbiegung nach rechts und Drehung konkavwärts nach links und hinten. Dasselbe Experiment mit Ausbiegung nach links ergibt ebenfalls konkavseitige Drehung des unteren Endes.

Digitized by Google

5. Der Vollständigkeit halber erwähne ich, daß bei einigen anderen Experimenten mit Freilassung nur der sagittalen Achse und der

Fig. 12.



Bedingungen wie bei Fig. 11. Linkskonvexe Durchbiegung. Keine Rotation am oberen Ende. Konvexrotation am Krümmungsscheitel. Ansicht von vorn.

unteren Rotationsachse sich bei dieser Serie keine deutliche Rotation der Enden gezeigt hat (Fig. 9, 10, 11, 12, 13, 14). Auch nicht bei Freilassung sämtlicher Achsen mit Ausnahme der unteren Rotationsachse, dagegen eine leichte Konvexrotation am Scheitel (Fig. 13 und 14). Die Einstellung ist in den Unterschriften der Bilder angegeben.

Digitized by Google

Die beschriebenen Experimente zeigen mit aller Deutlichkeit, daß bei einsinniger Biegung unter bestimmten mechani-

Fig. 13.

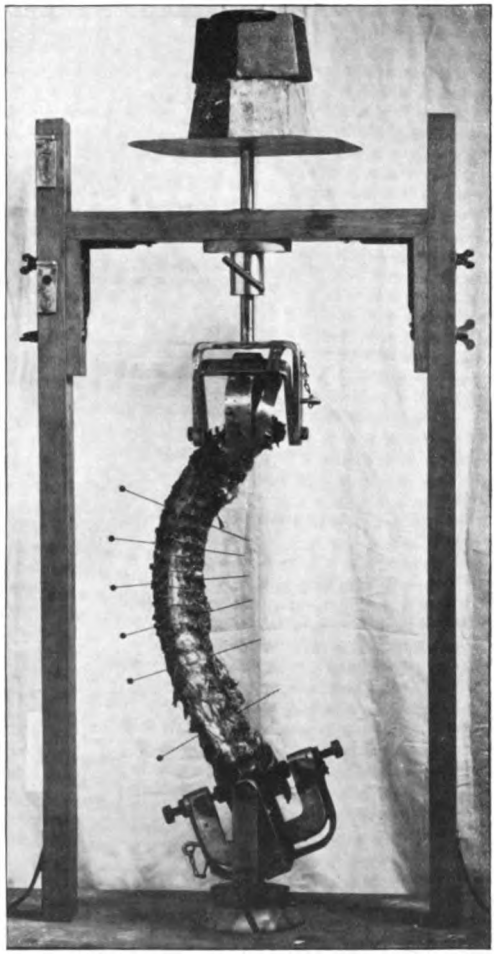

Oberes Ende in Vorwärtsneigung. Unteres Ende in Rückwärtsneigung festgestellt (kyphotisch). Rotationsachse oben frei. Rechtskonvexe Durchbiegung. Belastung 25 kg. Keine Rotation am oberen Ende. Konvexrotation am Krümmungsscheitel. Ansicht von vorn.

schen Bedingungen die Rotation des oberen oder unteren Endes nach der konkaven Seite vorkommt.

Da die mechanischen Bedingungen, welche beim Experimente mit dem Apparat hergestellt werden können, immer derartige sind, welche am lebenden Körper ebenfalls hergestellt werden können, so

Digitized by Google

darf daraus füglich geschlossen werden, daß die konkavseitige Torsion der Enden der Wirbelsäule etwas Natürliches ist.

Fig. 14.

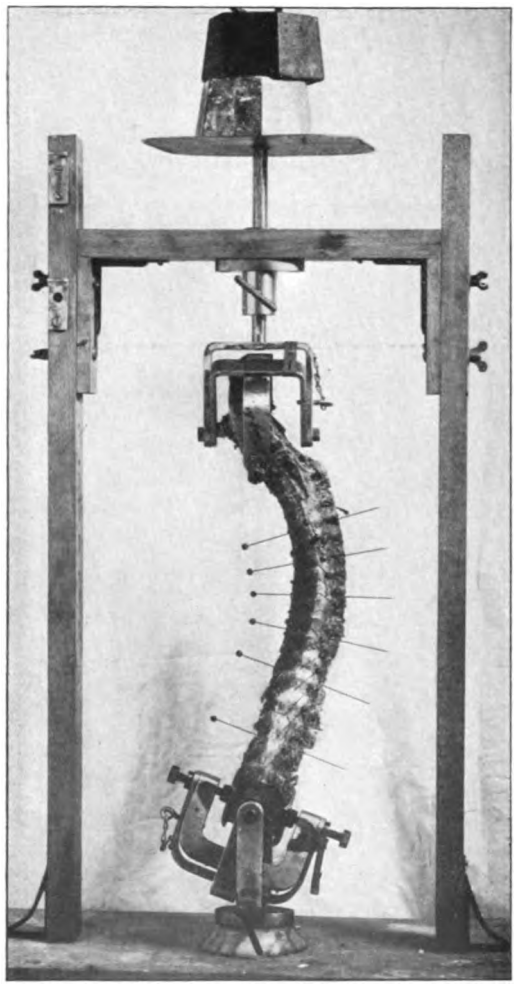

Bedingungen wie bei Fig. 13. Linkskonvexe Durchbiegung. Keine Rotation am oberen Ende. Konvexrotation am Krümmungsscheitel. Ansicht von vorn.

Das Experiment Fig. 7 und 8 möchte einem beinahe glauben machen, daß die konkavseitige Torsion bis weit hinauf in die Wirbelsäule reicht. Auf die Analyse der Stellung der einzelnen Wirbel habe ich mich hier nicht eingelassen und habe die Messungsmethode, wie

Digitized by Google

sie von den Herren Reiner und Werndorff angegeben worden ist, nicht angewendet. Durch die Drehung des oberen Endes bezw. der Klammer, welche mit der Wirbelsäule fest verbunden ist, ist ohnehin aller und jeder Streit über das Vorhandensein oder Nichtvorhandensein über eine scheinbare oder wirkliche Existenz von Drehung ganz und gar ausgeschlossen.

Ich komme nun auf die von mir für die Totalskoliose mit konkavseitiger Torsion gegebene oben wiederholte Erklärung zurück. Bei Freiheit des oberen Endes der Wirbelsäule entsteht statt einer sehr deutlichen Verdrehung in Höhe des Krümmungsscheitels konvexwärts, unter Umständen eine entgegengesetzte, am oberen Ende der Wirbelsäule konkavwärts.

Korrigiere oder verhindere ich die Drehung des oberen Endes, so muß folgerichtig die Verdrehung am Scheitelpunkte größer werden oder sie muß am unteren Ende auftreten. Für das Experiment am anatomischen Material bleibt diese meine Erklärung im Gegensatze zu der Ansicht Reiners zu Recht bestehen.

Eine auffallende Tatsache ist nun aber die gleichsinnige Torsion des Lenden- und Brustsegmentes bei stark ausgeprägter physiologischer Krümmung. Jeder elastische Stab, der mit einer Doppelbiegung in einer Richtung versehen wird und der gleichzeitig einer senkrecht auf dieser Doppelbiegung gerichteten Durchbiegung unterworfen wird, dreht sich in dem einen Segmente in entgegengesetzter Richtung als im anderen. Das Vorhandensein der physiologischen Krümmung läßt demgemäß eine doppelsinnige Torsion erwarten und es ist von mir früher an der eröffneten Leiche bei Seitenabbiegungen auch diese Doppelsinnigkeit schon nachgewiesen worden.

Nun gelingt es aber, wie unsere heutigen Experimente lehren, nicht immer, die doppelsinnige Rotation herzustellen. Bei früher angestellten Versuchen ohne Apparat habe ich bei den Wirbelsäulen jugendlicher Individuen mindestens gefunden, daß die Lendenwirbelsäule sich mehr konvexwärts dreht als die Brustwirbelsäule, wenn nicht geradezu die Rotationsrichtungen einander entgegengesetzt waren.

Daß diese Doppelrotation in unserem Experimente nicht entstanden ist, kann einen individuellen Grund haben und es wird weiteren Untersuchungen vorbehalten werden, ob sie nicht doch ganz besonders bei jüngeren Individuen zu beobachten ist.

Auf alle Fälle müssen wir aber annehmen, daß dem Auftreten

Digitized by Google

einer doppelsinnigen Rotation in den beiden Hauptsegmenten der Wirbelsäule beim Erwachsenen gewisse mechanische Eigenschaften entgegenarbeiten und da möchte ich denn an die schon von A. Meyer, Albert, in neuerer Zeit auch Schanz, beigezogene Zusammensetzung der Wirbelsäule aus Körper und Bogenreihe aufmerksam machen. Der Querschnitt der Wirbelsäule scheint im ganzen zur Konvextorsion zu neigen und so den mechanischen Bedingungen entgegenzuarbeiten, welche durch die Doppelkrümmung geschaffen werden, so daß der Rotationstypus der Wirbelsäule am Krümmungsscheitel der Seitenbiegung der Konvexrotation zustrebt, obwohl die physiologischen Krümmungen ihm an einer Stelle eine andere Richtung zu geben versuchen bezw. zur Konkavrotation neigen.

Die Experimente lehren, daß die Torsionsfrage — allein schon in Bezug auf die normale Bewegung — keineswegs erledigt ist. Sie bedarf noch des weiteren Ausbaues. Ferner ist durch klinische Untersuchungen noch festzustellen, inwieweit diese Verhältnisse der Bewegungsmechanik in der Pathologie der Skoliose verwertbar sind, natürlich nur derjenigen Formen, welche bei morphologisch relativ intaktem Skelett die heranwachsenden Kinder befallen. Ich trete für heute auf eine weitere Erörterung der Konkavtorsion bei Totalskoliose nicht ein.

Digitized by Google

IX.

Schädelasymmetrie bei kongenitaler Skoliose[1]).

Von

Dr. **Wilhelm Schultheß**-Zürich.

Mit 2 Abbildungen.

Am Kongresse unserer Gesellschaft vom Jahre 1906 habe ich dargetan, daß es eine Form von rhachitischer Skoliose gibt, welche dadurch entsteht, daß die rhachitischen Kinder auf der Seite liegen, und daß man bei diesen Kindern eine Schädelasymmetrie findet, welche derjenigen des Thorax ähnlich ist, d. h.: wenn die linke Thoraxhälfte hinten abgeflacht ist, so ist auch der Schädel hinten abgeflacht, und umgekehrt: wenn die rechte Thoraxhälfte hinten vorgewölbt ist, so ist auch der Schädel rechts hinten vorgewölbt u. s. w.

Ich habe diese Uebereinstimmung der Thorax- und Schädelform als ein Charakteristikum für rhachitische Skoliose hingestellt, heute muß ich Ihnen mitteilen, daß mir ein Fall kongenitaler Skoliose[2]) zur Beobachtung gekommen ist, welcher ebenfalls die Uebereinstimmung der Schädel- und Thoraxasymmetrie darbot. Hier handelt es sich um eine cervikodorsale schwere Skoliose, welche bei der ersten Vorstellung des Kleinen im Alter von 1½ Jahren schon zu einem ganz bedeutenden Rippenbuckel geführt hatte. Durch die Anamnese war zu erfahren, daß die Skoliose angeboren war, der kleine Buckel wurde von der Mutter und der Hebamme sofort nach der Geburt bemerkt. Ob der Schädel damals auch schon asymmetrisch war, konnte nicht festgestellt werden. Sicherlich hat aber hier die vorhandene Skoliose zu der Seitwärtslage geführt, und diese ist offenbar als die Hauptursache der vorhandenen außerordentlich stark ausgesprochenen Abflachung am hinteren Schädelumfange rechts

[1]) Vortrag, gehalten auf dem VI. Kongreß der Deutschen Gesellschaft für orthopädische Chirurgie am 2. April 1907.

[2]) In jüngster Zeit sind mir zwei weitere ganz analoge Fälle zur Beobachtung gekommen.

Digitized by Google

und am Tuber. frontale links zu betrachten. Die Art der kongenitalen Skoliose konnte bis jetzt nicht ermittelt werden, es war nicht möglich ein Radiogramm herzustellen.

Unsere früheren Beobachtungen müssen demnach dahin korrigiert werden, daß auch bei angeborener Skoliose eine (sekundäre?) der Thoraxdeformität konforme Schädelasymmetrie

Fig. 1.

Scol. congen. cervicodors. sin conv.

Fig. 2.

Kopf in Rückenlage.

vorkommen kann. Ob fötale Rhachitis hier mitgesprochen hat, ist unsicher. An einem gewissen Grade von Rhachitis leidet der Knabe. Für die Diagnostik ist demnach von Wichtigkeit, daß bei der Uebereinstimmung von Schädel- und Thoraxform der angeborene Ursprung der Skoliose wie der rhachitische mit ins Auge gefaßt werden muß.

Die Beobachtung liefert wieder einen Beweis dafür, daß wir immer mehr gezwungen sind, den Ursprung gewisser Symptome der Skoliose zurück in die Zeit des frühen Kindesalters oder ins Fötalleben zu verlegen.

Digitized by Google

X.

(Aus dem Universitäts-Ambulatorium für orthopädische Chirurgie des Prof. Dr. A. Lorenz in Wien.)

Ueber Fettembolie nach orthopädischen Operationen[1]).

Von

Dr. **Rudolf Ritter v. Aberle,**

Assistenten des Ambulatoriums.

Seit der ersten Mitteilung Wahncaus [54] aus dem Jahre 1886 über einen Fall tödlicher Fettembolie nach unblutigem Redressement kontrakter Gelenke ist bereits eine ganze Anzahl derartiger Fälle, im ganzen 9, in der Literatur [54, 8, 1, 27, 35, 11, 36, 39, 25] bekannt geworden. Durch den Verlauf dieser 9 Fälle, namentlich aber durch Heranziehung des weniger seltenen Krankenmateriales, bei welchem sich die Fettembolie nach Knochenfrakturen oder nach blutigen chirurgischen Eingriffen am Knochensystem [50, 36, 46] ereignete und diese die alleinige Todesursache abgab, wurde eine Reihe wertvoller Aufschlüsse über das Wesen und die Wirkung der Fettembolie gegeben. Es sei hier nur an die teils klinischen, teils experimentellen Arbeiten von E. Wagner [52, 53], v. Bergmann [2, 3], Busch [7], Czerny [9], Halm [21], Wiener [55], Scriba [45] und anderen erinnert. Aus letzter Zeit speziell stammen die Beobachtungen von Meeh [28], Hämig [20], Fuchsig [17] und Brenzinger [5].

An dieser Stelle sei erwähnt, daß Fuchsig statt der Bezeichnung „Fettembolie" den Ausdruck „traumatische Lipämie" vorgeschlagen hat. Ich habe dennoch die alte Nomenklatur beibehalten, da dieselbe einerseits allgemein eingebürgert ist, anderseits tatsächlich dem mechanischen Vorgang, der Verlegung ganzer Kapillargebiete gerecht wird.

[1]) Vortrag, gehalten auf dem VI. Kongreß der Deutschen Gesellschaft für orthopädische Chirurgie am 2. April 1907.

Digitized by Google

Ich kann nun leider über eine Reihe von weiteren Todesfällen durch Fettembolie berichten, welche in mehrfacher Beziehung von Interesse sind und weitere Aufklärungen über den fettembolischen Tod zu geben vermögen. Davon stellten sich 4 Fälle im Anschlusse an unblutige orthopädische Operationen ein, so daß sich dadurch die vorhergenannte Zahl von 9 beschriebenen Fällen auf 13 erhöht. Gleichzeitig führe ich hier noch einen einschlägigen Fall der zweiten chirurgischen Klinik an, auf den ich von Dozent Dr. Föderl und Assistent Dr. Albrecht aufmerksam gemacht wurde. Dieser Fall, der sich wohl nicht nach einem unblutigen Redressement, sondern nach einer Keilresektion wegen doppelseitigen Klumpfüßen ereignete, wurde mir von dem derzeitigen Vorstande der Klinik, Hofrat Professor Dr. Hochenegg, in der liebenswürdigsten Weise zur Verfügung gestellt, dem ich daher sowie den beiden anderen Herren an dieser Stelle meinen besten Dank ausspreche.

Zur Lösung allgemeiner Fragen wurden endlich auch die Beobachtungen verwertet, die wir an drei Patienten machen konnten, bei denen zwar eine Fettembolie nach unblutigem Eingriffe eintrat, die aber glücklicherweise nicht ebenfalls letal endigte.

Bevor ich auf die Besprechung der einzelnen Fragen eingehe, seien hier in Kürze vorerst die Krankengeschichten der betreffenden Fälle auszugsweise mitgeteilt.

Fall I. 16jähriges schwächliches Mädchen. In früher Kindheit Poliomyelitis anterior acuta. Diagnose: Paralysis extremitatis inferioris bilateralis, Genua flexa et pedes equinovari. Hochgradige Atrophie der beiden unteren Extremitäten infolge Inaktivität, da das Kind schon seit Jahren seine Beine nicht zum Gehen benützte. Im Dezember 1902 vormittags wurde in Narkose die Korrektur der Klumpfüße und nach subkutaner Tenotomie der Kniegelenksbeuger die Streckung beider Kniegelenke vorgenommen. Dabei erfolgte an der linken Tibia eine ganz leichte Infraktion. Anlegung eines Gipsverbandes. Das Mädchen erwachte nicht mehr aus der Narkose, sondern es stellten sich bald bedrohliche Erscheinungen von seiten der Lunge ein (hochgradige Dyspnoe, Cyanose), und unter Zunahme der Somnolenz bei hohem Fieber, fliegendem Pulse trat am nächsten Tage, 24 Stunden nach der Operation, der Exitus ein. Die klinische Diagnose: Fettembolie der Lungen und des Gehirnes, konnte zwar durch die Sektion nicht bestätigt werden, da dieselbe von den Eltern

Digitized by Google

— es handelte sich um eine Privatpatientin — verweigert wurde, doch stand die Diagnose außer allem Zweifel.

Fall II. Sigmund H., Schneidergehilfe, 24 Jahre alt. Tag der Aufnahme: 30. September 1903. Diagnose: Contractura genus utriusque paralytica, Pes equinovarus paralyticus dexter. Am 8. Oktober Abends von 7—8 Uhr wurde in ruhiger Narkose, die 1 1/2 Stunden währte, zuerst das Redressement des Klumpfußes, dann die Streckung der beiden Kniegelenke nach vorausgegangener subkutaner Durchtrennung der Sehnen des Biceps, Semitendinosus und Semimembranosus ausgeführt. Da bei dem Redressement auf der rechten Seite eine Infraktion an der Ollierschen Stelle eintrat, worauf sich die Flexion des Kniegelenkes leicht vollkommen korrigieren ließ, wurde nun auch an dem linken Bein diese Infraktion intendiert. Beiderseits Gipsverbände; der Patient wurde ins Bett gebracht, ohne daß derselbe vollständig aus der Narkose erwachte. Er war cyanotisch, benommen, begann gegen Mitternacht sehr unruhig zu werden. Die Exzitation machte so rasche Fortschritte und war so heftig, daß der Patient kaum gebändigt werden konnte und deshalb am 9. Oktober frühmorgens auf die psychiatrische Klinik transferiert werden mußte. Dort trat zwar allmähliche Beruhigung ein, doch steigerte sich die Cyanose. Gleichzeitig bestanden hohe Fiebertemperaturen. Am 10. Oktober 2 Uhr Nachmittags, also 42 Stunden nach der Operation, trat der Tod ein.

Die Sektion wurde am 11. Oktober 1903 von dem Obduzenten Professor Ghon vorgenommen. Aus dem Sektionsprotokoll ist kurz folgendes hervorzuheben: Fettembolie der Lungen und des Gehirnes nach künstlicher Fraktur beider Oberschenkel. Starke Hyperämie der Lungen, ausgedehnte kleinere Blutungen der Pleura. Hyperämie der Hirnhäute und des Gehirnes mit Oedem desselben. Fleckige, fettige Degeneration der Leber. Ausgedehnte Blutungen um beide Kniegelenke (Periost, interstitielles Bindegewebe), Hypertrophie beider Tonsillen mit Pfröpfen in denselben.

Mikroskopisch sowohl in den Lungen als auch in den Gehirnkapillaren Fettembolie in reichlichem Maße nachweisbar (native und Osmiumpräparate).

Fall III. Antonie J., 11 1/2 Jahre alt. Tag der Aufnahme: 11. Januar 1907. Poliomyelitis anterior acuta im 4. Lebensjahre. Wegen der daraus entstandenen multiplen Kontrakturen wurde schon

Digitized by Google

einmal in unserem Ambulatorium am 20. November 1903 eine Korrektur derselben, und zwar Streckung beider Kniegelenke und Redressement der Klumpfüße vorgenommen. Damals wurde vor der Operation folgender Befund erhoben: Hüftmuskulatur beiderseits paretisch, Quadriceps beiderseits total gelähmt, Beugemuskeln dagegen intakt. Totale bilaterale Paralyse der ganzen Unterschenkelmuskulatur. Es bestand leichte Beugekontraktur der Hüftgelenke, beiderseitige Kniegelenkskontraktur, ferner ziemlich hochgradige Spitzfüße. Der nach der Operation angelegte Gipsverband wurde nach 2½ Monaten durch einen doppelseitigen Schienenhülsenapparat mit Beckengurt, Kniebügel und Sandale ersetzt und das Kind mit diesem Apparat entlassen. Da jedoch derselbe zeitweise fortgelassen, auch die richtige Nachbehandlung nicht mit genügender Energie und Sorgfalt ausgeführt wurde, stellte sich nach und nach ein Rezidiv ein, weshalb das Kind neuerlich zur Operation aufgenommen wurde. Aus dem Status praesens vom 11. Januar 1907 ist nur folgendes erwähnenswert: Zartes, aber gut genährtes Kind mit hochgradig atrophischen unteren Extremitäten. Patientin geht mit jetzt nicht mehr passenden Apparaten mit Hilfe eines Gehbänkchens. Die Kniegelenke befinden sich in mäßiger Beugung (120°); Klumpfüße geringen Grades.

Die demnach abermals notwendige Operation fand am 11. Januar Vormittags 11 Uhr statt. Nach neuerlicher subkutaner Tenotomie der Kniekehlenmuskulatur wurde zuerst mit Hilfe des Redresseur-osteoklasten das rechte Kniegelenk teilweise intraartikulär gestreckt, dann zur vollkommenen Geraderichtung suprakondylär eine beabsichtigte Infraktion des Femur hinzugefügt, welche fast geräuschlos erfolgte. Hierauf nahm ich mit einem Kollegen gleichzeitig das Nachredressement der Klumpfüße vor. Doch gestaltete sich dasselbe trotz der Geringfügigkeit derselben namentlich am rechten Fuße nicht so einfach, so daß schließlich an dem rechten Fuße bei der immensen Brüchigkeit der Knochen supramalleolär ebenfalls eine Infraktion gesetzt wurde. Die Korrektur gelang hierauf leicht und vollkommen. Den Schluß der Operation bildete das Redressement des linken Kniegelenkes, welches auf dieselbe Art wie rechts zur Ausführung gelangte, nur mit dem Unterschiede, daß die suprakondyläre Infraktion schon auf bloßen Händedruck erfolgte.

Die Narkose war bisher eine vollkommen ruhige und mehr oberflächliche gewesen. Während der Anlegung des Gipsverbandes

Digitized by Google

— die Füße wurden zuerst in korrigierter Stellung eingegipst — trat nun plötzlich Atemstillstand mit tiefer Cyanose des Gesichtes und der sichtbaren Schleimhäute ein. Der Puls, der noch eine Zeitlang fühlbar war, blieb aus. Bald nach Sistierung der Atmung hatten sich auch die Pupillen maximal verengt und verharrten starr in diesem Zustande. Auf künstliche Atmung, Herzmassage gingen wohl die bedrohlichen Erscheinungen zurück, auch stellten sich wieder Puls und Atmung ein, doch war diese mühsam, stertorös. Trotz aller Mittel konnte das Kind nicht mehr aus der Narkose erweckt werden. Nach einer Stunde traten außerdem noch klonische Krämpfe in der linken oberen Extremität und im Bereich des linken Fazialis auf, zudem stieg die Temperatur um 1 Uhr Mittags auf 38,2°. Diese Temperatur blieb mit geringen Verschiebungen ziemlich konstant, um noch 3 Stunden vor dem Tode auf 39° anzusteigen.

Befund am 12. Januar Vormittags: Tiefes Koma, die Augen halb geschlossen, die Bulbi scheinbar mehr nach rechts gerichtet, und zwar gleichsinnig, die rechte Pupille weiter als die linke, beide auf Licht schwach reagierend; die Atmung schnarchend, wobei die Luft hauptsächlich bei dem linken Mundwinkel entweicht (linkseitige Fazialisparese). Die beiden oberen Extremitäten fallen schlaff herab, wenn sie in die Höhe gehoben werden, links eine Spur Rigidität. Sehnen- und Periostreflexe links etwas lebhafter als rechts. Im Nacken scheinbar nicht druckempfindlich. Andeutung von Trousseauschen Streifen. Vorne normale Perkussionsverhältnisse. Rechts vorne und in der rechten Seite lebhaftes Giemen und Schnurren, vereinzeltes feuchtes Rasseln. Hinten über der ganzen Lunge, besonders in den unteren Partien, Giemen und Schnurren. Herztöne dumpf, kaum hörbar. Puls fliegend, nicht zählbar. Exitus letalis am 12. Januar um 1/43 Uhr Nachmittags, also ca. 27 Stunden nach der Operation.

Die klinische Diagnose auf Fettembolie der Lungen und des Gehirnes fand durch den Sektionsbefund (14. Januar 1907, Obduzent: Dozent Dr. Landsteiner) ihre Bestätigung. Außerdem wurde Oedem der Lungen, Katarrh des Dünn- und Dickdarmes, Schwellung der Darmfollikel gefunden. Außer etwas vergrößerten Zungenfollikeln kein Zeichen vermehrten lymphatischen Gewebes. Kein Status thymicus.

Das anatomische Präparat des der Länge nach durchsägten rechten Femur, der Tibia und der Fußwurzel zeigt eine äußerst hoch-

Digitized by Google

gradige exzentrische Atrophie. Die erweiterte Markhöhle der einzelnen Röhrenknochen enthält reichlich Fettmark. Suprakondylär ungefähr 1 cm oberhalb der Epiphysenlinie findet sich eine subperiostale deutliche Infraktion des Femur, so zwar, daß die proximale Bruchzacke sich hinter die distale einstellt und das Gefüge der Spongiosa in dieser Höhe bis ungefähr zur Mitte der Markhöhle zerstört erscheint. An dieser Stelle ist auch das sonst vollkommen erhaltene Periost in der Ausdehnung von ca. 1 cm abgehebelt und befindet sich dort dementsprechend ein subperiostales Hämatom. Im Bereiche der Infraktion ist ferner die Markhöhle durch ausgedehnte Blutaustritte erfüllt, die das Fettmark bis zur Grenze des mittleren und unteren Drittels des Femur förmlich substituieren und vor sich herdrängen. Die periartikulären und subperiostalen Venen sind äußerst blutreich. Ganz denselben Befund ergibt die linke Seite, nur ist hier die durch das Hämatom erfolgte Abhebelung der Beinhaut vielleicht in noch größerem Umfange erfolgt und der Bluterguß in die Markhöhle ein stärkerer. Am distalen Ende beider Unterschenkelknochen der rechten Seite ist endlich ebenfalls eine diese beiden Knochen betreffende quere Infraktion wahrzunehmen, doch sind die daraus resultierenden Folgezustände (Hämatombildung, Periostabhebelung etc.) viel weniger auffallend als an den früher genannten Stellen.

Den einwandfreien Nachweis der Fettembolie ergab schließlich der mikroskopische Befund.

Zur histologischen Untersuchung gelangten Stücke von Lunge, Großhirn und Rückenmark. Nach Fixierung in Formalin wurden mit Hilfe des Kohlensäuregefriermikrotoms Schnitte angefertigt, welche mit Sudan III. in konzentrierter alkoholischer Lösung gefärbt wurden und nach Differenzierung in destilliertem Wasser eine nachträgliche Kernfärbung durch Hämatoxylin erhielten. In allen so behandelten Präparaten fand sich Fett durch Sudan leuchtend rot gefärbt in den Blutgefäßen, welche Erscheinung zweifellos für eine Fettembolie spricht. Dieselbe zeigt sogar einen sehr hohen Grad. Nicht nur daß fast kein Gefäß der Alveolarwand frei von Fett ist, sondern auch in größeren Gefäßen sieht man ihr Lumen vollständig von Fett erfüllt und in ganz großen Blutgefäßen der lobulären und lobären Septa findet sich Fett, allerdings nicht mehr die Lichtung obturierend, in reichlicherer oder geringerer Menge der Wand angelagert. Sonst trifft man das embolisierende Fett in den kleineren Blutgefäßen teils in Form von Tröpfchen, teils als zylindrische Aus-

Digitized by Google

güsse. Relativ gering ist die Menge von Fett in den Blutgefäßen des Gehirnes, von dem der Thalamus opticus und der Boden des vierten Ventrikels untersucht wurden. Es sind Zylinder, welche in größerer oder geringerer Ausdehnung die Kapillaren erfüllen. Das Gleiche gilt auch vom Rückenmark, doch sei noch bemerkt, daß die Fettembolie hier namentlich die Blutgefäße der grauen Substanz betrifft, während sie außerhalb der Hörner nur spärlich angetroffen wird.

Kaum 3 Wochen später ereignete sich der in vieler Hinsicht analoge

Fall IV. Jakob D., 5 Jahre alt. Tag der Aufnahme: 29. Januar 1907. Diagnose: Kongenitale Kontrakturen der oberen und unteren Extremitäten.

Status praesens: 29. Januar 1907. Asymmetrie des Schädels zu Ungunsten der linken Seite. Die linke Stirngegend abgeflacht, beide Schläfengegenden mit symmetrischen Impressionen; leichte Trichterbrust; hochgradige linkseitige Lumbalskoliose mit starkem Torsionswulst; kein Schiefhals. Rechtes Ellbogengelenk in Beugestellung von 70°, linker Ellbogen bis zur Norm ausstreckbar; etwas Cubitus valgus. Rechts Bicepssehne stark vorspringend, keine Flughautbildung, kleine federnde Bewegungen rechts möglich. Hochgradige Krallenstellung der vier Phalangen beider Hände. Basis der Handphalangen stark verdickt, Köpfchen in der Vola vorspringend, Hyperextension in den Metakarpophalangealgelenken, Volae polsterartig. Beugekontrakturen in den Hüftgelenken (45°). Rechter Oberschenkel zeigt eine mit der Konvexität nach vorne und nach innen gerichtete Verkrümmung. Länge rechts 19 cm, links 20½ cm. Kniegelenke rechtwinklig gebeugt, beide Tibiae etwas nach außen rotiert. Beiderseitige hochgradige Klumpfüße.

Operation 31. Januar 1907 Vormittags. In ruhiger Narkose multiple subkutane Tenotomien an den unteren Extremitäten, und zwar der subspinalen Weichteile, der Kniekehlenmuskeln und der Achillessehne, Redressement beider Klumpfüße, dabei beiderseits supramalleolare Osteoclasis der Fibula; Streckung beider Kniegelenke, subkutane Infraktionen am proximalen Tibiaende.

Dekursus: Nachmittags den 31. Januar stellte sich allmählich Atemnot ein, dabei starke Bronchitis, Temperatur 36,8°.

1. Februar 3 Uhr früh höchstgradige Dyspnoe, fadenförmiger Puls. Temperatur 38,1°. Gleichzeitig trat auch Benommenheit des

Digitized by Google

Sensoriums auf, die später in tiefes Koma überging. Vormittags Auftreten epileptiformer Krämpfe, Temperatur Nachmittags konstant 39,5 °.

Der nur in geringer Menge zur Verfügung stehende Harn (31 cm³) enthielt nach der Untersuchung im medizinisch-chemischen Institute kein Fett. Tod am 2. Februar 6 Uhr früh (44 Stunden nach dem operativen Eingriff).

Sektionsbefund vom 3. Februar 1907 (Obduzent: Dr. Erdheim): Ausgedehnte eitrige Bronchitis in beiden Unterlappen. Lobulär pneumonische Herde im rechten Unterlappen. Partielle Anwachsung des letzteren. Die Rachentonsille und die Follikeln am Zungengrunde vergrößert. Die Thymus als dicker breiter Lappen, das halbe Herz verdeckend, 7 cm breit, 9 cm hoch, 1½ cm dick. Oedem und Hyperämie des Gehirnes; multiple (kongenitale) Kontrakturen an den Hand- und Fingergelenken, den Ellbogen und Knien. Die Gelenkenden weisen in ihrem Knorpelüberzug kleinere Usuren auf, ebenso ist der Knorpelüberzug stellenweise vom Rande her zurückgewichen und durch die Synovialis ersetzt. Redressement an den Klumpfüßen beiderseits, bilaterale supramalleoläre Infraktion der Fibula, subkutane Infraktionen am oberen Tibiaende, je zwei Tenotomiewunden in beiden Kniekehlen, entsprechend den lateralen linkerseits ein Hämatom. Hämorrhagische Erosionen der Magenschleimhaut.

Die bakteriologische Untersuchung des Bronchialeiters ergab ein reichliches Gemenge von Gram + Pneumoniekokken und zarten Gram — Bazillen.

Mikroskopischer Befund (Lunge, Großhirn, Niere): Die in gleicher Weise, wie in Fall III (Antonie J.), behandelten Schnitte zeigen in den Lungen eine weit geringere Menge von Fett in den Blutgefäßen als im Falle III.

In der Lunge sind es namentlich die feinen Gefäße in den Septis der Alveolarwandungen, welche Fett in Form größerer und kleinerer Tropfen enthalten. Einmal ist es nur ein einziges Fetttröpfchen, welches als runde Kugel das Lumen einer Kapillare vollkommen verschließt, ein anderes Mal sieht man eine Reihe von Fetttröpfchen perlschnurartig hintereinander gelagert, das Gefäß auf eine verschieden lange Strecke hin verlegen, oder es konfluieren mehrere solche Tröpfchen zu einem Zylinder von Fett, welcher das Blutgefäß ausgießt und verlegt. Die größeren Gefäße enthalten auch mitunter Fett, doch ist dasselbe nicht in so großer Menge vor-

Digitized by Google

handen, daß es die ganze Lichtung ausfüllen könnte; man sieht größere und kleinere Fetttröpfchen als leuchtende, scharf begrenzte, rote, runde Gebilde zwischen den Blutkörperchen eingelagert. Außer diesen Veränderungen, welche Folge von Fetteintritt in die Blutbahn sind, findet sich noch in den Alveolen ein wenig zellreiches, geronnenes seröses Exsudat in ungleicher Verteilung und in den Bronchien, deren Wand deutliche Zeichen akuter Entzündung erkennen läßt, reichliches eitriges Sekret. Sehr schön zeigt auch die Niere die Fettembolie, indem hier die Fetttröpfchen fast ausschließlich in den Glomerulusschlingen angetroffen werden, nur ganz vereinzelt sieht man auch die hellrot gefärbten Fettkugeln in Blutgefäßen zwischen den Harnkanälchen. Während in der Niere größere Ausgüsse des Gefäßes durch Fettzylinder selten sind, begegnet man ihnen fast ausschließlich in den Schnitten vom Zentralnervensystem. Häufig bleibt der Embolus gerade an der Teilungsstelle eines Gefäßes stecken und wird auch in die Verzweigungen hineingepreßt, so daß dann Bilder entstehen gabelig geteilter Fettzylinder.

Im Anschlusse an diese 4 von uns selbst beobachteten Fälle lasse ich gleich die Krankengeschichte des vorerwähnten Falles der zweiten chirurgischen Klinik folgen, obwohl er, wie ich nochmals betonen muß, streng genommen, als blutig operierter Fall nicht in den Rahmen dieser Abhandlung gehört. Doch ist der Verlauf für die Frage der Wirkungsweise der Fettembolie so entscheidend, daß die Mitteilung desselben an dieser Stelle berechtigt erscheint. Aus demselben Grunde muß auch die sehr umfangreiche, interessante Krankengeschichte zwar wesentlich gekürzt, aber doch etwas ausführlicher mitgeteilt werden.

Fall V. Elsa Sch., 6 Jahre alt. Tag der Aufnahme: 11. Juli 1899. Mäßig kräftiges, gesundes Kind, hochgradige angeborene Klumpfüße. An der Berührungsstelle mit dem Erdboden Schwielenbildung. Der rechte innere Fußrand bildet mit dem Unterschenkel einen Winkel von ca. 130°, der linke einen solchen von 90°; die Verkrümmung ist also links stärker als rechts. Operation 14. Juli 1899: In Narkose wird zuerst an der linken unteren Extremität unter Esmarchscher Blutleere ein ca. 8 cm langer Bogenschnitt an der größten Konvexität des lateralen Fußrandes geführt und bis auf

Digitized by Google

die Fußwurzelknochen vertieft, die Weichteile mit dem Periost nach beiden Seiten zurückgeschoben und ein Keil, dessen Basis lateralwärts ca. 2½ cm breit und dessen Spitze medial gelegen ist, aus den Fußwurzelknochen herausgestemmt. Hierauf wird redressiert und nach entsprechender Naht in redressierter Stellung ein aseptischer Verband und darüber ein Gipsverband von den Zehen bis zum Knie angelegt; dann wird der Esmarchschlauch abgenommen.

Nun wird die rechte untere Extremität anämisiert, das Operationsfeld desinfiziert und auf dieselbe Weise verfahren wie links, nur wird ein Keil herausgestemmt, der eine bloß ca. 2 cm breite Basis nach außen zu hat.

Dabei muß die Operation unterbrochen werden, da die Atmung und der Puls plötzlich bei mäßiger Cyanose des Gesichtes aussetzen und die Pupillen maximal erweitert sind. Die Narkose war bisher vollkommen ruhig und normal verlaufen. Sofort wurde die Narkose unterbrochen, die Zunge herausgezogen, ein kalter Wasserstrahl gegen die Magengrube gerichtet, die künstliche Atmung mit Herzmassage und die Faradisation der Phrenici angewendet. Nachdem diese Maßregeln, durch 10 Minuten angewendet, keine Wirkung ausübten, wurde die Tracheotomie vorgenommen und Einblasungen von Sauerstoff angewendet. Nach ¼ Stunde stellten sich die ersten, kurzen, oberflächlichen Atemzüge ein, die Pupillen verengerten sich etwas und die Cyanose schwand, aber der Puls war nicht zu fühlen. Dieser Zustand der Pulslosigkeit und oberflächlichen Atmung dauerte bis 12¼ Uhr. Zu dieser Zeit stellten sich die ersten Herzkontraktionen ein, die Atemzüge vertieften sich und wurden frequenter, die Pupillen verengerten sich, und zwar links auf einen Durchmesser von 5, rechts von 8 mm. Jetzt wurde die Trachealkanüle entfernt, die Tracheotomiewunde genäht, die Wunde am rechten Fuß durch die Naht geschlossen, daselbst ein Gipsverband angelegt.

Um 1½ Uhr p. m. war der Zustand der Patientin folgender: Puls 90, Arterie weich, mäßig gefüllt, Pulswelle niedrig, regelmäßig, Atmung 30, etwas oberflächlich, Pupille links viel enger, 5 mm, rechts 8 mm. Kornealreflex links kaum nachweisbar, rechts fehlend, Spannung der Bulbi niedrig.

Da gegen 2 Uhr p. m. sich wieder plötzlich Trachealrasseln einstellte, die Atmung oberflächlich wurde, bald sistierte und der Puls verschwand, wurde die Trachealkanüle wieder eingelegt und künstliche Atmung eingeleitet. Nach ¼ Stunde stellte sich der

Digitized by Google

Herzschlag wieder ein (120 in der Minute), die Cyanose verschwand allmählich, aber die Atmung blieb aus. Nun wurde durch einen Katheter Luft mittels Blasebalg in die Trachealkanüle eingeblasen, dann Sauerstoff (im ganzen 13 Ballons) einströmen gelassen. Solange diese Prozedur angewendet wurde, war keine Cyanose vorhanden und das Herz arbeitete ziemlich gut. Bei Unterbrechung derselben stellte sich stets Cyanose ein und der Herzschlag erlahmte. Um 5¼ Uhr begann trotz Sauerstoffeinblasung und künstlicher Atmung die Herztätigkeit nachzulassen, um bald ganz zu sistieren; es trat starke Cyanose auf, welche nach ¼ Stunde in Leichenblässe überging. Die künstliche Atmung wurde bis 6½ Uhr Abends fortgesetzt.

Das Protokoll der gerichtlichen Obduktion, die wegen Verdacht auf protrahierten Narkosetod am 17. Juli stattfand, lautete:

Eine weibliche Kindesleiche, 106 cm lang, von entsprechendem Knochenbau, mäßig entwickelter Muskulatur; mäßig genährt. Die Haut im allgemeinen blaß, am Bauche faulgrüne, rückwärts schmutzig violette Totenflecke aufweisend. Die Totenstarre überall deutlich ausgesprochen. Pupillen etwa 4 mm weit, gleich, die Bindehäute blaß. Mund und Nase frei, Lippen teils vertrocknet, teils blaß, bläulich. Der Hals mittellang, in seiner Mitte eine 3 cm lange, sämtliche Weichteilschichten durchtrennende und in die Luftröhre führende Luftröhrenschnittwunde, deren unterer Winkel 2½ cm von der Drosselgrube entfernt ist, und aus welcher sich schleimige, bräunliche Flüssigkeit entleert. Der Brustkorb gut gewölbt, weist links von der Mittellinie bis zur Brustwarzenlinie reichend eine 12 cm lange bräunlich vertrocknete Partie auf, in welcher sich zahlreiche längsverlaufende Kratzer erkennen lassen. Bauch in einen Verband gehüllt, flach, nach oben vom rechten Darmbeinstachel eine 4½ cm lange, bis 2 cm breite parallel mit dem Darmbeinrande verlaufende, schmutzig violette Hautverfärbung, welche beim Einschneiden deutlich Aethergeruch erkennen läßt. Die Füße und die Unterschenkel beiderseits in einen Gipsverband gehüllt, nach dessen Abnahme sich die Füße in Klumpfußstellung finden. Unterhalb der äußeren Knöchel findet sich beiderseits eine längs verlaufende, je 5½ cm lange Operationswunde, durch welche man bis auf die zum Teile resezierten Fußwurzelknochen stößt. Innerlich: Die weichen Schädeldecken vorne blaß und trocken, hinten etwas feuchter. Das Schädeldach rundlich, 48 cm im Umfange haltend, unverletzt. Die harte Hirnhaut

Digitized by Google

blaß. In den Blutleitern flüssiges, dunkles Blut. Die inneren Hirnhäute zarter, etwas feuchter und blutreicher. Das Gehirn sehr feucht, etwas blutreich mit normalen Kammern und Windungen. In den oberen Luftwegen dunkelbräunliche, schaumige Flüssigkeit, die Schleimhaut rötlich violett. Das Zwerchfell beiderseits an der vierten Rippe. Unter dem Brustbein eine zweilappige, 6½ cm lange, bis 5 cm breite und 1—1½ cm dicke Brieseldrüse von 21 g Gewicht. Die rechte Lunge frei, vorn blaßgrau, hinten dunkelviolett mit vereinzelten hirsekorn- bis linsenkorngroßen Austretungen über dem Ober- und Unterlappen. Auf dem Durchschnitte das Gewebe überall lufthaltig, vorne mäßig blutreich, hinten blutreicher, mäßig durchfeuchtet. In den Luftröhrenästen grauer, zum Teile auch bräunlicher Schleim, die Schleimhaut schmutzig rötlich. Links derselbe Befund wie rechts. Das Herz von gewöhnlicher Größe, rechts schlaff, links starr ohne Blutaustretungen. In den Herzhöhlen mäßige Menge flüssigen Blutes; das Herzfleisch von blaßrötlicher Farbe, links bis 8 mm, rechts bis 3 mm dick, fest. Die Klappen und die Innenauskleidung der Herzkammern zart, an den Innenwänden der Aorta knapp über den Klappen einzelne flache, weißliche Verdickungen aufweisend. Die Leber von gewöhnlicher Größe, an der Oberfläche wie am Durchschnitte dunkelbräunlich, von normaler Zeichnung. Milz weich, mit glatter Kapsel, 6 cm lang, 3½ cm breit, 2 cm dick, auf dem Durchschnitte recht blutreich mit kleinen Körperchen. Die Nieren von gewöhnlicher Größe, auf der Oberfläche und im Durchschnitt von gewöhnlicher Zeichnung, mit blasser, gut abgegrenzter Rinde. In der Harnblase eine Spur trüben Harnes, Schleimhaut blaß. Im Magen Gas und bräunlich schleimige Flüssigkeit. Schleimhaut auf der Faltenhöhe gallig durchtränkt, sonst blaßrötlich mit zahlreich bis linsengroßen Blutaustritten. Im Dünndarm Gas, teils grauweißlicher, teils dunkelbräunlicher breiiger Inhalt. Schleimhaut blaß. Im Dickdarm sehr reichlicher, breiiger, bräunlicher, mit Mohnkörnern vermengter Inhalt. Schleimhaut im Bereiche des aufsteigenden Teiles und des Querteiles zahlreiche zusammenfließende, meist quergestellte Blutungen aufweisend, sonst blaß und glatt, die Follikeln zum Teile ausgefallen, zum Teile grau pigmentiert. Die Schleimhaut der Speiseröhre gallig durchtränkt, in den unteren Abschnitten der Luftröhre reichlich rötlichbrauner Schleim, die Schleimhaut schmutzig rötlich. Nach Präparation der beiden seitlichen Schenkelvenen findet sich sowohl in der Schenkelvene, wie

Digitized by Google

in der Großen Vene flüssiges Blut, in welchem sich schon mit freiem Auge bei genauerem Zusehen feinste Fetttröpfchen erkennen lassen. Nach Herausnahme der Eingeweide kein weiterer bemerkenswerter Befund.

Aus dem angeschlossenen strafgerichtlichen Gutachten sei noch hervorgehoben: Die Obduktion der Elsa Sch. hat eine makroskopisch erkennbare Todesursache nicht ergeben. Dagegen wurde eine solche durch die mikroskopische Untersuchung der Lungen eruiert, indem in dieser zahlreiche kleine Blutgefäße teils kleine, teils zusammengeflossene Fetttropfen enthalten, welche letztere stellenweise als wurstartige, mattglänzende Gebilde den Innenraum der Gefäße vollständig erfüllten. Es leuchtet ein, daß durch diesen fremdartigen Inhalt in den Blutgefäßen speziell der Lunge der sogenannte respiratorische Gasaustausch, daher der Ersatz der Kohlensäure im Blute durch Sauerstoff hochgradig beeinträchtigt und der Tod des Kindes durch Erstickung allein hergeleitet werden mußte. Mit dieser Annahme stimmen auch die in den Akten enthaltenen Angaben über die zwischen 1/4 11 Uhr bis zum Tode beobachteten Krankheitserscheinungen, indem diese auf eine allmähliche Behinderung der Atmung zurückzuführen sind. Die Annahme, daß der Tod des Kindes mit der Narkose zusammenhänge, erscheint nach diesem Befunde vollkommen hinfällig.

Zur Vollständigkeit der Kasuistik füge ich an dieser Stelle noch ganz kurz jene 3 Fälle an, bei welchen, wie schon erwähnt, nach unblutigem Redressement zwar ebenfalls eine Fettembolie eintrat, jedoch nicht tödlich verlief.

Das erste derartige Vorkommnis

Fall VI ereignete sich einen Tag vor Fall I (Dezember 1902). Es handelte sich um leichte Kniegelenkskontrakturen und Klumpfüße geringen Grades bei einem 14jährigen, sehr gut entwickelten, sogar ziemlich fettreichen Knaben, der schon seit einer Reihe von Jahren stets in einem Rollwagen fuhr, so daß seine Beine vollständig außer Funktion gesetzt waren. Das Redressement der Klumpfüße und der Kniegelenke war Vormittags ohne Schwierigkeit vollendet worden, wobei eine minimale suprakondyläre Infraktion erfolgte. Zwar erwachte der Patient aus der Narkose, doch blieb er auch weiters somnolent. Am Nachmittag setzten plötzlich pneumonische Erscheinungen ein bei gleichzeitiger Bewußtseinsstörung und hohem

Digitized by Google

Fieber. Doch gingen die bedrohlichen Erscheinungen im Laufe der nächsten Tage zurück.

In einem zweiten, Mitte Februar 1907 beobachteten Falle, Fall VII, kam es am nächsten Tage nach der Operation nur zu Lungenerscheinungen mit lebhafter Fiebersteigerung, die sich an ein schwieriges Redressement mit suprakondylären Infraktionen ebenfalls bei doppelseitigen Kniegelenkskontrakturen und Klumpfüßen anschlossen.

Viel instruktiver als die beiden vorgenannten Fälle verlief der folgende

Fall VIII. Marie L., 5 Jahre alt. Tag der Aufnahme: 9. Februar 1907. Rechtwinklige, äußerst rigide Kniegelenkskontraktur der linken Seite nach Fungus. In der Umgebung des Gelenkes zahlreiche Fistelnarben, zum Teil adhärent. Im Kniegelenk nur minimale Bewegungen möglich. Da bei der Operation am 13. Februar 1907 nach Tenotomie der Kniekehlenmuskeln der Versuch, das Kniegelenk zum Teile intraartikulär zu strecken, fehlschlug, wurde eine doppelte Osteotomie, eine suprakondylär und eine an Schedescher Stelle ausgeführt, worauf die vollkommene Streckung des Beines ziemlich leicht gelang.

Die Operation war bereits vollendet, die Narkose ausgesetzt, auch der Gipsverband fast fertiggestellt worden, als plötzlich unvermittelt Atemstillstand mit schwerer Cyanose eintrat in dem Augenblick, als man durch leichten Druck der frakturierten Extremität die vollkommen korrigierte Stellung im Gipsverbande geben wollte. Trotz Aussetzens der Atmung blieb der Puls dennoch noch fühlbar. Die Pupillen jedoch, die anfangs noch prompt reagiert hatten, verloren schon nach einigen Minuten ihre Reaktion und kontrahierten sich bis auf Stecknadelkopfgröße. In dieser Stellung verharrten sie ungefähr 1 Stunde. Auf Herzmassage und künstliche Atmung wurde zwar die Respiration bald wieder in Gang gebracht, doch blieb eine starke Dyspnoe ebenfalls noch ca. 1 Stunde bestehen. Der ruhige Narkoseschlaf hatte einem tiefen Koma Platz gemacht. Ungefähr eine halbe Stunde nach dem Aussetzen der Atmung stellten sich außerdem klonische Krämpfe in beiden oberen Extremitäten ein, wobei die Hände fest zur Faust geballt wurden. Doch ließen bald alle genannten Erscheinungen nach, auch reagierte das bisher auf

Digitized by Google

alle Reize vollkommen gleichgültige Kind nach ungefähr 3/4 Stunden bereits wieder auf Hautreize und erholte sich im weiteren Verlaufe ziemlich rasch.

Bei der Durchsicht aller dieser angeführten Fälle fällt nun vor allem auf, daß sich bei einer Anzahl derselben die Erscheinungen der Fettembolie in unmittelbarem Anschluß an den operativen Eingriff einstellten. Doch gehört dies jedenfalls zu den Ausnahmen. Denn fast immer vergehen Stunden, sogar Tage, bis oft plötzlich die gefahrdrohenden Zustände häufig nach vollkommenem Wohlbefinden einsetzen. Dies gilt nun nicht nur für die Fälle allein, die sich nach orthopädischen Operationen ereignen, sondern gerade so für solche, welche nach Knochenfrakturen infolge eines Traumas zur Beobachtung kommen. Oft tritt die Fettembolie dann bei Lagerungswechsel der Patienten oder bei Erneuerung des fixierenden Verbandes ein, indem dabei die Knochenenden der frakturierten Extremität denn doch nicht genügend fixiert gehalten bleiben, so daß mehr oder weniger starke Verschiebungen oder Kompressionen der Bruchflächen resultieren.

In der Literatur sind meines Wissens nur 3 Fälle mitgeteilt, bei denen die Fettembolie gleich nach dem Trauma sich manifestierte, zweimal davon (bei Zwicke [58] und Lympius [27]) trat der Tod noch während der Narkose ein, einmal (bei Colley [8]) schloß sich das Koma unmittelbar an die Narkose an, ohne daß das Bewußtsein wieder zurückgekehrt wäre. Zum Teil ist hierher auch der Fall Euphrat [12] zu rechnen, bei welchem zwar die Fraktur einen Tag vor dem Exitus erfolgte, derselbe jedoch in der Narkose während der Verbandanlegung eintrat.

Wir selbst hatten nun in 2 Fällen (Fall III und IV) die seltene Gelegenheit, sogar den Eintritt und die Wirkungsweise der Fettembolie unter unseren Augen auf dem Operationstische wie bei einem Tierexperiment sich abspielen zu sehen. Diesen Beobachtungen ist nur Fall V an die Seite zu stellen, der vielleicht überhaupt in Bezug auf seinen Verlauf einzig dastehen dürfte.

Der Eintritt und der Verlauf dieser beiden von mir von Anfang an beobachteten Fälle von Fettembolie war ein typischer und stimmte auch im wesentlichen mit den Mitteilungen anderer Autoren überein. Immer stand der plötzliche Stillstand der Atmung, der durch keine nähere Begründung erklärt werden konnte, im Vorder-

Digitized by Google

grund des Krankheitsbildes, das ferner stets durch eine hochgradige Cyanose charakterisiert wurde. Dabei konnte jedoch in beiden Fällen konstatiert werden, daß der Atemstillstand stets auf eine wenn auch ganz geringe Bewegung oder Erschütterung der infrangierten Extremität folgte. Denn im Falle III konnten während der Anlegung des Gipsverbandes an den Klumpfüßen kleine Reibungen der beiden infrangierten Oberschenkel kaum vermieden werden, während im Falle VIII, wie schon erwähnt, ein direkter Druck zur Erreichung einer guten Stellung auf die frakturierte Extremität mit Hilfe eines Bindenzügels ausgeübt wurde. Offenbar bezeichnete der Eintritt des Atemstillstandes den Moment, wo das Fett infolge des Ineinanderpressens der infrangierten Knochenteile rein mechanisch in reichlicher Menge auf dem Wege der Blutbahn in den kleinen Blutkreislauf gelangte und die Lungenkapillaren verlegte. Diese Phase, die nur durch die Erscheinungen von seiten der Lunge charakterisiert war, dauerte aber nur ganz kurze Zeit. Es erlosch die vorher noch vorhandene Pupillenreaktion, die Pupillen verharrten in maximaler Enge! Auch das Auftreten der klonischen Krämpfe in den Extremitäten und im Fazialisgebiete trat erst später in Erscheinung.

Wir konnten also in beiden Fällen ganz deutlich zwei verschiedene, wenn auch knapp aufeinanderfolgende Phasen erkennen, von denen die eine durch die Lungensymptome, die andere durch die Gehirnsymptome gekennzeichnet war, und die Payr bekanntlich als respirative und zerebrale Form voneinander geschieden hat. Meist ist jedoch, wie in unseren Fällen, eine strenge Trennung beider Formen nicht möglich, da sich gewöhnlich Uebergänge zwischen denselben finden. Denn es ist selbstverständlich, daß bei der zerebralen Form auch die Atmung unter allen Umständen wesentlich gehindert wird. Doch gibt es umgekehrt Fälle, bei denen das Sensorium vollkommen ungetrübt bleibt und erst in den letzten Stunden vor dem Tode Somnolenz eintritt.

Auch das Bild der bereits fertigen Fettembolie ist ein ganz charakteristisches und für jeden, der dasselbe einmal gesehen, ein unvergeßliches. Auch hier sind es immer die Symptome von seiten der Lunge, die zunächst auffallen, meist höchstgradige inspiratorische Dyspnoe mit Anspannung der ganzen Hals- und Thoraxmuskulatur, dabei anfangs gewöhnlich ohne jeden positiven Perkussions- und Auskultationsbefund. Ist die Embolie auch auf die Gehirnkapillaren ausgedehnt, dann sind die schon vorher erwähnte Starrheit der

Digitized by Google

Pupillen, das beständige Rollen der Bulbi bei geöffneten Augenlidern, die fast vollkommen aufgehobene Schmerzempfindung gegen äußere Reize, endlich die meist vorhandenen klonischen Krämpfe der Extremitäten, eventuell auch der Gesichtsmuskeln fast nie fehlende Symptome. Dieselben haben viel Aehnlichkeit mit denen bei Meningitis. Sehr wichtig ist daher das Verhalten der Nackenmuskulatur, die bei Fettembolie nicht gespannt erscheint. Außerdem besteht ausnahmslos Temperaturerhöhung, ein Umstand, auf den ich später noch näher zurückkommen werde. Meist ist der Puls kaum fühlbar, fadenförmig, jagend. Doch blieb auch in anderen Fällen, wie z. B. im Falle VIII, der Puls wenig affiziert. Dieses verschiedene Verhalten der Herztätigkeit findet offenbar dadurch seine Erklärung, daß die Herzkapillaren in den verschiedenen Fällen mehr oder weniger von der Fettembolie mitbetroffen werden.

Daß die Wirkung des in die Blutbahn aufgenommenen Fettes eine rein mechanische ist, illustriert am besten der vorerwähnte Fall VIII der II. chirurgischen Klinik. Infolge der massenhaften Verlegung der Lungenkapillaren durch Fetttropfen konnte die Atmung spontan nicht mehr erfolgen, doch konnte mit Hilfe des Blasebalges wenigstens so viel reiner Sauerstoff mit erhöhtem Druck in die Lungen eingepreßt werden, daß doch noch für einige Stunden ein genügender Gasaustausch zu stande kam.

Im allgemeinen haben auf das Zustandekommen einer Fettembolie zunächst folgende Faktoren wesentlichen Einfluß. Wie aus allen Beobachtungen fast übereinstimmend hervorgeht, handelt es sich vor allem um die Quantität des in den Kreislauf gelangten Fettes, denn nach den verschiedenen Angaben muß man fast annehmen, daß eine geringe Menge Fett bei jeder, auch nur subkutanen Fraktur zur Aufnahme in das Blut gelange. Als Beweis dafür werden einerseits die Harnbefunde, anderseits die auch bei subkutanen Frakturen meist beobachteten Temperatursteigerungen angeführt.

Namentlich Halm [21] und Scriba [45] haben auf die Häufigkeit von Fettgehalt im Harne nach Frakturen hingewiesen. Doch ist dabei wohl zu berücksichtigen, daß es sich bei diesen Fällen fast stets um ausgedehnte Zertrümmerung und Zermalmung oft ganzer Extremitätenteile handelte. Auch Payr [35] hat 2mal außergewöhnlich starke Lipurie nach Arthrektomie beobachtet. Minnich [29] konnte bei einem Patienten, der nach Unterschenkelfraktur von

Digitized by Google

einer Fettembolie betroffen wurde, dieselbe jedoch glücklich überstand, erst am 4. Tage nach der Verletzung Fett im Urin finden. Ich selbst habe im medizinisch-chemischen Institute eine ganze Reihe von Urinproben solcher Patienten untersuchen lassen, an welchen eben oder Tags vorher entweder eine Osteotomie oder eine subkutane Infraktion vorgenommen worden war. Dabei konnte in keinem Falle, nicht einmal bei 2 meiner Fälle mit effektiver Fettembolie Fett im Harne nachgewiesen werden. Die Urinuntersuchungen auf Fettgehalt, die Professor Dr. Panzer so freundlich war, selbst vorzunehmen, wurden nach folgendem Verfahren ausgeführt: Die mit Toluol konservierten, sauer reagierenden Harne wurden unter Zusatz von gereinigtem Seesand auf dem Wasserbade abgedampft, der trockene Abdampfrückstand zerrieben und in einem nur mit Glasschliffen zusammengefügten Soxhletapparate mit Aether 3 Tage lang extrahiert. Die ätherische Lösung wurde zur Entfernung ätherlöslicher Säuren mit verdünnter Sodalösung und hierauf zur Entfernung von Phenolen rasch mit verdünnter Natronlauge ausgeschüttelt. Der so gereinigte Aether hinterließ beim Verdunsten entweder gar keinen Rückstand oder nur einen sehr geringen, hauptsächlich aus Phenolen bestehenden Rückstand, der mit Phosphorpentoxyd geprüft keine Akroleinreaktion zeigte.

Was die bei subkutanen Frakturen beobachteten Temperatursteigerungen betrifft, dürften dieselben wohl auf die dabei stattfindende, wenn auch mäßige Fettresorption zurückgeführt werden. So konnte Demisch [10] unter 450 subkutanen Frakturen 54mal Fiebersteigerung nachweisen, ohne daß irgend eine Komplikation von seiten anderer Organe vorlag. Die Annahme der Temperaturerhöhung infolge von Knochenbrüchen wird noch durch die Resultate der ausführlichen Tierversuche Fibichs [14] gestützt. Dieser konnte nämlich bei Hunden, denen er subkutane Frakturen beibrachte, im Gegensatz zu Czerny [9] und Scriba [45], welche bei ihren Tierexperimenten stets einen Temperaturabfall fanden, konstant eine rasche Temperaturerhöhung, die mit einer gleichzeitigen Depression der Pulsfrequenz einherging, konstatieren. Auch wir konnten uns von der Richtigkeit der Beobachtungen Fibichs in mehreren Fällen subkutaner Osteotomie bei Kindern überzeugen, indem die Temperatur dabei um einige Zehntelgrade anstieg. Bei allen unseren Fällen von Fettembolie aber ging dieselbe stets mit sehr bedeutenden konstanten Temperatursteigerungen einher, welche mehrmals 40,5° betrugen. Dieselben halte ich sogar,

Digitized by Google

wie schon erwähnt, für ein wichtiges klinisches Symptom der Fettembolie. Während schon Wagner [52, 53], Busch [7], besonders aber Lücke [26] und Bergmann [2, 3] auf die Fiebersteigerung bei der Diagnose größtes Gewicht legten, ging Scriba dagegen auf Grund seiner Tierexperimente so weit, bei Fällen mit Temperatursteigerung die Annahme einer Fettembolie von vornherein auszuschließen.

Von nicht geringer Bedeutung für die Ausbildung einer Fettembolie ist weiters die Raschheit, mit welcher die ganze Masse Fett zur Aufnahme in die Zirkulation gelangt. Bei massenhafter plötzlicher Ueberschwemmung des ganzen Lungenkreislaufes mit Fetttropfen findet der Organismus gar nicht Zeit, dieselben wieder zu eliminieren. Ferner spielen dabei die Lebenswichtigkeit der betroffenen Organe, ganz besonders aber die individuelle Disposition eine hervorragende Rolle.

Es gibt einen ganz gewissen Typus von Patienten, welche schon auf den ersten Blick als Kandidaten einer lebensgefährlichen, wenn nicht tödlichen Fettembolie im Falle eines orthopädischen Eingriffes erscheinen. Es sind dies Individuen mit mehr oder weniger hochgradigen Kontrakturen, namentlich Kniegelenkskontrakturen infolge poliomyelitischer Lähmungen oder Gelenksrheumatismus, mit hochgradig atrophischen Extremitätenknochen infolge vollkommener oder teilweiser Inaktivität. Dazu gehört noch als weiteres wichtiges Charakteristikum das erreichte 14. Lebensjahr, worauf meines Wissens bisher noch nicht näher hingewiesen wurde. So befand sich unter den genannten 9 Todesfällen an Fettembolie nach unblutigem Redressement ein einziges Kind (8 Jahre alt, Fall Wahncaus), alle übrigen hatten das 15. Lebensjahr bereits überschritten und standen im 15., resp. 16., 17., 19., 26., 53. und 71. Lebensjahr. Dieser Unterschied in der verschiedenen Beteiligung des Kindesalters und des vorgeschritteneren Alters wird noch auffallender, wenn man auch diejenigen Fälle aus der Literatur berücksichtigt, bei welchen sich die Fettembolie nach Resektionen (3 Fälle, Vogt, Payr, Smirnow) oder nach Frakturen (33 Fälle) einstellte. Unter diesen letztgenannten 36 Fällen sind nur zwei Kinder zu verzeichnen. Bei beiden, und zwar bei einem 12jährigen (Vogt) und bei einem 10jährigen Mädchen (Payr) trat die Fettembolie im Anschluß an eine Knieresektion auf. Mit den von mir mitgeteilten 5 weiteren Todesfällen stellt sich das Verhältnis so, daß unter 50 Fällen nur 6 Kinder von Fettembolie be-

Digitized by Google

troffen wurden. Wenn man berücksichtigt, wie häufig man speziell bei Kindern z. B. Kniegelenksstreckung wegen paralytischen Kontrakturen vornimmt, viel öfters als wie an Erwachsenen, so ist die geringe Beteiligung des Kindesalters entschieden auffallend und kann nicht bloßer Zufall sein.

Dieselbe findet nun tatsächlich ihre Erklärung in der Entwicklung des Knochenmarkes. Bekanntlich enthält der kindliche Röhrenknochen in den ersten Jahren nur rotes, vollkommen fettarmes Mark. Zwar beginnt nach Helly [22] die Fetteinlagerung schon im Kindesalter, bald nach der Geburt, ja einzelne Fettzellen sind schon beim Neugeborenen anzutreffen. Doch ist nach Ziegler ein größerer Fettgehalt beim Neugeborenen als pathologisch anzusehen. Bei Kindern von 6—7 Jahren findet man nun bereits de norma in dem Diaphysenanteile des Femurmarkes Fettzellen. Nach Ziegler nimmt hierauf die Zahl der fettarmen Stützzellen mit zunehmendem Alter namentlich in den langen Röhrenknochen ab und gleichzeitig wandelt sich dann der größte Teil dieser Zellen durch Aufnahme von Fett in Fettzellen um, indem dabei nach dem Verteilungsgesetze Neumanns die Verfettung des Markes von der Peripherie zentralwärts fortschreitet. Mit der vermehrten Fetteinlagerung wird auch das ursprüngliche Rot in Graurot bis fast rein Grau verwandelt. Nach dem 14.—16. Lebensjahr pflegt das Mark der Röhrenknochen wesentlich nur mehr aus Fettgewebe zu bestehen, beim Erwachsenen endlich führen alle größeren und kleineren Röhrenknochen ausschließlich gelbes Fettmark, oder die Anwesenheit eines roten Markes beschränkt sich nur auf den proximalenTeil (Epiphyse und anschließenden Teil der Diaphyse) von Oberarm und Oberschenkel, während die distale Hälfte und die weiter peripher gelegenen Teile der Extremitäten gelbes Mark enthalten. Dies erklärt uns auch die klinische Erfahrung, daß Infraktionen am proximalen Femurende in Bezug auf Fettembolie viel weniger gefährlich erscheinen. Noch ist zu erwähnen, daß der Uebergang vom roten in gelbes Mark ein allmählicher ist, und daß ersteres oft an der Oberfläche weiter nach abwärts reicht als im Zentrum. Auch finden sich nach Helly bei genauerer Betrachtung häufig im gelben Marke kleine rote Inselchen und umgekehrt eingesprengt. Dies drückt sich auf dem Durchschnitte in einer entsprechend fleckigen Beschaffenheit aus.

Nach diesen anatomischen Befunden ist also ohne weiteres klar,

Digitized by Google

warum das Auftreten der Fettembolie jenseits des 14. Lebensjahres viel häufiger in Erscheinung tritt. Diese Tatsache stimmte auch vollkommen mit unserer Erfahrung überein, so daß wir seit jeher das Kniegelenksredressement bei Kindern als vollkommen gefahrlosen Eingriff ansahen. Die vereinzelten Fälle von Fettembolie bei Kindern lassen sich einerseits durch das schon erwähnte vorzeitige Auftreten von Fettzellen im Knochenmark, anderseits durch das eigentümliche Verhalten der atrophischen Knochen dieser Kinder, welches sofort besprochen werden wird, erklären. Drei von den gestorbenen sechs Kindern standen überdies schon nahe der Pubertät, im 11. und 12. Lebensjahr.

Daß die Fettembolie vorwiegend bei atrophischen Knochen auftritt, ist ebenfalls aus dem anatomischen Befunde einzusehen. Denn bei exzentrischer Atrophie des Knochens wird überall dort, wo die Knochensubstanz schwindet, der zu Grunde gehende Knochen durch Fett ersetzt. Ja bei hochgradiger Atrophie besteht das Mark des erweiterten Markraumes oft aus reinem Fettgewebe. Für das Zustandekommen einer Fettembolie sind also tatsächlich in solchen Fällen viel günstigere Bedingungen vorhanden. Zu dem kommt aber auch, daß beim atrophischen Knochen infolge der hochgradigen Brüchigkeit bei der Kniegelenkstreckung viel häufiger Infraktionen arrivieren, als wie beim normalen Knochen, ja oft knickt der zunderartige Knochen bei dem leisesten Druck vollkommen unvermerkt ein. Oft ist nicht einmal das eigentümliche Geräusch dabei zu hören, welches sich am besten mit dem bei Epiphysenlösung vergleichen läßt.

Eines wäre hier noch zu erwähnen, daß verschiedene Beobachter, besonders Pinner [37] die Behauptung aufstellen, daß das resorbierte Fett nicht nur aus den Knochen, sondern auch aus den verfetteten, gequetschten Weichteilen stamme. Nach Lympius [27] sind sogar kleine Fettembolien der Lungen ein häufiger Sektionsbefund bei Deliranten, die bei den Tobsuchtsanfällen oft heftige Kontusionen der Weichteile erleiden. Auch Flournoy [16] beobachtete Fettembolie bei einer 28jährigen Irren ausschließlich infolge Quetschungen der Weichteile. Die Möglichkeit, daß diese, besonders die stark verfettete Muskulatur bei poliomyelitischen Lähmungen die Quelle des resorbierten Fettes abgeben, ist ohne weiteres zuzugeben. Trotzdem dürfte das Fett wohl nur ausnahmsweise aus den Weichteilen herrühren, da diese Fettart viel konsistenter und daher zur Resorption viel weniger geeignet erscheint. Ich glaube vielmehr

Digitized by Google

annehmen zu können, daß in den meisten Fällen vielleicht doch kleine Infraktionen oder wenigstens minimale Fissuren vorlagen, die vollkommen übersehen wurden und sogar bei der Sektion verborgen blieben. Ribbert [42] konnte sogar experimentell bei Kaninchen durch einfache Knochenerschütterung, nämlich durch Schläge auf die Tibia, Fettembolie erzeugen.

Es muß hier ferner ausdrücklich betont werden, daß wenigstens bei allen unseren Fällen, auch bei denjenigen, welche nicht tödlich verliefen, der Eintritt der Fettembolie stets an eine nachweisbare Knochenverletzung, und war es auch nur eine kleine Knickung, gebunden war. Relativ häufig und zwar in der Hälfte der Todesfälle der Kinder trat die Fettembolie nach blutiger Resektion (2mal bei Kniegelenksresektion, 1mal bei Keilresektion aus dem Tarsus) auf. Es dürfte dies darauf beruhen, daß diese Operationen unter Esmarchscher Blutleere ausgeführt wurden, so daß nach Lüftung des Schlauches das in den Venen angesammelte Fett auf einmal in den Blutkreislauf gelangte.

Die Aufnahme des Fettes erfolgt wohl ausschließlich durch die äußerst zartwandigen, leicht zerreißbaren weiten Venen des Knochenmarkes. Die behauptete Beteiligung der Lymphgefäße an der Fettresorption könnte nur dann in Betracht kommen, wenn das Fett aus den Weichteilen herrühren würde, da das Knochenmark selbst keine Lymphgefäße enthält, diese ja erst im Periost ihren Anfang nehmen.

Payr, dann Preindlsberger und Brenzinger haben ferner den Status thymicus in ursächlichen Zusammenhang mit dem Auftreten der Fettembolie gebracht. Meines Erachtens dürfte diese eigentümliche Körperkonstitution nur eine erhöhte Disposition für den Eintritt der Fettembolie abgeben, so zwar, daß der bekanntlich auch gegen andere Schädigungen weniger widerstandsfähige Organismus auch schon von geringen Fettmengen ungünstig beeinflußt wird. Bei unseren 5 Todesfällen wenigstens konnte nur einmal ein Status thymicus nachgewiesen werden.

Wenn man auch leider kein Mittel kennt, die Fettembolie zu verhindern, so ergeben sich aber aus dem Gesagten doch kurz einige praktische Folgerungen.

1. Erhöhte Prophylaxe nicht nur gegen die Ausbildung paralytischer Kontrakturen überhaupt, sondern auch ganz besonders gegen das Rezidiv bereits einmal korrigierter Kontrakturen. Denn durch

Digitized by Google

das oft unvermeidliche Tragen von Apparaten zur Erhaltung des durch Operation gewonnenen Resultates wird die ohnehin bestehende Knochenatrophie noch mehr verstärkt, daß schon oft die geringste Nachkorrektur zu einer gefährlichen Infraktion führt.

2. Man operiere so früh als möglich, um einerseits noch vor der Entwicklung des Fettmarkes, anderseits vor Ausbildung weiterer Knochenatrophie die Korrektur vorzunehmen.

3. Bei blutigen Operationen am Knochensystem vermeide man aus den vorher erwähnten Gründen die Esmarchbinde allzu rasch zu entfernen und die Abbindungsstelle zu massieren, um nicht die etwa gestauten Fetttröpfchen plötzlich in die Blutbahn zu treiben.

Handelt es sich endlich um schon ausgebildete Kontrakturen bei Patienten von dem vorher erwähnten Typus, sind:

1. Infraktionen nach Möglichkeit überhaupt zu vermeiden.

2. Multiple Kontrakturen, sowie isolierte hochgradigere Kontrakturen, nie in einer Sitzung zu beheben.

3. Die eventuell infrangierten Knochen sofort sorgfältigst zu fixieren.

4. Bei hochgradigeren Kontrakturen eventuell die Osteotomie als schonenderes Verfahren auszuführen.

Die verschiedenen therapeutischen Maßnahmen gegen die bereits eingetretene Fettembolie haben sich bisher leider als vollkommen wirkungslos erwiesen. Man muß sich daher darauf beschränken, durch die üblichen Mittel gegen die pneumonischen Erscheinungen, namentlich gegen die drohende Pneumonie anzukämpfen. Vor allem ist aber das Augenmerk auf die Erhaltung der Herztätigkeit zu richten. Auf diese Weise dürfte es möglich sein, wenigstens einige Fälle noch zu retten.

Literatur[1]).

1. Ahrens, Tödliche Fettembolie nach gewaltsamer Streckung beider Kniegelenke. Beitr. z. klin. Chir. 1895, Bd. 14 S. 235—242.
2. *Bergmann, v., Ernst, Zur Lehre von der Fettembolie. Habilit. schr. Dorpat 1863, ref. in Schmidts Jahrbücher, Bd. 131 S. 316.
3. Derselbe, Ein Fall tödlicher Fettembolie. Berliner klin. Wochenschr. 1873, Nr. 33 S. 385—387.

---

[1]) Die mit * bezeichneten Arbeiten waren mir im Original nicht zugänglich. Weitere Literatur siehe auch bei Bruns, P., Die Lehre von den Knochenbrüchen, l. c. S. XLII.

Digitized by Google

4. *Böttcher, Ein Fall von Fettembolie. Dorpater mediz. Zeitschr. Bd. 6 S. 326.
5. Brenzinger, K., Ueber zwei weitere Fälle von Fettembolie. Wiener klin. Rundschau 1906, Nr. 27 S. 505—507.
6. Bruns, P., Die Lehre von den Knochenbrüchen. Deutsche Chir. Lief. 27. S. 477—488.
7. Busch, F., Ueber Fettembolie. Virch. Arch. Bd. 35. 1866, S. 321—358.
8. Colley Fritz, Ueber Fettembolie nach gewaltsamer Gelenkbeugung und zur Kenntnis der Entstehung von Enchondromen. Deutsche Zeitschr. f. Chir. 1893, Bd. 36 S. 322—341.
9. Czerny, V., Ueber die klinische Bedeutung der Fettembolie. Berl. klin. Wochenschr. 1875, Nr. 44 S. 593—595 und Nr. 45 S. 605—607.
10. *Demisch, Ueber Temperatursteigerungen bei der Heilung subkutaner Frakturen. Diss. Zürich 1885.
11. Eberth, J. C., Zur Kenntnis der Fettembolie. Fortschritte der Medizin 1898, Bd. 16 Nr. 7 S. 251—256.
12. Euphrat, Hugo, Fettembolie nach Oberschenkelhalsbruch als plötzliche Todesursache während der Chloroformnarkose. Deutsche med. Wochenschrift 1902, Nr. 29 S. 526.
13. *Feltz, V., Traité clinique et expérim. des Embolies capillaires. 2. Edit. Paris 1870, J. B. Baillère et fils. 8. XXIV. et 374 pp. Ref. Schmidts Jahrb. Bd. 148. p. 286.
14. Fibich, Richard, Experimenteller Beitrag zur Theorie von der Einwirkung der Knochenbrüche auf den Kreislauf und die Temperatur. Wiener klin. Wochenschr. 1902, Nr. 4.
15. Finotti, Em., Tod durch Fettembolie der Lungen nach Kompressionsfrakturen der unteren Extremitäten. Deutsche Zeitschr. f. Chir. Bd. 39, 1894, S. 508—515.
16. *Flournoy, Contribution à l'étude de l'embolie graisseuse. Thèse. Strasbourg 1878.
17. Fuchsig, Ernst, Ueber traumatische Lipämie. Zeitschr. f. Heilkunde 1902, Abt. Chir., S. 80—90.
18. Grohe, F., Canstatts Jahresber. 1862, II, S. 64.
19. *Gsell, Ueber die Folgen künstlicher Lungenembolie bei Kaninchen. Diss. Zürich 1895.
20. Hämig, Ueber die Fettembolie des Gehirns. Beitr. zur. klin. Chir. 1900. Bd. 27 S. 333—362.
21. *Halm, Alfred, Beiträge zu der Lehre der Fettembolie. Habil. schr. München 1876. M. Riegersche Univ.-Buchhandlung. S. 16, 25, 27 u. 29.
22. Helly, Konrad, Die hämatopoetischen Organe in ihren Beziehungen zur Pathologie des Blutes. Hölder (Wien) 1906. S. 66—67, 70—72, 96—97, 111—120, 120—135.
23. Herrmann, F., Sechsfache Fraktur des rechten Unterschenkels, kompliziert mit Embolie der Pulmonalarterie. Deutsche med. Wochenschr. 1901, Nr. 31 S. 523—524.
24. Hoffa, Lehrbuch der orthopädischen Chirurgie. 5. Auflage. S. 681.
25. Joachimsthal, Handbuch der orthopädischen Chirurgie. 7. Lief. S. 643.

Digitized by Google

26. Lücke, Albert, Bericht über die chirurgische Universitätsklinik in Bern 1865—1872. Deutsche Zeitschr. f. Chir. Bd. 2 S. 220.
27. Lympius, M., Tödliche Fettembolie in der Narkose bei Brisement forcé. Jahrbücher der Hamburger Staatskrankenanstalt 1893/94 Bd. 4 S. 460 bis 464.
28. Meeh, K., Tödliche Fettembolie nach Frakturen. Beiträge zur klin. Chir. 1892, Bd. 8.
29. *Minnich, A., Sull'embolismo di grasso nelle fratture. (Lo Sperimentale 1882, Nr. 3 ff.) Ref. Zentralbl. f. Chir. 1882, Nr. 29 S. 477.
30. *Mulot, Thèse Strasbourg 1849.
31. *Derselbe, D'une complication des fractures. Strasbourg 1867.
32. Neck, Ueber cerebrale Fettembolie. Medizinische Gesellschaft zu Chemnitz, Sitzung vom 14. Februar 1906. Ref. in Münchener med. Wochenschr. 1906, Nr. 26 S. 1276.
33. *Niederstadt, Ueber Embolie der Lungenkapillaren mit flüssigem Fett bei Osteomyelitis. Inaug.-Diss. Göttingen 1869.
34. *Nußbaum, Die Pathologie und Therapie der Ankylosen. München 1862.
35. Payr, Erwin, Ueber tödliche Fettembolie nach Streckung von Kontrakturen. Münchener med. Wochenschr. 1898, Nr. 28 S. 885—888.
36. Derselbe, Weitere Beiträge zur Kenntnis und Erklärung des fettembolischen Todes nach orthopädischen Eingriffen und Verletzungen. Zeitschr. f. orth. Chir. 1900, Bd. 7 S. 338—363.
37. Pinner, O., Ein Beitrag zur Lehre der Fettembolie. Berl. klin. Wochenschrift 1883, Nr. 13 S. 185—188.
38. *Pomatti, Ueber einen Fall von Fettembolie des Gehirnes. Diss. Zürich 1895.
39. Preindlsberger, Josef, Ein Fall von Fettembolie nach Redressement. Zeitschrift f. Heilkunde 1903, Nr. 34, Abt. Chirurgie, S. 93—99.
40. *Reiter, Ueber Fettembolie. Diss. Würzburg 1886.
41. *Reyher, St. Petersburger med. Wochenschr. 1878.
42. Ribbert, Ueber Fettembolie. Korrespondenzbl. f. Schweizer Aerzte. 24. Jahrg. 1894. Nr. 15 S. 457—464.
43. Riedel, B., Zur Fettembolie. Deutsche Zeitschr. f. Chir. Bd. 8. 1877. S. 571—596.
44. Schweninger, E., Aerztl. Intelligenzblatt 1876, Nr. 30 S. 311.
45. Scriba, J., Untersuchungen über die Fettembolie. Deutsche Zeitschr. f. Chir. 1880, Bd. 12 S. 118—220.
46. *Smirnow, K. N., Zur Frage von den Fettembolien nach Knochentraumen. Chirurgie 1903, Juli (russisch). Ref. Zentralbl. f. Chir. 1903, Nr. 39 S. 1080.
47. *Socin, Jahresber. über d. chir. Klinik z. Basel f. 1883, erschienen 1884, S. 138.
48. *Sternberg, Joseph, Ueber Erkrankungen des Herzmuskels im Anschluß an Störungen d. Coronararterienkreislaufes nebst Mitteilung eines Falles von tödlicher Myokarditis nach Fraktur. Diss. Marburg 1887.
49. *Verneuil, Ar., Gaz. hebd. 2. Sér. VI. [XVI.] 22, 25, 43, 1869, zit. nach Schmidts Jahrb., Bd. 148, 1870, p. 305.

Digitized by Google

50. Vogt, P., Die Gefahr der Fettembolie bei gewissen Kniegelenksresektionen. Zentralbl. f. Chir. 1883, Bd. 10 Nr. 24 S. 377—380.
51. Volkmann, R., Krankheiten der Bewegungsorgane. Handbuch d. Chir. von Pitha-Billroth, Bd. 2, Abt. 2, 1869, S. 604.
52. Wagner, E., Die Kapillarembolie mit flüssigem Fett, eine Ursache der Pyämie. Arch. f. Heilk., Bd. 3, 1862, S. 241—256.
53. Derselbe, Arch. f. Heil., Bd. 6, 1865, S. 146—167, 369—381, 481—691.
54. *Wahncau, John, Ein Fall von tödlicher Fettembolie. Inaug.-Diss. Halle 1886.
55. Wiener, Max, Wesen und Schicksal der Fettembolie. Arch. f. experim. Pathol. und Pharmakologie, Bd. 11, 1879, S. 275—298.
56. *Zenker, F., Beiträge zur normalen und pathologischen Anatomie der Lunge. Dresden 1862. S. 31. Ref. Canstatts Jahresb. 1862, II, S. 62.
57. Ziegler, Lehrbuch der allg. und spez. patholog. Anatomie, 7. Aufl., 1892, Bd. 1 S. 43, Bd. 2 S. 110—122.
58. Zwicke, Zwei Todesfälle durch Embolie der Lungen. Deutsche med. Wochenschr. 1883, Nr. 32, S. 469—471.

Digitized by Google

XI.

Ein Typus von Schmerzen an der Wirbelsäule[1]).

Von

Dr. A. Schanz-Dresden.

Meine Herren! Ich möchte Ihnen heute über Fälle sprechen, die Ihnen alle schon vorgekommen sind und die Ihnen gewiß ebenso wie mir Kopfzerbrechen gemacht haben. Ich habe die Fälle im Auge, bei denen wir eine schmerzhafte Stelle an der Wirbelsäule auffinden, ohne daß es uns gelingen will, ein anatomisches Substrat für diese Schmerzhaftigkeit nachzuweisen.

Schildere ich Ihnen zunächst einmal den Untersuchungsbefund: Wir finden beim Abklopfen der Dornfortsatzlinie eine oder mehrere schmerzhafte Stellen. Diese Stellen haben ein paar Prädilektionsplätze: Erstens finden wir die Schmerzhaftigkeit sehr häufig im Rückenteil etwa in der Höhe, welche der Mitte der Schulterblätter entspricht; sodann finden wir eine zweite Stelle sehr häufig schmerzhaft, das ist der untere Teil der Lendenwirbelsäule. Seltener finden wir den obersten Teil der Lendenwirbelsäule und die Grenze zwischen Brust- und Halsteil befallen, immerhin sind dies beides noch zwei Plätze, welche in der Häufigkeitsskala direkt nach den beiden erstgenannten zu setzen sind. Neben diesen am häufigsten befallenen Punkten sind andere Lokalisationen aber nicht ausgeschlossen. Ganz besonders ist noch eine Stelle zu nennen, an der wir eine Druckempfindlichkeit der Wirbelsäule in diesen Fällen fast ausnahmslos nachweisen können, das sind die Lendenwirbelkörper. Wenn wir vom Abdomen her auf die Lendenwirbelkörper drücken, so erhalten wir Schmerzangabe in jedem Fall, wo ein Klopfschmerz an den Dornfortsätzen der Lendenwirbel konstatiert werden kann, wir erhalten diese Schmerzangabe aber

[1]) Vortrag, gehalten auf dem VI. Kongreß der Deutschen Gesellschaft für orthopädische Chirurgie am 2. April 1907.

Digitized by Google

auch fast ausnahmslos, wo an der Dornfortsatzlinie nur im Brustteil Empfindlichkeit vorhanden ist, und es gibt weiterhin Fälle, wo nur die Lendenwirbelkörper allein empfindlich sind.

Bei der Prüfung auf die Empfindlichkeit der Lendenwirbelkörper erhält man, wenn es sich nicht um ganz geringe Grade handelt, die Schmerzangabe, wenn man mit der gegen die Lendenwirbelkörper andrückenden Hand so weit kommt, daß man die Aorta pulsieren fühlt. Bleibt man mit der Hand in dieser Stellung, so zählen uns die Patienten, auf die Aufforderung die Schmerzen zu zählen, den Aortenpuls genau in dem Tempo, in welchem wir ihn fühlen. Drücken wir tiefer ein, so daß der Puls unter unseren Fingern verschwindet, so wird der Schmerz gleichmäßig, er steigert sich und führt sehr häufig zu intensiven Abwehrbewegungen. Der Druckschmerz verschwindet sofort, wenn wir so weit nachlassen, daß Wirbelsäule und Aortapuls nicht mehr zu fühlen ist. Neben der Wirbelsäule können wir tief in das Abdomen eindrücken, ohne Schmerzen zu verursachen.

Die Begrenzung der schmerzhaften Stellen ist verschieden. Wir finden beim Klopfen in der Dornfortsatzlinie hin und wieder einen auf einen einzelnen Dornfortsatz beschränkten Schmerz, wir finden auch bei Druck auf die Lendenwirbelkörper zuweilen einen ziemlich eng begrenzten Bezirk als Sitz der Schmerzen. In den meisten Fällen aber dehnt sich der empfindliche Bezirk mehr oder weniger aus, er geht an seinen Grenzen meist unscharf in unempfindliche Teile über. In den höchst entwickelten Fällen finden wir ziemlich die ganze Wirbelsäule, soweit sie überhaupt für unsere Untersuchungen zugänglich ist, empfindlich. Es wird dann am Rücken nicht nur das Klopfen auf die Dornfortsätze, sondern es werden auch Stöße, welche man in der Nähe der Dornfortsatzlinie in der Richtung auf die Wirbelsäule gibt, schmerzhaft empfunden. Endlich will ich noch ein Symptom hervorheben, das in fortgeschrittenen Fällen das Kranksein der Wirbelsäule recht augenfällig zeigt. Wenn wir einen solchen Patienten auffordern, aus der Rückenlage sich in die Bauchlage herumzudrehen, so sieht man, daß diese Lageänderung nur mit großen Schmerzen und besonderen Schwierigkeiten gelingt. Der Oberkörper kommt glatt herum, aber der Unterkörper will nicht recht mit.

Suchen wir den Körper außerhalb der Wirbelsäule durch, so finden wir recht häufig Druck- und Klopfempfindlichkeit

Digitized by Google

am Rippenkorb und am Becken. Diese Empfindlichkeiten entsprechen dann den Stellen, die wir an der Wirbelsäule schmerzhaft gefunden haben, d. h. sie fallen ungefähr mit den Verbreitungsgebieten derjenigen sensiblen Nerven zusammen, welche in den empfindlichen Gegenden der Wirbelsäule aus dieser heraustreten. Diese Schmerzen zeigen zuweilen die ganz auffällige Eigentümlichkeit, daß man sie auslösen kann, wenn der Patient sitzt oder steht, daß man sie aber nicht auslösen kann, wenn er liegt. Endlich ist noch als ein häufig nachweisbares Symptom eine Erhöhung der Patellarreflexe zu erwähnen. Doch kann diese Reflexsteigerung auch fehlen und es ist möglich, daß die Patienten sogar herabgesetzte Reflexe haben.

Dies also in den Fällen, welche ich im Auge habe, der positive Befund unserer Untersuchung. Er wird wesentlich vervollkommnet durch den negativen und der ist folgender: Wir finden an den Wirbelsäulen unserer Patienten, in den schmerzhaften Bezirken an Thorax und Becken keinerlei Veränderungen, welche uns eine Erklärung unseres Befundes geben könnten. Wir finden zunächst einmal keine Spur eines spondylitischen Gibbus, auch in den Fällen nicht, wo der schmerzhafte Bezirk ein scharf begrenzter ist. Es kommt auch in der ganzen Zeit der Beobachtung, möge dieselbe sich auf Jahre hinaus erstrecken, und mögen die Beschwerden sonst eine Höhe erreichen, ein Gibbus nicht zum Vorschein. Weiter: wir finden an diesen Fällen auch keine schwereren Skoliosen oder Kyphosen, mindestens finden wir diese Deformitäten nicht in dem Grade, an welchem sie schmerzhaft zu werden pflegen. Dagegen finden wir ziemlich häufig leichte Skoliosen und leichte Kyphosen, sogenannte schlechte Haltungen, und wir erfahren von unseren Patienten oftmals, besonders wenn dieselben Damen sind, daß sie früher vollständig gerade gewesen seien, daß vor nicht zu langer Zeit die Schneiderin konstatiert habe, daß eine Schulter, eine Hüfte etwas stärker geworden sei, oder daß es der Familie oder ihnen selber aufgefallen sei, daß sie sich seit einiger Zeit weniger gut halten als früher.

Die subjektiven Beschwerden, welche uns die Patienten schildern, beziehen sich in unseren Fällen verhältnismäßig selten direkt auf die Wirbelsäule. Es kommen wohl Patienten zu uns, welche uns direkt die Angabe machen, daß sie Schmerzen im Rücken hätten und daß sie deshalb unsere Hilfe suchten. Sehr vielen Pa-

Digitized by Google

tienten aber sind nur die außerhalb der Wirbelsäule gelegenen Beschwerden aufgefallen und sie werden sich ihrer Rückenschmerzen erst dann bewußt, wenn sie vom Arzt darauf aufmerksam gemacht werden. Und da sind es nun wieder weniger die Schmerzen am Brustkorb oder auf dem Becken, welche ich oben geschildert habe, als vielmehr in ganz besonderem Maße Schmerzen, welche im Abdomen empfunden werden. Die Patienten haben Schmerzen in der Magengegend oder tiefer im Leibe, Frauen außerordentlich häufig im Unterleib, und diese Schmerzen führen sie zum Arzt. Daß sie dabei auch Rückenschmerzen haben, beachten sie weniger. Sie kommen nicht auf die Idee, daß die Rückenschmerzen das wichtigere sein könnten, und geben diese Schmerzen entweder dem Arzte gar nicht an, oder sie erwähnen dieselben nur eben nebenbei. Machen die Patienten Angaben über Rückenschmerzen, so werden diese vom Arzt meistens dadurch erledigt, daß sie als Ausstrahlungen von erkrankten Eingeweiden nach dem Rücken erklärt werden. Gefunden wird die kranke Stelle an der Wirbelsäule erst und nur, wenn der Arzt sich durch einen negativen Befund an der Stelle der Beschwerden zu einer Untersuchung der Wirbelsäule veranlassen läßt.

In diesen eigentümlichen Verhältnissen liegen natürlich Schwierigkeiten für die Diagnose und Quellen für therapeutische Fehler.

Daß dem tatsächlich so ist, habe ich erstens aus den mir spontan zugegangenen Fällen kennen gelernt. Alle diese Patienten gaben mir an, daß sie an Brustfellentzündung, an Magendarmerkrankungen, an Unterleibsleiden ärztlich behandelt worden sind. Ja, ich habe eine Patientin, welche wegen unerträglicher Unterleibsschmerzen kastriert worden ist. In allen Fällen sind die Patienten erst nach und nach, zuweilen durch Zufälligkeiten darauf gekommen, daß sie eine Erkrankung der Wirbelsäule haben könnten. Weiter habe ich jene merkwürdigen Verhältnisse dadurch erfahren, daß mir solche Fälle in den letzten zwei Jahren besonders viel überwiesen worden sind durch einen Kollegen, der sich speziell mit der Behandlung von Magen- und Darmkrankheiten beschäftigt, von Herrn Dr. Berger-Dresden.

Noch ein zweites habe ich aus dieser Tatsache gelernt, nämlich, daß unsere Fälle viel häufiger vorkommen, als man bei der ersten Bekanntschaft mit denselben meint. Die Fälle finden sich, sowie des Arztes Aufmerksamkeit darauf gelenkt

Digitized by Google

ist, in erstaunlich großer Zahl, und durch Erkenntnis derselben werden eine ebenso große Zahl früher ungeklärter Fälle geklärt.

Kommen wir wieder zurück zum Befinden unserer Patienten, so ist noch zu erwähnen, daß das Allgemeinbefinden in zahlreichen Fällen erheblich gestört ist. Die Patienten klagen vielfach über Mangel an Arbeitskraft, sie klagen über Nervosität, über Kopfschmerzen, über Schlaflosigkeit; sie sehen angegriffen aus, bei Frauen und Mädchen bekommen wir Klagen und Erscheinungen von Blutarmut und Bleichsucht. Ganz allgemein ist die Angabe, daß körperliche oder geistige Anstrengungen sowie psychische Affektionen eine Verschlimmerung des ganzen Zustandes herbeiführen, daß Ruhe eine gewisse Besserung entstehen läßt.

Die Patienten, bei denen wir das beschriebene Krankheitsbild zu sehen bekommen, können männlichen wie weiblichen Geschlechtes sein und ziemlich jeder Altersstufe angehören. Unter den von mir beobachteten Fällen finden sich die Jahre zwischen dem 20. und dem 40. häufiger vertreten, als darunter und darüber gelegene. Vorhanden sind diese aber auch in so großer Anzahl, daß man sie nicht zu den Ausnahmen zählen kann. Besonders habe ich auch Kinder bis zum 5. und 6. Jahre herab beobachtet.

Unter den weiblichen Patienten, die in meinem Material über die männlichen an Zahl etwas überwiegen, finden sich Frauen und Mädchen. Ein Unterschied in der Berufstätigkeit macht sich bei den männlichen Patienten insofern geltend, als körperlich arbeitende häufiger befallen werden, als körperlich nicht arbeitende Berufe.

Erhebt man die Anamnese, so können uns die Patienten meistens einen sicheren Zeitpunkt für den Beginn ihrer Beschwerden nicht angeben. Die Beschwerden haben in den meisten Fällen, ohne daß dem Patienten eine Ursache aufgefallen sei, mäßig begonnen und sie haben sich im Laufe der Zeit unter Remissionen allmählich verschlimmert. Besserungen und Verschlimmerungen scheinen im großen und ganzen mit Zeiten körperlicher Ruhe und allgemeiner körperlicher Hebung einerseits und mit körperlichen Anstrengungen und allgemeinem körperlichen Niedergang anderseits im Zusammenhang gestanden zu haben. Diese unscharfen Angaben haben wir in den meisten Fällen. In einer Gruppe haben wir dann die Angaben, daß die Krankheit begonnen habe im Anschluß an Erkrankungen, welche den Allgemeinzustand des Patienten

Digitized by Google

heruntergedrückt haben, bei Mädchen und Frauen besonders die Angabe, daß Bleichsucht und Blutarmut vorausgegangen sei; auch daß zur Zeit der Periode oder vor derselben die Beschwerden stärker seien. Verhältnismäßig häufig sind die Angaben, daß ein paar Entbindungen, vielleicht in recht kurzer Zeit hintereinander, den Körper geschwächt hätten; nicht selten auch finden wir bei Frauen die Angabe, daß sich die Beschwerden eingestellt hätten, nachdem sie das früher gewohnte Korsett abgelegt hatten. Endlich findet sich noch eine Gruppe von Fällen, bei welchen sich die Erkrankung an ein Trauma angeschlossen hat. Die Patienten sind gestürzt und haben dabei oder sonstwie einen Stoß oder eine Erschütterung der Wirbelsäule erlitten. Nicht selten haben mehrere derartige Läsionen stattgefunden. Dann ist ein gewisser Uebergang geschaffen zu Fällen, wo schwere körperliche Anstrengungen eine Art kontinuierliches Trauma bildeten. Der eigentliche Krankheitsbefund in diesen an Traumen sich anschließenden Fällen — das hebe ich ganz besonders hervor — weicht in keinerlei Weise von dem Befund bei denen ab, welche ohne Trauma entstanden sind.

Ueber den Verlauf unserer Fälle habe ich schon einige Andeutungen gemacht. Ich habe gesagt, daß Deformitäten höheren Grades nicht zur Entwicklung kommen. Negativ bemerkenswert ist noch, daß bei diesen Fällen auch die Erscheinungen der chronischen ankylosierenden Wirbelsäulenentzündung nicht deutlich werden. Auch Symptome, welche auf das Bestehen eines höheren Grades von deformierender Spondylitis hinweisen, kommen nicht zum Vorschein. Neben diesen negativen Ergebnissen läßt sich positiv feststellen, daß die Erkrankungen einen ausgesprochen chronischen Charakter haben; sie ziehen sich sehr häufig über Jahre, ja über eine ganze Reihe von Jahren hin; sie machen dabei vielfach Remissionen und Exazerbationen. Die Neigung zu spontaner Heilung scheint keine sehr große zu sein; daß sie ganz fehle, möchte ich nicht annehmen. Gewiß sind manche Fälle, welche wir später nicht wieder zur Beobachtung bekommen, in der Zwischenzeit spontan zur Ausheilung gelangt.

Auf eine Behandlung reagieren die Fälle in verschiedener Weise. Man wird die Behandlung wohl immer auch, wenn man zu einer sicheren Diagnose nicht kommen kann, nach dem Muster der Spondylitiskuren führen. Man wird in erster Linie Ruhe verordnen.

Digitized by Google

Diese Verordnung ergibt sich schon aus dem allgemein festzustellenden ungünstigen Einfluß von körperlichen und geistigen Anstrengungen. Man wird diese Ruhe nicht nur im allgemeinen verordnen, sondern durch ein Korsett besonders die Wirbelsäule ruhig stellen und entlasten; man wird in Fällen von besonders hochgradiger Schmerzhaftigkeit sich mit seinen Verordnungen noch mehr den Verordnungen bei der Spondylitis nähern und wird neben Ruhe und Korsett noch ein Gipsbett geben; man wird versuchen, durch entsprechende Ernährung u. dergl. den allgemeinen Kräftezustand des Patienten zu heben; man wird, wo man überzeugt ist, daß man es nicht mit einer infektiösen Entzündung der Wirbelsäule zu tun hat, Massage und vielleicht auch vorsichtige Gymnastik, Wärmeapplikationen u. dergl. zur Anwendung bringen. Das sind im großen und ganzen die therapeutischen Mittel, welche ich versucht habe.

Die Erfolge sind in manchen Fällen außerordentlich günstige gewesen. Ein beträchtlicher Prozentsatz der Patienten ist in kurzer Frist beschwerdefrei geworden, es sind gewöhnlich zuerst die Magen- und Darmbeschwerden geschwunden, es sind dann die sonstigen subjektiven Beschwerden gefolgt und allmählich, aber doch meistens weit hinter der subjektiven Besserung zurückhängend, sind auch die objektiv nachweisbaren Schmerzen an der Wirbelsäule verschwunden. Ich habe mich in einer ganzen Reihe von Fällen überzeugen können, daß die Patienten dauernd geheilt geblieben sind, auch ihrem Körper wieder Leistungen zumuten konnten, die er vorher nicht ertrug. Es sind aber doch nicht alle Fälle so günstig zu beeinflussen gewesen. In manchen haben die Verordnungen zunächst eine gewisse Besserung erzeugt, die aber doch nur sehr langsame, Patienten und mich nicht voll befriedigende Fortschritte machte. In ein paar einzelnen Fällen, die entweder ganz besonders schwere Erscheinungen zeigten, oder bei denen die Diagnose nicht ganz sicher war, habe ich nicht einmal so viel an therapeutischen Erfolgen erzielt.

Nun, meine Herren, zur Erklärung unseres Krankheitsbildes! Was sind diese Fälle?

Der Orthopäd, welcher bei der Untersuchung einer Wirbelsäule eine einzelne schmerzhafte Stelle findet ohne diese Schmerzhaftigkeit erklärende objektive Erscheinungen, der wird unzweifelhaft zuerst an das Anfangsstadium einer tuberkulösen Spondylitis oder einer anderen infektiösen Wirbelentzündung denken. Wir wissen ja, daß diese Erkrankungen lange Zeit spielen können, ohne

Digitized by Google

eine objektiv nachweisbare Formveränderung der Wirbelsäule zu produzieren, und wir wissen, daß die einzigen subjektiven Symptome in diesem Stadium sehr häufig ausstrahlende Schmerzen im Abdomen, in der Brust, in den Beinen, in den Armen sind, daß die Patienten bei lebhaften ausstrahlenden Beschwerden an der Wirbelsäule selbst oft genug spontan keinen Schmerz empfinden, ja daß es uns häufig sehr schwer wird, durch Klopfen oder dergl. dort Schmerzen hervorzurufen.

Bei meiner ersten Bekanntschaft mit jenen Fällen habe ich denn auch aus diesen Gründen die Diagnose Initialstadium einer tuberkulösen Spondylitis gestellt. Bedenken wurden mir, als mir ein in der Pathologie der Knochen besonders erfahrener Pathologe (Schmorl) mitteilte, daß undiagnostizierte kleine tuberkulöse Herde in der Wirbelsäule nur recht selten gefunden würden. Ich bin von dieser Diagnose auch durch die Beobachtung der Fälle abgekommen.

Ich habe dann besonders in den Fällen, wo ich nicht eine scharf abgegrenzte Schmerzstelle fand, wo ein größerer, unscharf abgegrenzter schmerzhafter Bezirk oder wo mehrere schmerzhafte Stellen festzustellen waren, erwogen, ob es sich um Frühstadien der Bechterewschen Krankheit handeln könne. Ich habe an chronische Rheumatismen, an die Spondylitis deformans, in den Fällen, wo ein Trauma sich in der Anamnese geltend machte, habe ich an das Vorstadium einer Kümmellschen Deformität gedacht. Ich habe in der neurologischen Literatur mich zu orientieren versucht, ob meine Fälle etwa das seien, was man dort Spinalirritation nennt. Diese Frage ist bis zu gewissem Punkt zu bejahen. Es ist kein Zweifel, daß vieles, was von Neurologen als Spinalirritation bezeichnet wird, identisch ist mit unseren Fällen. Ebensowenig ist aber ein Zweifel, daß unsere Fälle keine primäre Nervenerkrankung darstellen, daß vor allem diese Wirbelschmerzen kein hysterisches Symptom sind.

Diese und vielleicht noch einige andere Möglichkeiten werden wir immer zu erwägen haben. Ob die eine oder die andere Diagnose zu stellen oder auszuschließen ist, ob sie alle abzulehnen sind, das wird meistens erst durch eine gewisse Beobachtung zur Entscheidung gebracht werden können. Die Fälle, welche endlich unter eine der genannten Diagnosen fallen, scheiden aus der Zahl derjenigen, um die es sich hier handelt, aus. Es ist dies eine recht geringe Minorität. Bei der Ueberzahl der Fälle kommen wir, je

Digitized by Google

länger die Beobachtung dauert, und je sorgfältiger sie ausgeführt wird, umso sicherer zu der Ueberzeugung, daß dieselben in keines unserer bekannten Krankheitsbilder hineinpassen. Und wenn man dann diese Fälle sich nebeneinander stellt und sie mustert und vergleicht, so kommt man weiter zu der Ueberzeugung, daß man hier ein trotz aller Variationen einheitliches Krankheitsbild vor sich hat, das nur bis heute seine Erklärung nicht gefunden hat.

Machen wir diese Annahme und stellen wir uns die Aufgabe, eine Erklärung für dieses Krankheitsbild zu finden.

Bei der Suche danach lassen uns die anatomischen Untersuchungen leider im Stiche. Soweit wir uns von der Anatomie der Wirbelsäule ohne Skelett überzeugen können, soweit ist unser Befund völlig negativ. Sektionsbefunde habe ich nicht und sie werden wohl auch schwer zu beschaffen sein. Wahrscheinlich würden aber die Sektionsbefunde uns auch keine Aufklärung geben. Bei der Häufigkeit der Fälle müßten sie andernfalls den Pathologen längst aufgefallen sein. Es bleibt uns daher nur die Möglichkeit, einen Erklärungsversuch für unsere Fälle aus Anamnese, Befund und Verlauf zu machen. Suchen wir an diesen Stellen nach markanten Punkten, die als Wegweiser dienen könnten, so könnte vielleicht folgendes herausgehoben werden:

Die Erkrankungen kommen häufig vor. Sie sind weder an ein bestimmtes Geschlecht noch an ein bestimmtes Alter oder an einen bestimmten Beruf oder dergl. gebunden. Sie markieren sich durch das Auftreten entzündungsartiger Schmerzen; diese Schmerzen haben gewisse Lieblingsstellen, sie variieren aber in ihrer Lokalisation und Intensität außerordentlich. In der Anamnese dieser Fälle treten trotz gewisser Variationen immer wieder gewisse Eigentümlichkeiten hervor. Wir finden einerseits Momente, welche geeignet sind, die Tragkraft der Wirbelsäule zu schwächen, anderseits solche, welche geeignet sind, eine höhere Traginanspruchnahme der Wirbelsäule zu bedingen. Diese Momente verdienen umsomehr Beachtung, als sich in dem Verlauf der Fälle ähnliches zeigt. Wir beobachten da, daß alles, was eine Schädigung der Tragkraft der Wirbelsäule oder eine Steigerung ihrer Inanspruchnahme bedingen kann, eine Steigerung der Krankheitserscheinungen zur Folge hat, daß die Beseitigung derartiger Momente eine Verminderung der Krankheitserscheinungen herbeiführt.

Digitized by Google

Wenn man, meine Herren, einem Orthopäden diese kurze Krankheitsschilderung gibt und dabei verschweigt, daß man ein an der Wirbelsäule zu beobachtendes Bild schildern will, so wird er auf die Frage, von was man spricht, ohne jedes Zaudern die Plattfußschmerzen nennen. Mit diesem Wort gibt er uns auch den Schlüssel zu unseres Rätsels Lösung.

Das, was am Fuß die Plattfußbeschwerden sind, das sind an der Wirbelsäule die Krankheitszustände, welche ich eben beschrieben habe.

Daß diese Erklärung richtig ist, ist mir persönlich dadurch zur Ueberzeugung geworden, daß sich in dem Moment, wo ich auf diesen Gedanken kam, so ziemlich alle dunklen Punkte klärten.

Lassen Sie mich diese Auffassung kritisch beleuchten. Der Fuß hat in seinem Bau und in seiner Funktion gewisse Aehnlichkeiten mit der Wirbelsäule. Das Skelett des Fußes besteht aus einer Anzahl einzelner Knochen, die, gelenkig miteinander verbunden, durch Weichteile zusammengehalten werden. Dasselbe an der Wirbelsäule; auch hier eine Reihe einzelner Knochen, gelenkig miteinander verbunden und durch Weichteilspannung zu einem Ganzen vereinigt. Funktionell sind Fuß und Wirbelsäule gleichzusetzen in ihrer Eigentümlichkeit, Teile des Traggerüstes unseres Körpers zu sein: der Fuß hat Körperlast zu tragen, die Wirbelsäule desgleichen. Die Plattfußbeschwerden sind am Fuß ein mit diesem Bau verbundener und aus dieser Aufgabe hervorgehender Krankheitszustand. Die Plattfußbeschwerden entstehen, wenn ein Fuß über seine funktionelle Leistungsfähigkeit hinaus auf Belastung beansprucht wird und wenn sein Gefüge unter dieser Ueberlastung nachzugeben beginnt. Die Plattfußbeschwerden sind ein so häufiges und unter der gleichen Schädlichkeit so konstant wiederkehrendes Krankheitsbild, daß man a priori annehmen kann, daß an anderen Teilen des Traggerüstes des menschlichen Körpers im analogen Fall entsprechende Krankheitsbilder zu stande kommen müssen. Ganz besonders darf man diese Annahme machen für die Wirbelsäule, die in Bau und Funktion die hervorgehobenen Aehnlichkeiten mit dem Fuße zeigt.

Wie die Voraussetzungen, so stimmen auch die Krankheitsursachen auf beiden Seiten überein; es finden sich nur die Unterschiede, welche durch Differenzen in Bau und Funktion für beide

Digitized by Google

Teile bedingt werden. Plattfußbeschwerden sehen wir entstehen nach Entkräftigungen, welche den Körper in seinem Gesamtzustand treffen. Unter denselben Bedingungen entstehen unsere Wirbelsäulenschmerzen. Als Beispiel seien hier die Entbindungen genannt; nach solchen finden wir recht häufig die Plattfußbeschwerden, recht häufig aber auch unsere Rückenschmerzen. Wir finden beide sehr häufig an derselben Patientin zu gleicher Zeit. Denselben Einfluß sehen wir hier und da von Bleichsucht und Blutarmut und anderen ähnlichen Zuständen.

Wir sehen die Plattfußschmerzen sich anschließen an Schädigungen, welche speziell den Fuß treffen und Schwächungen seiner Tragkraft erzeugen. Besonders wichtig sind da Traumen, wie Distorsionen und ähnliches. Genau so sehen wir an der Wirbelsäule die fraglichen Schmerzzustände nach Traumen, die hier meistens Stöße oder Erschütterungen sind.

In der Aetiologie der Plattfußbeschwerden sehen wir dann die Ueberlastungen des Fußes: überlanges Stehen, Uebermüdung durch Märsche, Tragen schwerer Lasten. In der Anamnese unserer Wirbelsäulenschmerzen finden wir als Pendant langes Sitzen, schwere körperliche Arbeiten.

Plattfußbeschwerden sehen wir entstehen, wenn einem Fuß die gewohnte Arbeitshilfe des Stiefels entzogen wird, wenn man z. B. Menschen, die an Stiefeltragen gewöhnt sind, Sandalen tragen läßt. Das Gegenstück dazu ist das Auftreten unserer Schmerzen an der Wirbelsäule bei Damen nach Ablegen des gewohnten Korsetts.

Bei den Symptomen der beiden Krankheitsbilder sehen wir Parallelität sowohl in der Bevorzugung der Lokalisation der Beschwerden an einigen Stellen, wie auch wieder in der Variabilität der Lokalisationen und der Schwere der Erscheinungen. Wir sehen Parallelität in dem entzündungsartigen Charakter der Krankheiten: an Entzündung erinnern uns die subjektiven Beschwerden, welche der an Plattfuß Leidende uns klagt, an Entzündung erinnern Druckempfindlichkeiten, Schwellungen und Bewegungsstörungen, wie wir solche als objektive Störungen bei Plattfußbeschwerden nachweisen können. An die Symptombilder der Wirbelentzündungen erinnern unsere Wirbelsäulenfälle, ihre subjektiven und objektiven Erscheinungen in jedem Falle, ja vielfach so stark, daß das Vorhandensein einer echten Entzündung nur schwierig auszuschließen

Digitized by Google

ist. Endlich haben wir die Parallelität im Verlauf. Anstrengung und Ruhe, körperlicher Niedergang und Besserung des Allgemeinbefindens machen einerseits Verschlimmerungen, anderseits Besserungen sowohl bei den Plattfußbeschwerden als bei unseren Wirbelsäulenschmerzen.

Dieselbe Parallelität findet sich endlich, wie sich noch später zeigen wird, in den wirksamen Mitteln der Therapie. Entlastung, Stützapparate, kräftigende Einwirkungen wie Massage u. dergl. erweisen sich hier wie da von Vorteil.

Nun kommen wir auf einen Punkt, an dem sich die Parallelität nicht auf den ersten Blick erkennen läßt. Die Plattfußbeschwerden können wir an einer außerordentlich großen Zahl von Füßen sehen, die anatomisch keinerlei Erscheinungen von Plattfußbildungen zeigen. Wir sehen sie aber auch bei anatomischer Plattfußbildung, sowohl bei der geringsten Abweichung von der Norm wie bei der schwersten.

Von unseren Fällen habe ich schon gesagt, daß die Schmerzen bestehen bei normal geformter Wirbelsäule oder bei leichten Skoliosen und Kyphosen; es fehlt uns also die Deckung für die Schmerzen bei schweren anatomischen Plattfüßen. Die finden wir aber sofort in den schweren schmerzhaften Skoliosen und Kyphosen. Es ist eine altbekannte Tatsache, daß diese Deformitäten, wenn sie höhere Grade erreichen, zu gewissen Zeiten schmerzhaft werden, und diese Schmerzen haben ganz genau den Charakter der Schmerzen, welche an jenen Wirbelsäulen mit nur leichten Deformitäten und an jenen, welche ganz ohne Deformitäten sind, gefunden werden. So finden wir nicht nur eine weitere Parallelität zwischen Plattfußbeschwerden und unseren Wirbelsäulenschmerzen, sondern wir finden einen lückenlosen Anschluß unserer Fälle an die Schmerzzustände, welche wir bei schweren skoliotischen und kyphotischen Verbiegungen verschiedenster Aetiologie kennen.

Die Parallelität geht hier auch noch weiter. Dort, wo die Unklarheit bei den Plattfußbeschwerden anfängt, da und in derselben Art, zeigt sich eine Unklarheit für unsere Fälle: Die Unklarheit liegt in der so häufig zu beobachtenden Differenz zwischen dem Grade der Beschwerden und dem Grade der Deformität. Die Plattfußbeschwerden können die höchsten Grade erreichen, ohne daß das anatomische Bild des Plattfußes zur Ausbildung kommt. Anderseits wieder können hohe Grade der Deformität entstehen, ohne daß jemals nennenswerte Beschwerden empfunden werden. Dieselbe Be-

Digitized by Google

obachtung können wir an den Wirbelsäulenfällen machen: Hochgradige Beschwerden ohne Auftreten deutlicher Verbiegungen und Entwicklung hochgradiger Verbiegungen ohne Auftreten hochgradiger Schmerzen. Hier wie da derselbe Tatbestand, hier wie da aber auch derselbe Mangel einer Erklärung. Als Hypothese ist für beide vielleicht annehmbar, daß an spröden Knochen bei Ueberlastung leichter Schmerzen, daß an plastischeren Knochen leichter Deformitäten entstehen. Beweisen wird es sich freilich nicht lassen, daß in den Fällen spröderer, in jenen plastischerer Knochen tatsächlich vorhanden ist.

Ich will die Vergleichung nicht weiter fortsetzen. Die Nebeneinanderstellungen sind zahlreich genug und decken sich so vollkommen, daß Plattfußbeschwerden und unsere Wirbelsäulenschmerzen zwei Bilder geben, welche in zahlreichen, markanten und charakteristischen Strichen Uebereinstimmungen zeigen. Man kann sagen, daß von allen unseren bekannten Krankheitsbildern keines zu unseren Wirbelsäulenschmerzen als Pendant so gut paßt wie das Krankheitsbild der Plattfußbeschwerden.

Daraus glaube ich den Schluß ziehen zu dürfen, daß die von mir charakterisierten Schmerzzustände an der Wirbelsäule tatsächlich für die Wirbelsäule dasselbe sind, was für den Fuß die Plattfußbeschwerden. Ich stelle mir also vor, daß an der Wirbelsäule wie am Fuß Schädigungen hervorgerufen werden, wenn die statische Inanspruchnahme über die statische Leistungsfähigkeit ansteigt. Ich stelle mir vor, daß dadurch nicht nur Formveränderungen an den Wirbelsäulenknochen, sondern auch neben den Formveränderungen, und unter gewissen Verhältnissen von diesen ziemlich unabhängig, Reizzustände an der Wirbelsäule geschaffen werden können. Ich stelle mir vor, daß mit diesen Reizzuständen leichte, entzündungsartige Veränderungen einhergehen in der Form von Oedembildungen und ähnlichem, wie wir solches bei Plattfußbeschwerden am Fuß so häufig zu sehen bekommen. Ich stelle mir vor, daß am Fuß diese Oedeme nicht nur in den Weichteilen sich abspielen, sondern daß ganz analoge Zustände auch in den Knochen sich ausbilden und daß die Druckempfindlichkeiten der Fußknochen, welche wir bei diesen Fällen oftmals finden, darauf zurückzuführen sind. Ich stelle mir vor, daß Analoges bei unseren Fällen auch an der Wirbelsäule vor sich geht, daß die Wirbel, in welchen sich dies abspielt, deshalb druck- und klopfempfindlich werden. Ich glaube, daß durch die

Digitized by Google

supponierten Oedeme Irritationen der aus der Wirbelsäule heraustretenden Nerven erzeugt werden, und ich glaube, daß diese Irritationen die ausstrahlenden Beschwerden, welche bei unseren Fällen eine so große Rolle spielen, auslösen. Ich stelle mir vor, daß aus derselben Ursache Irritationen der Markhäute und des Markes stattfinden können, und daß dadurch die Nervosität, die Kopfschmerzen und die Erhöhung der Patellarreflexe, die wir so oft konstatieren können, verursacht werden.

Es sind das eine ganze Reihe unbewiesener und unbeweisbarer Annahmen; sie haben aber nach meinem Gefühl so viel innere Wahrscheinlichkeit, daß man in Ermangelung besserer Erklärungen wohl mit ihnen arbeiten kann. Wenn man dies tut, so erhält man die Ausfüllung einer Lücke in unserer Erkenntnis der Wirbelsäulenerkrankungen, einer Lücke, deren Bestehen mir bei der Bearbeitung der statischen Belastungsdeformitäten der Wirbelsäule recht zum Bewußtsein gekommen ist. Man erhält weiter eine zum mindesten akzeptable Erklärung für ein Krankheitsbild, für welches sonst keinerlei Erklärung gegeben ist, und man erhält endlich bestimmte Direktiven für die Wege, welche die Therapie einzuschlagen hat.

Die Therapie hat den Ausgleich des ursächlichen Belastungsmißverhältnisses an der Wirbelsäule anzustreben, ohne Mittel anzuwenden, welche die Reizzustände erhöhen könnten. So findet man theoretisch die Erklärung für die Wirkungen der zuerst rein experimentell von mir zur Anwendung gebrachten Mittel: die in jedem Fall günstige Wirkung von Ruhe und Entlastung der Wirbelsäule und die ebenso günstige Wirkung von der Hebung des Allgemeinzustandes sowie die nur bei vorsichtiger Anwendung und nach Abklingen der stärksten Reizzustände günstige Wirkung von Massage und Gymnastik und ähnlichen Mitteln.

Zum Schluß will ich hervorheben, daß natürlich in dieser kurzen Schilderung meines Krankheitsbildes nicht alles enthalten sein kann. Ich kann an dieser Stelle nur beschränkten Raum in Anspruch nehmen. Meine Erfahrungen sind sicher auch noch nicht so, daß ich annehmen könnte, ich kenne das Bild schon in allen Einzelheiten. Ganz besonders bin ich überzeugt, daß in der Diagnostik zugelernt werden kann, und noch mehr hoffe ich, daß für die Therapie leistungsfähigere Methoden gewonnen werden. Das verkenne ich nicht, daß in den therapeutischen Erfolgen keine volle Parallelität

Digitized by Google

zwischen Plattfußbeschwerden und diesen Wirbelsäulenschmerzen besteht.

Mit äußerst einfachen Mitteln erreichen wir bei den Plattfußschmerzen sicher glatte Erfolge. Die Mittel gegen unsere Wirbelsäulenschmerzen sind dagegen umständlich herzustellen, teuer, die Kur bedingt wichtige Eingriffe in die tägliche Lebensführung des Patienten und die Erfolge sind zwar im ganzen genommen recht gut, aber doch nicht in allen Fällen so markant, wie wir heute in der Orthopädie sie gewohnt sind. Gelingt es uns hierin noch leistungsfähiger zu werden, so werden wir eine neue, äußerst zahlreiche Gruppe dankbarer Patienten gewinnen.

Wenn ich zum Schluß noch einen Vorschlag für die Namengebung anfügen darf, so möchte ich aus denselben Gründen, aus welchen ich in meiner Abhandlung „Ueber Fuß und Schuh" vorgeschlagen habe, an die Stelle der mißverständlichen Bezeichnung Plattfußbeschwerden die Bezeichnung Insufficientia pedis zu setzen, für unser Krankheitsbild die Bezeichnung Insufficientia vertebrae vorschlagen.

Digitized by Google

XII.

(Aus der Prof. Dr. Vulpiusschen orthopädisch-chirurgischen Klinik in Heidelberg.)

Die Arthrodese des Schultergelenks[1]).

Von

Oscar Vulpius.

Mit 27 Abbildungen.

Befällt die spinale Lähmung die obere Extremität, ein im Vergleich zur analogen Affektion des Beines bekanntermaßen seltenes Vorkommnis, so stellt allem Anschein nach die isolierte Schulterlähmung eine Lieblingslokalisation des Leidens dar.

Die Folgen dieser Lähmung sind durchaus typische: Der Arm, vom Deltoides nicht mehr am Schultergürtel fixiert, sinkt herab, der Humeruskopf gelangt in zunehmende Subluxation nach unten, eine Delle unter dem Akromion an der Außenseite des Gelenks verrät schon dem Auge diese durch Ueberdehnung des Muskels und der Gelenkkapsel erzeugte Stellungsänderung (vgl. Fig. 21). Der Arm kann im Schultergelenk aktiv nicht mehr bewegt werden, er ist nur Schleuderbewegungen zugänglich. Unter der dauernden Ueberdehnung leidet die Oberarmmuskulatur, Biceps und Triceps verfallen einer mit der Zeit hochgradig werdenden Atrophie, so daß sie ebenso funktionsuntüchtig werden können wie die spinal gelähmten Muskeln. Mehr und mehr sinkt der Arm in die Rolle eines wertlosen Anhängsels hinab.

Er ist letzteres in der Tat völlig und dauernd, falls die Muskulatur des Vorderarmes und der Hand ganz oder fast ganz in die Lähmung mit einbezogen ist.

Ein Heilversuch hat also selbstverständlich nur dann Sinn und Wert, wenn Hand und Finger genügend aktive Beweglichkeit aufweisen, um brauchbar zu erscheinen.

---

[1]) Vortrag, gehalten auf dem VI. Kongreß der Deutschen Gesellschaft für orthopädische Chirurgie am 2. April 1907.

Digitized by Google

Trifft diese Voraussetzung zu, so gilt es, dem Schultergelenk aktive Beweglichkeit wiederzugeben oder, richtiger gesagt, dem Oberarm wieder zur aktiven Elevation nach vorn und nach der Seite zu verhelfen.

Diese Aufgabe zu lösen hat man auf verschiedene Weise versucht. Portative Apparate sind konstruiert worden, durch deren jahrelange Anwendung es wohl gelingen mag, die Subluxation zu beseitigen. Eine Wiederkehr aktiver Bewegungen im Schultergelenk ist aber mit einem solchen Apparat nicht oder so gut wie nicht zu erhoffen, so daß der kaum kosmetisch zu nennende Erfolg die Mühseligkeiten der langwierigen Behandlung nicht aufzuwiegen vermag.

Seit 2 Jahrzehnten hat man Versuche mit der Arthrodese des Schultergelenkes gemacht. Die der Operation zu Grunde liegende Absicht ist ja eine durchaus einleuchtende: Nachdem Humerus und Scapula verschmolzen sind, vermag die Schultergürtelmuskulatur, der Trapezius, der Serratus u. a. m. durch Abduktion bezw. Rotation des Schulterblattes den Arm zu heben.

Es ergibt sich demnach als zweite selbstverständliche Voraussetzung für die Arthrodese das Vorhandensein der eben genannten Muskeln.

Die Funktionsbesserung des Armes durch Versteifung des Schultergelenkes in zweckentsprechender Stellung wird uns gelegentlich durch Beobachtung von Patienten vor Augen geführt, welche durch irgendwelche pathologische Veränderungen eine Schulterankylose erworben haben, und zwar ausnahmsweise in Abduktionsstellung.

Es ist im Zusammenhang mit unserer Besprechung der operativen Ankylosierung der Schulter nicht ohne Interesse und Wert, einige Fälle solcher nicht artefizieller Schulterversteifung und die dabei ermöglichte Funktion des Armes, die wir in jüngster Zeit nacheinander sahen, kurz zu erwähnen.

I. J. O., 7 Jahre. Die Geburt war sehr schwer, die Arme sollen besondere Schwierigkeiten gemacht haben.

Es wurde alsbald bemerkt, daß der Arm schlaff herunterhing.

Mit 3/4 Jahren wurden die ersten aktiven Bewegungen konstatiert.

Befund: Das rechte Schultergelenk ist fast völlig versteift, erlaubt nur kleine Wackelbewegungen.

Digitized by Google

Das Caput humeri ist nach hinten luxiert und in dieser Stellung teils durch Weichteilschrumpfung, teils wohl auch durch Muskelzug fixiert, und zwar in einer Abduktion von 60°. Der Deltoides ist atrophisch, aber nicht ganz gelähmt.

Die rechte Scapula steht 2 cm höher und ist kleiner als die linke: Länge der Spina 9 : 9½, des inneren Scapularrandes 10 : 11.

Fig. 1.

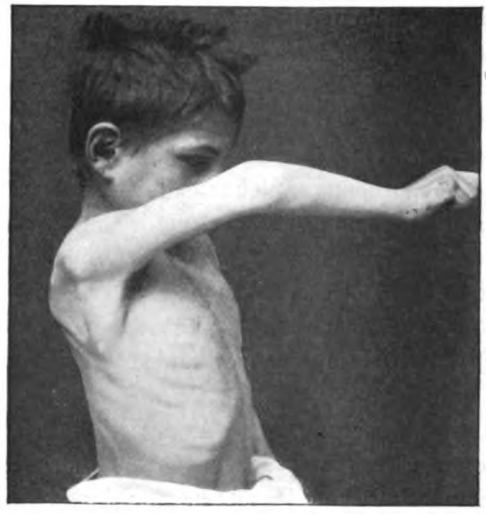

Der Arm ist um 3 cm verkürzt (48 : 51). Es besteht leichte rechtsdorsale Skoliose.

Passiv kann der Arm gehoben werden nach vorn 160°, nach der Seite 110°, nach hinten 30°; aktiv um 135°, 90°, 0° (Fig. 1).

II. K. F., 28 Jahre alter Photograph. Nach schwerer Geburt soll die Lähmung des linken Armes bemerkt worden sein, die sich langsam besserte.

Befund: Der linke Arm ist stark verkürzt und abgemagert. Die Längendifferenz beträgt 11 cm (84 : 73), wovon je 5 cm auf Ober- und Vorderarm, 1 cm auf die Hand entfällt.

Die Atrophie beträgt an der Schulter 7,5 cm, am Oberarm 6 cm, am Unterarm 4,5 cm, an der Hand 2,5 cm.

Gelähmt sind die Extensoren der Hand, die Supinatoren, der Daumenballen, die Interossei, schwach sind Triceps und Biceps und

Digitized by Google

höchst defekt der Deltoides. Gut sind die Fingerbeuger, der Cucullaris und Deltoides.

Der Oberarmkopf ist nach hinten oben luxiert, wölbt den atrophierten Deltoides stark vor. Das Schultergelenk ist so gut wie völlig versteift, nur kleine Wackelbewegungen sind möglich.

Die linke Scapula ist wesentlich kleiner als die rechte, steht

Fig. 2.

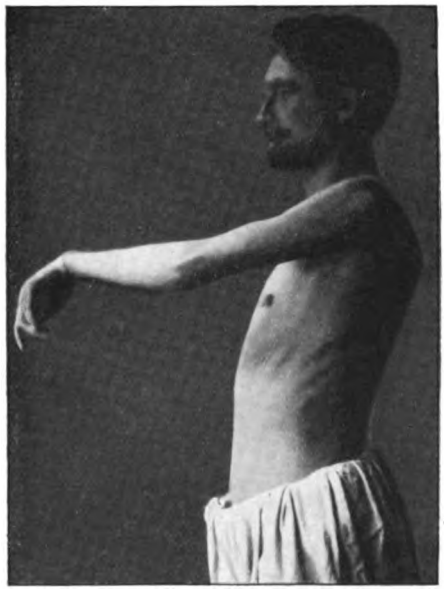

höher (Differenz des Längendurchmessers 3 cm). Leichte linskonvexe Totalskoliose.

Der Arm wird mit Hilfe der Schultergürtelmuskulatur nach vorn aktiv bis zur Horizontalen gehoben (Fig. 2).

III. R. T., 15 Jahre alter Knabe. Vor 7 Jahren setzte eine schwere Osteomyelitis des Humerus ein, von deren Verlauf uns hier nur die Mitbeteiligung des Schulter- und Ellbogengelenkes interessiert.

Befund: Beide Gelenke sind völlig ankylosiert. Am Ellbogen handelt es sich um eine ossäre Ankylose in stumpfem Winkel, im Schultergelenk um eine fibröse Ankylose, die nur ganz kleine Wackelbewegungen gestattet.

Digitized by Google

Der Humerus bildet mit dem äußeren Rande der Scapula etwa einen rechten Winkel.

Jedenfalls ist diese Abduktionsstellung dadurch zu stande gekommen, daß der Arm längere Zeit hochgelagert war der Osteomyelitis bezw. des Eiterabflusses wegen. Und während dieser Zeit hat sich die Ankylose in der funktionell günstigen Abduktion eingestellt.

Der Arm wird ausschließlich mit Hilfe des Schultergürtels aktiv gehoben und zwar nach vorn wie zur Seite bis zur Horizontalen

Fig. 3.

Fig. 4.

(Fig. 3). Die passive Beweglichkeit ist noch etwas größer, sie erreicht nach vorn 115°, nach der Seite 110°.

Allen 3 Fällen ist trotz der verschiedenartigen Aetiologie gemeinsam die Ankylose der Schulter in Abduktion, welcher die Patienten eine auffällige und erfreuliche Gebrauchsfähigkeit des steifen Armes zu verdanken haben.

Doch kehren wir zur Therapie der Schulterlähmung zurück!

Der jüngsten Zeit gehören die Versuche an, die Sehnentransplantation auch für das paralytische Schultergelenk zu verwerten. Und zwar hat man sowohl beim Cucullaris als beim Pectoralis Hilfe gesucht. Auch gefunden? Einzelne wenige Fälle

Digitized by Google

sind bisher mitgeteilt worden, in welchen ein deutlicher, ein oder das andere Mal auch ein erstaunlich guter Erfolg konstatiert werden konnte. Andere Operationen verliefen völlig resultatlos, wie mir aus eigener Anschauung anderweitig operierter Patienten bekannt ist.

So erfreulich es wäre, wenn es einer fortschreitenden Technik und gesteigerter Erfahrung gelänge, das der Sehnenüberpflanzung vorschwebende ideale Ziel auch für das paralytische Schultergelenk zu erreichen — es können Zweifel und Bedenken nicht unterdrückt werden. Zweifel, ob es möglich ist, mit ausreichender Wahrschein-

Fig. 5.

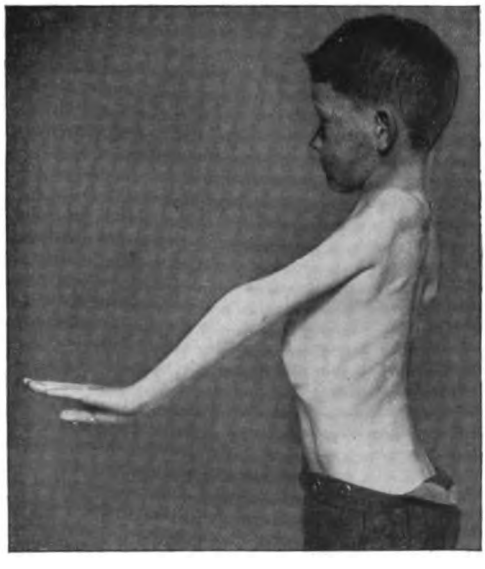

lichkeit und Regelmäßigkeit einen derartig leistungsfähigen Deltoidesersatz zu schaffen, daß der lange Hebel des Armes von ihm bewältigt wird. Bedenken, ob die eingreifende, große Wundflächen erzeugende Operation genügend gefahrlos ist.

Jedenfalls ist es, um die Leistungsfähigkeit der Sehnentransplantation richtig beurteilen zu können, zum mindesten erwünscht, sie zu vergleichen mit den Erfolgen, die wir der Arthrodese zusprechen können.

Legen wir uns die Frage vor, wie es mit den Resultaten und namentlich mit den Dauerresultaten der Schulterarthrodese steht, so lautet die Antwort, daß wir bis heute darüber wenig oder gar nichts wissen.

Digitized by Google

Die Operation ist zwar von verschiedenen Operateuren im Lauf der Jahre ausgeführt worden, es liegen auch Mitteilungen über einzelne Fälle vor. Aber mit besonderem Interesse scheint Keiner bisher sich der Operation angenommen, Keiner ausgedehntere persönliche Erfahrungen gesammelt und die Operierten jahrelang weiterbeobachtet zu haben.

Was von Bewertung der Schulterarthrodese in der Literatur zu finden ist, klingt wenig ermutigend. So äußert Karewski, „die Monoplegie der Armes sei seines Erachtens kein eben günstiges Terrain für die Arthrodese". Und Hoffa sagt, „die Arthrodese der Schulter bleibe jedenfalls nur das ultimum refugium und könne nur als solches von ihm empfohlen werden. Eine Ankylosis vera könne sie wohl nicht erzeugen".

Fig. 6.

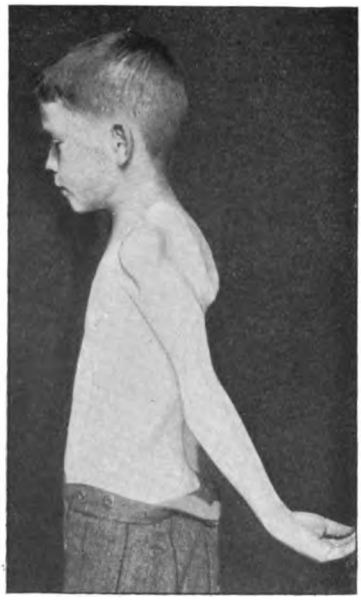

Zur Vervollständigung unseres Wissens, zur Begründung einer zutreffenden Bewertung der Operation kann der folgende Bericht über meine persönlichen Erfahrungen mit der Schulterarthrodese wohl in wesentlichen Punkten beitragen, da er sich auf ein Dutzend eigener Operationen erstreckt, je 6 auf der rechten und linken Seite, von denen 10 mehr als 2 Jahre, 6 mehr als 4 Jahre, 4 mehr als 6 Jahre zurückliegen.

Wir haben beinahe alle Patienten jetzt nachzuuntersuchen Gelegenheit gehabt, so daß das Untersuchungsergebnis gewiß über dauernde Vorteile und Nachteile der Methode Aufschluß erteilt.

Wir geben zunächst die Krankengeschichten.

I. Z. A., 2 Jahre alter Knabe. Die Lähmung des linken Armes wurde schon im 1. Lebensjahr bemerkt.

Status bei der Aufnahme: Der Arm hängt schlaff herab, steht leicht innenrotiert. Eine Längendifferenz der Arme besteht nicht. Die Abmagerung des Oberarmes ist sehr auffällig. Der subluxierte

Digitized by Google

Humeruskopf scheint direkt unter der Haut zu liegen. Der Deltoides ist weder durch Palpation noch durch mechanische oder elektrische Reizung nachweisbar. Auch die Muskeln des Oberarmes funktionieren nicht oder nur andeutungsweise. Hand normal beweglich.

Operation 5. Oktober 1898: Vorderer Längsschnitt legt den Kopf frei, der luxiert und ringsum angefrischt wird. Die Ca-

Fig. 7.

vitas glenoidalis und die Unterfläche des Akromion werden gründlich wund gemacht. Das reponierte Caput humeri wird am Akromion mit Silberdraht befestigt. Exstirpation eines Teiles der Schultergelenkskapsel. Hautnaht. Velpeauscher Verband. Glatter Verlauf. 17. Oktober 1898 Verbandwechsel: Der Kopf steht anscheinend ankylotisch in der Pfanne.

Patient wird mit dem zweiten Verband entlassen und wird von

Digitized by Google

den Eltern, die den Verband abnehmen, jeder weiteren Behandlung entzogen.

Nachuntersuchung nach 4 Jahren: Nach Aussage der Mutter hat die Gebrauchsfähigkeit des Armes langsam Fortschritte gemacht. Befund: Die Schultergelenksgegend ist durch den Defekt des Deltoides sehr atrophisch, und kontrastiert dadurch gegen den nicht wesentlich abgemagerten Oberarm. Das Caput humeri steht an richtiger Stelle dicht unter dem Akromion. Bei exakter Fixation

Fig. 8.

Fig. 9.

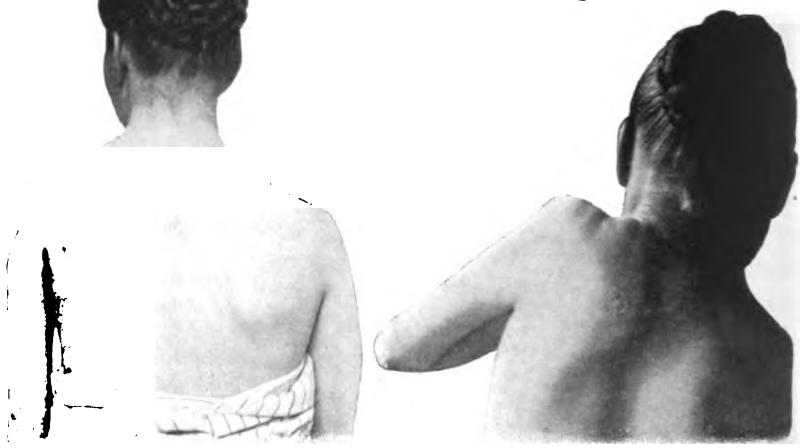

des Schultergürtels hat man den Eindruck, daß vielleicht eine Spur passiver Beweglichkeit in der Schulter vorhanden ist. Mindestens ist eine feste fibröse Ankylose vorhanden. Röntgenaufnahme wurde durch die Unruhe des Kindes vereitelt.

Bei passiven Bewegungen des Armes geht die Scapula sofort mit. Aktiv wird der Arm nach vorn fast bis zur Horizontalen, seitlich bis 50° gehoben. Der Arm ist im Wachstum nur unwesentlich zurückgeblieben, die Längendifferenz von 1 cm ist teilweise gewiß durch den Wegfall der Schulterwölbung bedingt.

Die Oberarmmuskulatur hat sich einigermaßen erholt, namentlich der Biceps.

Nachuntersuchung 8½ Jahre nach der Operation (9. März 1907): Patient hat nie Schmerzen empfunden, Fistelbildung im Bereich der Schulter hat sich nie eingestellt. Er benutzt den Arm

Digitized by Google

fortwährend, zieht sich selbständig aus und an. Der Kopf sitzt an richtiger Stelle, ist etwas höckerig geformt. Ganz minimale Wackel- und Rotationsbewegungen des Schultergelenkes sind möglich. Das Röntgenbild zeigt, daß die Kopfepiphyse mehr nach dem noch knorpeligen Akromion als nach der Pfanne hingewendet ist. Eine knöcherne Verbindung besteht jedenfalls nicht. Vom Silberdraht sieht man Fragmente im Kopf und Akromion stecken. Der Humerus bildet mit dem lateralen Rand der Scapula einen Winkel von 60°.

Fig. 10.

Passiv kann der Arm gehoben werden: nach vorn 30° über die Horizontale, nach der Seite bis zur Horizontalen, nach hinten um 50° von der Vertikalen.

Die aktive Elevation beträgt: nach vorn 60°, nach der Seite 40°, nach hinten 40°.

Biceps und Triceps funktionieren gut, wenn auch nicht kräftig.

Es besteht eine leichte linkstotale Skoliose, die sich beim Seitwärtsheben des Armes sehr verstärkt.

Die Schulterblätter stehen gleich hoch, die Spina scapulae mißt links 10½, rechts 12, der innere Rand der Scapula vom Angulus bis zum Beginn der Spina links wie rechts 11 cm.

Die Armlänge beträgt links 56, rechts 58½ cm. Die Fig. 4 bis 6 lassen die Konfiguration von Arm und Rücken, sowie die Exkursionen des Armes erkennen. Die Wiedergabe des Röntgenbildes, das keine Besonderheiten bietet, kann wohl unterbleiben.

II. K. N., 14jähriges Mädchen. Eintritt der Lähmung im Alter von 2 Jahren.

Status bei der Aufnahme: Der Arm hängt bewegungslos herab. Eine tiefe Einsenkung, in die mehrere Finger eingelegt werden können, trennt Akromion und das Caput humeri, welches sich scharf durch die Haut hindurch abzeichnet. Deltoides, Biceps und Triceps

Digitized by Google

scheinen völlig gelähmt zu sein, Cucullaris, Latissimus und Pectoralis sind vorhanden, aber inaktivitätsatrophisch. Bewegungen von Hand und Fingern sind möglich, wenn auch kraftlos. Der Arm ist um 4 cm verkürzt.

Operation 7. Januar 1899: Vorderer Längsschnitt in Ausdehnung von 5 cm durchtrennt den papierdünnen Deltoides und die Kapsel, die in ihrem vorderen Abschnitt nebst einem Teil des Limbus cartilagineus exstirpiert wird. Der Kopf wird luxiert und gründlich

Fig. 11.

angefrischt. Die kleine Pfanne, deren Knorpelüberzug normal erscheint, wird bis auf die Spongiosa angefrischt. Wundmachen des Korakoid und der Unterfläche des Akromion. Je eine Silberdrahtschlinge fixiert den Kopf an Akromion und Rabenschnabelfortsatz. Glatte Heilung. Nach 2 Monaten Verbandwechsel, worauf Patientin sich der Behandlung entzieht.

Erst nach 1½ Jahren stellt sie sich wieder vor, aus einer Fistel wird ein Stück Silberdraht extrahiert.

Befund 3½ Jahre nach der Operation: Das Mädchen kann den Arm regelmäßig und gut gebrauchen.

Der Humeruskopf, der unmittelbar unter der Haut zu liegen

Digitized by Google

scheint, ist absolut fest mit der Scapula verbunden. Das Röntgenbild zeigt eine knöcherne Ankylose. Ein Stück Draht liegt im Kopf, ohne daß eine Fistel besteht. Die Scapula ist kleiner als die rechte, der Arm noch um 4 cm verkürzt.

Der Cucullaris ist in seiner oberen Portion gut entwickelt, seine mittlere und untere Partie ist teilweise defekt. Der Biceps ist, wenn auch schwach, vorhanden und kontraktionsfähig. Der Arm wird seitwärts um 55° gehoben, nach vorn um 65° bei gebeugtem,

Fig. 12.

um 45° bei gestrecktem Ellbogen. Die Kraft der Hand ist zwar nicht normal, aber für gewöhnliche Arbeitsleistung durchaus hinreichend (40° am Dynamometer).

Nachuntersuchung 8¼ Jahre nach der Operation (12. März 1907): Das jetzt 22 Jahre alte Mädchen berichtet, daß ca. 1 Jahr nach der letzten Untersuchung eine Fistel entstanden ist, die nach Extraktion eines Silberdrahtes heilte. Seitdem hat sie keinerlei Beschwerden. Sie gebraucht den Arm nicht nur beim Aus- und Ankleiden, sondern zu allen Verrichtungen bei Haus- und Feldarbeit.

Der Kopf steht an normaler Stelle unverrückbar fest, auch

Digitized by Google

bei den feinsten Bewegungen des Armes geht das Schulterblatt sofort mit. Das Röntgenbild (Fig. 7) zeigt eine vollständige Synostose zwischen Pfanne und Kopf derart, daß eine Grenze zwischen beiden Knochen überhaupt nicht mehr zu erkennen ist, die Spongiosa vielmehr in einheitlicher Struktur durchläuft. Je eine deutliche

Fig. 13.

breite Knochenbrücke verbindet außerdem Kopf mit Korakoid und Akromion. Humerus und äußerer Scapularrand bilden einen Winkel von etwa 80°. Silberdraht ist nicht mehr vorhanden.

Der obere Rand der linken Scapula steht ca. 2 cm höher als rechterseits.

Der innere Rand mißt links 11, rechts 13 cm, die Spina links 14 1/2, rechts 16 1/4 cm.

Der Humerus ist rechts 32 1/2, links 29 1/2 cm lang, die gesamte

Digitized by Google

Armlänge beträgt links 63, rechts 66 cm. Die Verkürzung des Armes ist also nur durch die Wachstumsstörung des Oberarmes bedingt.

Die Wirbelsäule zeigt eine deutliche rechtsdorsale Skoliose mit Torsionswulst, ganz geringe lumbale und cervikodorsale Gegenkrümmung. Die beschriebenen Zustände werden durch Fig. 8 gut wiedergegeben. — Die passive Beweglichkeit des Armes beträgt nach vorn 140°, nach der Seite 100°, nach hinten 60°.

Fig. 14.

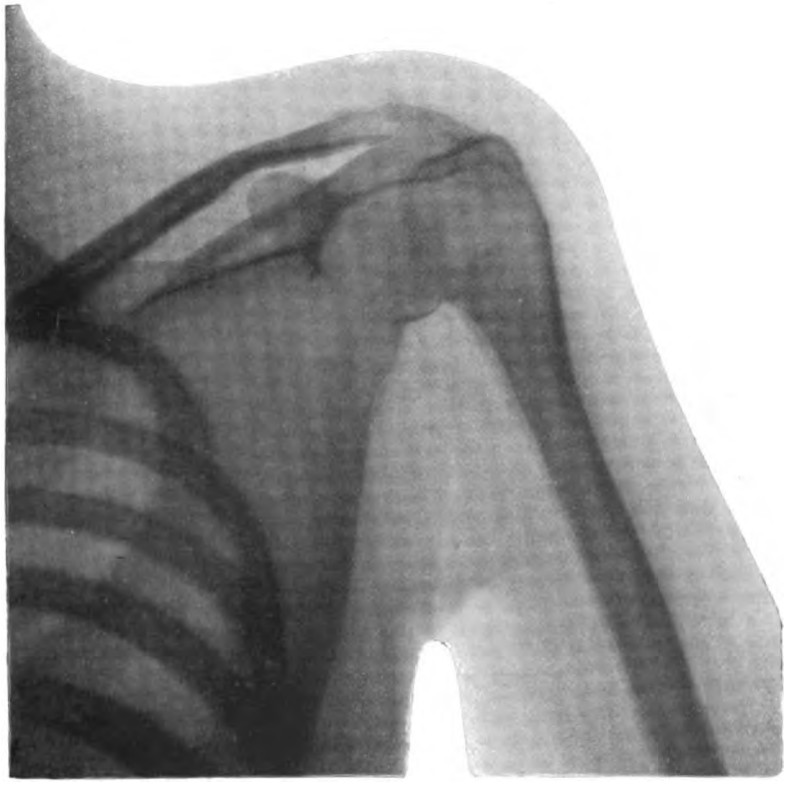

Aktiv kann der im Ellbogen gestreckte Arm gehoben werden nach vorn um 45°, nach der Seite um 45° (Fig. 9) (bei gebeugtem Ellbogen 70°), nach hinten 30°.

Der hypertrophische Cucullaris ist in Fig. 9 als prominenter Wulst gut zu sehen, besonders auffällig gemacht durch das Fehlen der Deltoideswölbung.

Digitized by Google

Der Biceps vermag den gebeugten Ellbogen festzuhalten, ist aber wenig kräftig, der Triceps fehlt. Die Faustkraft ist gut.

III. F. B., 14jähriges Mädchen. Eintritt der Lähmung des rechten Armes im 1. Lebensjahr.

Befund bei der Aufnahme: Hochgradiges Schlottergelenk der rechten Schulter, Deltoides fehlt vollständig, Biceps, Triceps,

Fig. 15.

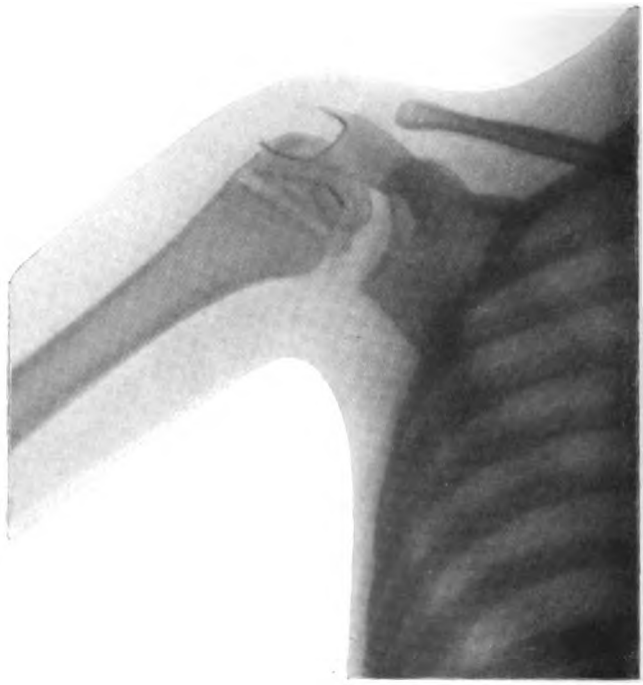

Supra- und Infraspinatus sind hochgradig atrophisch. Der um reichlich 4 cm verkürzte Arm hängt schlaff und bewegungsunfähig herab.

Operation 11. Mai 1900: Vorderer Längsschnitt eröffnet die Kapsel, der luxierte Kopf wird gründlich angefrischt, ebenso das Akromion. Die Kapsel wird teilweise exstirpiert. Der Kopf wird in leichter Abduktion mit Silberdraht am Akromion, mit einem Nagel in der Pfanne befestigt. Der Heilverlauf war glatt, die Fixationsperiode dauerte 4 Monate. Nagel und Silberdraht, letzterer nur teilweise, wurden wegen Fistelns entfernt.

Digitized by Google

Nachbehandlung mit Massage und Gymnastik behufs Kräftigung der Schultergürtelmuskeln und Erweiterung der Exkursionsfähigkeit des Schultergürtels. Außerdem Schnürhülse, um die Abduktionsstellung des Armes zu sichern.

Nachuntersuchung 2¼ Jahre nach der Operation: Das Mädchen berichtet, daß sie nie Beschwerden verspürt, wohl aber fortschreitende Besserung in der Gebrauchsfähigkeit des Armes emp-

Fig. 16.

Fig. 17.

funden habe. — Sie kann sich nicht nur selbständig aus- und ankleiden, während sie vor der Operation auf fremde Hilfe angewiesen war, sondern sie kann auch an Feld- und Hausarbeit teilnehmen.

Der Humeruskopf steht in normaler Höhe und in Kontakt mit dem Akromion, er scheint direkt unter der Haut zu liegen.

Die Abmagerung der Schultergegend ist umso auffälliger, als die Oberarmmuskulatur sich gekräftigt hat. Auch bei leisen Bewegungen des Armes geht die Scapula sofort mit.

Daß eine feste und zwar knöcherne Ankylose eingetreten ist, wird durch das Röntgenbild sichergestellt.

Der Arm wird aktiv nach vorn bis zur Horizontalen, nach der Seite bis zu 70°, nach hinten um 30° gehoben.

Der Biceps ist wieder in Tätigkeit getreten, die Hand kann zum Gesicht geführt werden. Die Faustkraft ist sehr gut.

Digitized by Google

Nachuntersuchung 7 Jahre nach der Operation (9. März 1907): Die jetzt 21jährige Patientin hat sich inzwischen verheiratet.

Sie hat nie Schmerzen oder sonstige auf die Operation zu beziehende Störungen empfunden. Sie kann mit dem rechten Arm außerordentlich viel leisten, z. B. schreiben, bügeln, abstauben, alle weiblichen Handarbeiten verrichten.

Sie kann sogar langsam nach dem Hinterkopf langen.

Fig. 18.

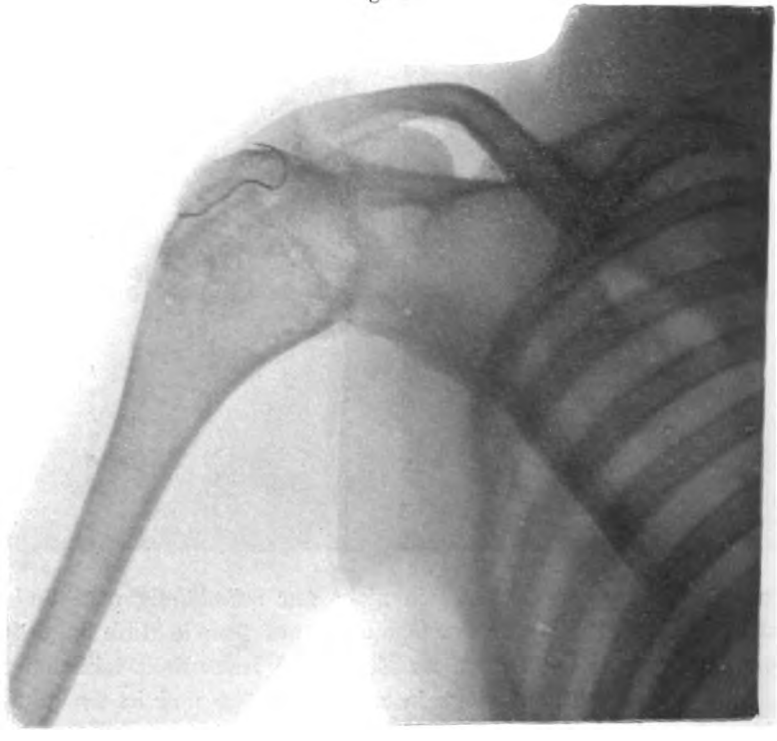

Sie hebt mit halbgebeugtem Ellbogen 10 Pfund in die Höhe!

Die Kraft der Armhebung ist kaum geringer als gesunderseits.

Die aktive Bewegungsfähigkeit des Armes ist ebenso groß wie die passive: Der Arm wird seitwärts reichlich bis zur Horizontalen gehoben, nach vorn bis zur Horizontalen, nach hinten um 30° (Fig. 10—12).

Das Röntgenbild (Fig. 13) zeigt, daß eine vollkommene knöcherne Ankylose zwischen Humerus und etwas vertiefter Pfanne eingetreten ist. Die Grenzen der letzteren lassen sich nur andeutungs-

Digitized by Google

weise erkennen, mit Ausnahme des unteren Randes, der das hochstehende Caput frei überragt.

Die Spongiosaarchitektur setzt sich von der Scapula zum Humerus lückenlos fort. Auch Akromion und Korakoid dürften mit dem Humerus synostotisch verbunden sein. Ein Stück Silberdraht ist im Kopf und Akromion reaktionslos eingeheilt. Der Winkel zwischen Humerus und äußerem Scapularrand beträgt ca. 60°.

Fig. 19.

Eine Skoliose ist nicht nachzuweisen, sie tritt auch bei Hebung des Armes kaum ein.

Die Scapulae sind wegen starker Fettpolsterung nur undeutlich durchzutasten, die Spina scapulae ist um 1 cm verkürzt (14 : 15 cm).

Die Armlänge beträgt links 75, rechts 71 1/2 cm.

IV. W. S., 14 Jahre altes Mädchen. Eintritt der rechtseitigen Lähmung im 1. Lebensjahr.

Befund bei der Aufnahme: Zu dem typischen Bild der paralytischen Schulterluxation gesellte sich eine Deformität des Oberarms durch mehrfache Frakturen, starke Mitbeteiligung von Vorderarm und Hand an der Lähmung.

Operation Juli 1907: Eröffnung und Anfrischung des Gelenkes in typischer Weise. Drahtnähte fixieren den Kopf am Korakoid und Akromion. Glatte Heilung, Entfernung der Suturen nach 3 Monaten wegen Fistelbildung.

Nachuntersuchung nach 2 1/4 Jahren: Der Kopf steht fest in der Pfanne, vielleicht etwas zu weit nach vorn. Er ist etwas klein und unregelmäßig geformt. Daß eine knöcherne Ankylose eingetreten ist, wird durch das Röntgenbild bestätigt. Der Arm kann aktiv nach vorn um 40°, nach der Seite um 35°, nach hinten um 20° gehoben werden.

Trotzdem ist die Hand wenig gebrauchsfähig geblieben, weil

Digitized by Google

die vorgenommene Sehnenüberpflanzung am Vorderarm den gehofften Erfolg nicht gezeitigt hat.

Nachuntersuchung 6¾ Jahre nach der Operation (15. März 1907): Das jetzt 20jährige Mädchen gibt an, daß sie keinerlei Beschwerden infolge der Schulteroperation verspüre, wohl aber die Empfindung habe, daß die letztere für sie einen großen Vorteil bedeuten würde, wenn die Hand aktive Beweglichkeit aufwiese. Sie könne den Arm jetzt doch nach Belieben bewegen, während er früher ein totes Anhängsel gewesen sei, sie könne immerhin den Arm zur Unterstützung des linken verwenden.

Fig. 20.

Der höckerige Kopf ist unbeweglich mit der Skapula vereinigt, prominiert nach vorn etwas stärker als normal. Das Röntgenbild (Fig. 14) bestätigt das Vorhandensein einer knöchernen Ankylose des etwas unregelmäßig geformten Caput humeri mit dem Acetabulum, dessen Begrenzung kaum mehr kenntlich ist, da die Spongiosazüge einheitlich Kopf und Pfannengrund durchsetzen. — Auch das Akromion ist offenbar mit dem Kopf synostotisch verbunden, vielleicht auch der Proc. coracoides durch eine Knochenbrücke vereinigt. Der Winkel zwischen Humerus und äußerem Scapularrand beträgt ca. 50°.

Die rechte Schulter steht erheblich höher als die linke, die Scapula ist in allen Richtungen im Wachstum zurückgeblieben: Spina scapulae rechts 11½, links 13½, innerer Scapularrand rechts 10½, links 12 cm.

Die Wirbelsäule weist eine hochsitzende rechtskonvexe Dorsalskoliose mit Torsionswulst, im übrigen leichteste Linksschwingung auf.

Die Länge des Oberarms beträgt rechts 27, links 30½ cm, die des ganzen Armes 61 : 69½ cm.

Der Arm kann im Schultergelenk passiv nach vorn 75°, nach der Seite 75°, nach hinten 40° gehoben werden.

Digitized by Google

Die aktive Exkursion beträgt nach vorn 40°, nach der Seite 35°, nach hinten 15—20°.

Weder im Ellbogen- noch an Hand- und Fingergelenken ist aktive Beweglichkeit vorhanden.

V. G. O., 5½ Jahre altes Mädchen. Eintritt der Lähmung im 2. Lebensjahr. Typisches paralytisches Schlottergelenk der linken Schulter. Cucullaris mäßig kräftig. Biceps und Triceps sehr schwach.

Fig. 21.

Operation Juni 1902: Drahtsuturen befestigen das Caput humeri an die Pfanne und an das Akromion. Glatter Verlauf. Nach 12 Wochen wird der Gipsverband durch eine Lederhülse ersetzt, welche den Arm in Abduktion festhält.

Es war bereits eine fibröse Ankylose zu konstatieren, welche noch kleine Rüttelbewegungen zuließ. Der funktionelle Erfolg war sofort ein überraschend guter. — Als nach weiteren 6 Wochen die Behandlung abgebrochen wurde, konnte die Hand nach dem Mund, nach dem Ohr etc. geführt werden.

Die jetzt erfolgte Nachuntersuchung (24. März 1907), 4¾ Jahre nach der Operation, ergibt folgendes:

Der Vorteil der Operation ist ein recht erheblicher, der Arm kann zum Aus- und Ankleiden, beim Spielen, Schreiben, Stricken etc. benutzt werden.

Es besteht eine solide, absolut feste Ankylose zwischen Humerus und Scapula. Der Silberdraht hat sich ausgestoßen. Der Arm ist nicht verkürzt.

Die linke Schulter steht etwas höher als die rechte, die Scapula mißt am Innenrand rechts 12 cm, links 11½ cm, an der Spina rechts und links 10 cm.

Es besteht leichte linkskonvexe Skoliose ohne Rippenbuckel.

Biceps und Triceps sind erhalten. Der Arm kann passiv nach

Digitized by Google

vorn um 135°, nach der Seite um 115°, nach hinten um 45° gehoben werden, aktiv um 90°, 40°, 0°.

VI. E. H., 2 Jahre alter Knabe. Die Lähmung wurde bald nach der Geburt konstatiert. Kontinuierliche Behandlung bis heute erfolglos.

Befund: Der linke Arm hängt schlaff herab, das Caput humeri subluxiert. Deltoides völlig verschwunden, Schulterblattmuskulatur

Fig. 22.

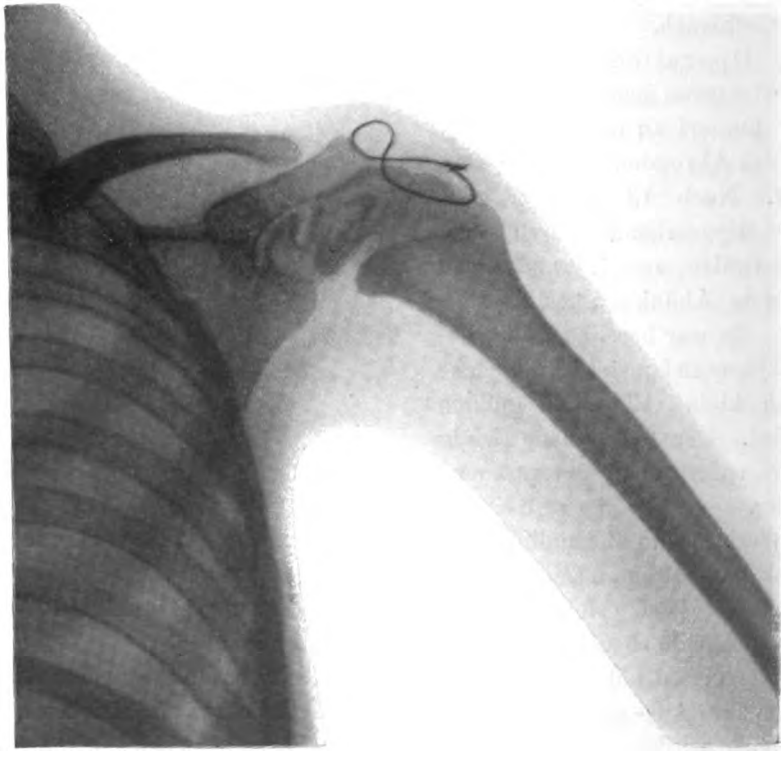

vorhanden. Biceps und Triceps kaum angedeutet, Vorderarmhandmuskulatur funktioniert normal.

Operation (13. November 1902) in typischer Weise. Eine Drahtnaht fixiert das Caput in Abduktion, leichter Elevation und Innenrotation am Akromion, eine starke Katgutnaht am Korakoid. Glatter Verlauf.

Die Fixationsperiode umfaßt 3 Monate, dann abnehmbare Abduktionshülse und Nachbehandlung mit Massage etc.

Digitized by Google

Befund 4 Monate nach der Operation: Es scheint eine solide fibröse Ankylose zu bestehen. Der Arm kann seitwärts bis zur Horizontalen gehoben werden. Beugung und Streckung im Ellbogengelenk sind aktiv möglich.

Nachuntersuchung $4^1/_4$ Jahre nach der Operation (11. März 1907): Die Angehörigen des jetzt $6^1/_4$ Jahre alten Knaben sind mit dem Ergebnis der Operation sehr zufrieden. Die Gebrauchsfähigkeit des Armes hat immerfort zugenommen, er benutzt ihn ohne merkbare Beeinträchtigung bei allen Hantierungen.

Es besteht keine knöcherne Ankylose, ein eben feststellbares Maß von passiver Beweglichkeit im Schultergelenk ist vorhanden.

Das Röntgenbild (Fig. 15) zeigt, daß der Humerus mit dem äußeren Scapularrand einen Winkel von 110^0 einschließt.

Zwischen Kopf und tiefgehöhlter Pfanne befindet sich eine helle Lücke, die allerdings zum Teil mindestens von Knorpel ausgefüllt sein dürfte.

Mit dem Akromion steht der Kopf in innigem Kontakt. Die Drahtschlinge ist in mindestens 3 Stücke zerbrochen.

Die linke Scapula steht etwas höher und ist in allen Maßen kleiner als die rechte: Spina scapulae links 9, rechts $10^1/_2$ cm, innerer Scapularrand links $8^3/_4$, rechts $9^1/_4$ cm. Die Wirbelsäule zeigt leichte Neigung zu linkstotaler Skoliose. Der Arm mißt links 48, rechts $49^1/_2$ cm, die Längendifferenz von $1^1/_2$ cm beschränkt sich auf den Humerus (22 : $23^1/_2$ cm).

Biceps und Triceps funktionieren recht kräftig.

Der Arm wird passiv nach vorn 135^0, nach der Seite 100^0, nach hinten 70^0 gehoben, aktiv 100^0, 90^0, 30^0 (Fig. 16—17).

Die Kraft der Armhebung ist fast ebenso groß wie gesunderseits.

VII. H. E., 11jähriges Mädchen. Eintritt der Lähmung im Alter von $8^1/_2$ Jahren.

Befund: Typisches Schlottergelenk der linken Schulter mit Subluxation. Deltoides völlig degeneriert, Cucullaris erhalten. Oberarmmuskulatur funktioniert nicht. An der Vorderarmmuskulatur nur kleine Lähmungsdefekte. Der Arm hängt bewegungslos herab. Starke rechtskonvexe Dorsalskoliose seit dem 5. Lebensjahr.

Operation 16. April 1904: Typische Arthrodese, der angefrischte Kopf wird mit je einer Drahtnaht am Akromion und Kora-

Digitized by Google

koid befestigt. Glatte Heilung. Dauer der Fixationsperiode 3 Monate, dann Ersatz des Gipsverbandes durch Lederhülse. Nach ½ Jahr und 1 Jahr wurde wegen Fistelns jeweils ein Stück Draht extrahiert.

Nachuntersuchung nach 3 Jahren (4. März 1907): Die jetzt 14jährige Patientin ist mit dem Ergebnis der Schulterarthrodese (und einer Sehnenüberpflanzung am Vorderarm) sehr zufrieden. Der Arm, der vorher völlig außer Gebrauch stand, wird jetzt von ihr bei allen Arbeiten verwendet, so bei der Toilette, beim Essen und Schreiben, bei Handarbeiten, zum Türenöffnen!

Eine Störung durch die Versteifung des Schultergelenkes empfindet sie nicht.

Das Schultergelenk ist vollkommen ankylosiert, und zwar, wie das Röntgenbild (Fig. 18) zeigt, durch eine ausgezeichnete Synostose.

Nur undeutlich sind die Kopfumrisse noch zu erkennen, einheitliche Spongiosastruktur erstreckt sich von der Scapula durch die beinahe völlig aufgelöste Corticalis des Humerus hindurch und strahlt im Humeruskopf aus — ein prachtvolles Bild architektonischer Anpassung im Skelett.

Der Humeroscapularwinkel mißt 90°. Ein Stück Draht ist reizlos im Caput stecken geblieben.

Auch Akromion und Korakoid scheinen mit dem Kopf verschmolzen zu sein.

Die Schultern stehen ziemlich gleich hoch, der ganze Rumpf hängt stark nach rechts hinüber, es besteht eine sehr hochgradige rechtskonvexe Dorsalskoliose mit spitzwinkligem Rippenbuckel. Die kompensatorische Lendenskoliose ist weniger ausgeprägt. Die linke Scapula ist kleiner als die rechte, die linke Spina scapulae mißt 11 cm, die rechte 13 cm. Die Schlüsselbeine sind beiderseits gleich lang.

Der linke Arm ist um 4 cm verkürzt (46 : 50), je 2 cm entfallen auf Ober- und Vorderarm.

Der Ellbogen kann aktiv gebeugt und gestreckt werden.

Die aktive Erhebung des Armes gelingt nach vorn und nach der Seite bis 90°, nach hinten bis 30° (Fig. 19, 20).

Das Mädchen kann an die Augen langen, könnte auch die Haare fassen, wenn die aktive Supination des Vorderarmes möglich wäre.

Digitized by Google

VIII. W. L., 14jähriges Mädchen. Eintritt der Lähmung mit $^1/_2$ Jahre.

Befund: Typisches Schlottergelenk der linken Schulter mit hochgradiger Subluxation, tiefer Einsenkung zwischen Akromion und Korakoid einerseits und Caput humeri anderseits (Fig. 21). Der Deltoides, Teres major, Triceps fehlen völlig, Supra- und Infraspinatus sind sehr schwach vorhanden, der Biceps ist etwas besser, der Trapezius ist gut. Die linke Schulter steht höher als die rechte, die Scapula ist im Wachstum zurückgeblieben.

Operation 15. April 1904: Typische Arthrodese, Drahtnaht des Kopfes an das Akromion. Gipsverband in Abduktion von 45°. Nach 3 Monaten Lederhülse, keine Nachbehandlung.

Nachuntersuchung nach 3 Jahren (8. März 1907): Patientin ist mit dem Erfolg zufrieden, kann den Arm gebrauchen, kann sich aus- und ankleiden, will Näherin werden. Vorübergehend hat die Narbe vor einem Jahr genäßt. Der Draht hat sich nicht ausgestoßen.

Der Kopf steht fest an richtiger Stelle, dicht unter dem Akromion, ist etwas unregelmäßig geformt.

Die Ankylose ist nicht knöchern, sondern fest fibrös. Wird der Schultergürtel festgehalten, so ist Wackeln des Armes nach vorn und hinten um wenige Grade möglich. Abduktions- und Rotationswackeln dagegen ist ausgeschlossen.

Die linke Scapula ist erheblich kleiner als die rechte: Länge der Spina links 10, rechts 13 cm, Länge des inneren Scapularrandes links 11, rechts 13 cm.

Die Wirbelsäule ist etwas nach links geneigt, eine skoliotische Verbiegung besteht kaum, nur ist ein rechtseitiger lumbaler Torsionswulst vorhanden.

Der linke Arm ist um 5 cm verkürzt (66 : 71 cm).

Der Arm kann passiv nach vorn und nach der Seite zur Horizontalen erhoben werden.

Aktiv gelingt die Elevation nach vorn bis 40°, nach der Seite und nach hinten nur bis 20°.

Der Biceps funktioniert, der Triceps nicht.

IX. K. A., $4^3/_4$jähriger Junge. Eintritt der Lähmung mit 1 Jahr.

Befund: Starkes Schlottergelenk der rechten Schulter. Deltoides fehlt vollständig, Cucullaris ziemlich gut, Triceps fehlt völlig, Biceps ist schwach, Vorderarmhandmuskeln fast völlig intakt.

Digitized by Google

Operation 15. Juli 1904: Typische Arthrodese, Drahtnaht zwischen Kopf und Akromion. Glatter Verlauf. Nach 4 Monaten Lederhülse statt Gipsverband. Keine weitere Nachbehandlung.

Der Kopf steht gut, aber noch nicht absolut fest.

Nachuntersuchung $2^3/_4$ Jahre nach der Operation: Er hat nie Beschwerden im Arm verspürt, die Narbe ist nie aufgebrochen. Er benutzt den Arm wie ein Gesunder, schreibt und spielt rechts, ist nicht Linkshänder geworden.

Fig. 23.

Die Arthrodese ist gelungen, der Kopf steht unbeweglich. Das Röntgenbild (Fig. 22) zeigt, daß der Humeruskopf unregelmäßig gestaltet und durch eine knöcherne Brücke mit der Pfanne verbunden ist. Er ist in innigem Kontakt mit dem Akromion. Der Humeroscapularwinkel beträgt 110°. Die Drahtschlinge liegt intakt im Caput und Akromion.

Die rechte Scapula ist kleiner als die linke: Die Spinalänge beträgt 10 : 11, diejenige des inneren Scapularrandes 8 : $9^1/_4$.

Es besteht eine leichte linksdorsale Skoliose. Die Armlänge beträgt rechts $46^1/_2$, links $49^1/_2$ cm.

Passiv wird der Arm nach vorn um 120°, nach der Seite um 100°, nach hinten um 50° gehoben (Fig. 23). Die entsprechenden aktiven Bewegungen reichen bis 90°, 70°, 45°. Er kann sowohl an die vordere Haargrenze wie in den Nacken langen. Die Kraft der Bewegungen ist eine sehr gute. Der Biceps ist gut, der Triceps schlecht.

X. P. E., $9^1/_2$jähriger Junge. Eintritt der Lähmung mit 4 Jahren.

Befund: Rechtseitiges Schlottergelenk der Schulter mit starker Subluxation. Deltoides und Biceps völlig gelähmt, ziemlich gut

Digitized by Google

Pectoralis und Biceps, gut der Trapezius, sowie Muskulatur des Vorderarmes und der Hand. Verkürzung des Armes 1 cm.

Operation 24. November 1904: Typische Arthrodese, Drahtnaht zwischen Caput und Akromion. Ueberpflanzung eines Tricepslappens auf den Biceps. Glatter Verlauf. Fixationsdauer 3½ Monate.

Beobachtungsdauer 2½ Jahre: Nach ½ Jahr bildete sich eine Fistel, die wiederholt aufbrach, ohne daß Draht zum Vorschein kam.

Der Arm wird aktiv bis zur Horizontalen nach vorn gehoben, wird gut benutzt, z. B. zum Reifspielen, Schreiben.

Es besteht aber nur eine ungenügende fibröse Ankylose.

Der Biceps funktioniert gut.

XI. H. R., 6½ Jahre alter Junge. Eintritt der Lähmung mit 8 Monaten.

Befund: Völliges Schlottergelenk der rechten Schulter, der Humeruskopf kann nach vorn subluxiert werden. Verkürzung des Armes besteht nicht. Deltoides fehlt völlig, die Schulterblattmuskulatur ist gut, Biceps schwach, Vorderarm- und Handmuskeln gut. Es besteht rechtsdorsale Skoliose mit leichter lumbaler Gegenkrümmung.

Operation 26. Juni 1905: Typische Arthrodese, Drahtnaht vom Kopf zum Akromion. Glatter Verlauf. Nach 3 Monaten Lederhülse. Nachbehandlung noch 2 Monate.

Nachuntersuchung 8. März 1907: Das Schultergelenk ist nicht versteift, bei fixiertem Schultergürtel kann der Arm nach vorn um 50°, nach der Seite um 45° passiv gehoben werden.

Man verspürt dabei Krepitation in der Schulter.

Aktiv wird der Arm (bei gebeugtem Ellbogengelenk) nach vorn bis 70° gehoben, aber dabei an den Thorax gepreßt.

Die Abduktion gelingt nur bis 30°.

Die rechte Scapula ist kleiner als die linke: Spinalänge 10 : 11, innerer Scapularrand 8 : 10 cm.

Die Armlänge beträgt rechts 49½, links 53 cm.

Die Brustwirbelsäule zeigt eine Rechtsskoliose ohne Torsion und lumbale Gegenkrümmung.

Die Wirbelsäule hängt im ganzen nach der rechten Seite hinüber.

Der Junge hat linkshändig schreiben lernen müssen infolge irriger Auffassung des Lehrers.

Digitized by Google

Wegen des völlig ungenügenden Erfolges wird eine nochmalige Arthrodesierung vorgeschlagen.

XII. W. P., 18 Jahre, Eintritt der Lähmung im 6. Lebensjahr.

Befund: Der rechte Arm hängt als wertloses Anhängsel herab, wird gar nicht benützt. Das Schultergelenk schlottert, der Kopf kann nach hinten und vorne subluxiert werden.

Deltoides völlig verschwunden, Cucullaris in seinen oberen Anteilen gut. Biceps kaum vorhanden, Tricepsfunktion fehlt völlig.

Fig. 24.

Der Arm ist um 9,5 cm verkürzt, der Oberarm ist an dieser Verkürzung mit 2, der Vorderarm mit 4 cm, die Hand mit 3½ cm beteiligt. Es besteht eine schwere linkslumbale paralytische Skoliose.

Operation 29. Januar 1906: Typische Schulterarthrodese, und je eine Drahtnaht vom Kopf zur Pfanne und zum Akromion. Glatte Heilung, keine Drahtfistel. Fixation im Gipsverband 2 Monate, dann Lederhülse.

Beobachtungsdauer 1¼ Jahre: Es ist eine absolut feste Ankylose entstanden, bedingt, wie das Röntgenbild ausweist, durch eine Knochenbrücke zwischen Pfanne und Kopf, welche den Humerus

Digitized by Google

in einem Abduktionswinkel von 110° zum lateralen Pfannenrand fixiert.

Er kann den Arm nach vorne bis zur Horizontalen, nach der Seite bis zu 70° heben (Fig. 24, 25).

Biceps und Triceps sind leidlich kräftig geworden.

Der bis dahin völlig wertlose Arm ist immerhin ein brauchbares Glied geworden.

Der Patient, ein Russe, empfand dies erzielte Resultat schon

Fig. 25.



in dem Moment dankbar, als er mit der rechten Hand die geliebte Zigarette zum ersten Male zum Mund führen konnte.

Ueberblicken wir nun unsere Statistik und leiten uns aus derselben ab, was sie hinsichtlich der Arthrodesenoperation, ihrer Technik und ihrer Resultate, der pathologisch-anatomischen sowohl wie der funktionellen, uns zu lehren im stande ist.

Meine persönliche Operationsstatistik umfaßt 12 Fälle, je 6 Arthrodesen des rechten und des linken Schultergelenkes. Die Lähmung

Digitized by Google

war eingetreten: Im 1. Lebensjahre 7mal, mit 2 Jahren 2mal, mit 4, 6, 8 Jahren je 1mal.

Das Alter der Patienten zur Zeit der Operation betrug 2 Jahre 2mal, 4, 5, 6, 9, 11, 18 Jahre je 1mal, 14 Jahre 4mal.

Die Beobachtungsdauer nach der Operation betrug 1—2 Jahre 2mal, 2—3 Jahre 4mal, 4—5 Jahre 2mal, 6—7 Jahre und 8—9 Jahre je 2mal.

Die folgende Tabelle gibt hierüber übersichtlichen Aufschluß.

Nr.	Eintritt der Lähmung	Alter bei der Operation	Tag der Operation	Jetziges Alter	Dauer der Beobachtung
I	1. Lebensjahr	2 Jahre	5. 8. 98	10 Jahre	8½ Jahre
II	2 Jahre	14 „	7. 1. 99	22 „	8¼ „
III	1. Lebensjahr	14 „	11. 5. 1900	21 „	7 „
IV	1. Lebensjahr	14 „	Juli 1900	20 „	6¾ „
V	2. Lebensjahr	5½ „	2. 7. 02	10¼ „	4¾ „
VI	Erste Mon.	2 „	13. 11. 02	6¼ „	4¼ „
VII	8½ Jahre	11 „	16. 4. 04	14 „	3 „
VIII	½ Jahr	14 „	15. 4. 04	17 „	3 „
IX	1 Jahr	4¾ „	15. 7. 04	8 „	2¾ „
X	4 Jahre	9½ „	24. 9. 04	12 „	2½ „
XI	8 Monate	6½ „	26. 6. 05	8 „	1¾ „
XII	6. Lebensjahr	18 „	29. 1. 06	19½ „	1¼ „

Die Technik der Operation hat sich uns durchaus typisch gestaltet.

Ein vorderer äußerer Längsschnitt zieht vom Akromion in einer Ausdehnung von etwa 5 cm herab und durchtrennt die Haut, die dünne Schicht des degenerierten Deltoides und die Gelenkkapsel. Der Kopf wird unter Beiseiteschiebung der langen Bicepssehne luxiert, so daß er ringsum zugänglich und ein Einblick in die Gelenkpfanne möglich wird. Gründliche Anfrischung des Kopfes, der Pfanne, der Unterfläche des Akromion, Freilegung des Proc. coracoides. Anlegung der Silberdrahtnähte und Verschluß derselben nach Reposition des Kopfes.

Hautnaht. Gipsverband, der Thorax, Schulter, Ober- und Vorderarm umschließt (Fig. 26). Nach etwa 3 Monaten Ersatz des festen Verbandes durch eine Lederhülse mit Schnürung (Fig. 27) und Nachbehandlung mit Massage und Gymnastik behufs kompensatorischer Kräftigung der Schultergürtelmuskulatur.

Hinsichtlich der Anlegung der Drahtnaht sind zwei Punkte

Digitized by Google

von großer Wichtigkeit. Es genügt nicht, den Kopf nur mit einer einzigen Naht am Schultergürtel zu fixieren, sondern es sind deren zwei nötig, um ein gutes Resultat zu erzielen.

Bei 6 unserer Fälle (I, VI, VIII, IX, X, XI) haben wir nur einen einzigen Silberdraht angelegt durch Kopf und Akromion, und

Fig. 26.

als Resultat erzielt: 5 fibröse Ankylosen, darunter 2 ungenügende, und nur 1 knöcherne Ankylose.

Die 6 anderen Arthrodesen wurden doppelt genäht und zwar:

Akromion und Korakoid 3mal,
Akromion und Pfanne . . . . . 3 „

In allen 6 Fällen erhielten wir eine Synostose. Wir glauben nicht, daß es sich hierbei um Zufälligkeiten handelt, sondern um eine technische Modifikation von fundamentaler Bedeutung, wir empfehlen also dringend die doppelte Naht.

Und nicht minder wichtig ist die Stellung, die wir dem Arm bei der Anlegung der Drahtnaht und dann im Gipsverband geben.

Die Ankylose muß angestrebt werden in starker Abduktion, in Elevation nach vorne und leichter Innenrotation.

Namentlich hinsichtlich der Abduktion kann man des Guten

Digitized by Google

kaum zu viel tun, wir haben durch nicht genügende Beachtung dieses Punktes sicherlich manches Resultat uns selber wenn nicht verdorben, so doch beeinträchtigt.

Der Winkel, den im Röntgenbild Humerus und äußerer Rand der Scapula einschließen, beträgt in unseren Fällen 50°, 80°, 90° je 1mal, 60° 2mal, 110° 3mal. Der Einfluß, den dieser Winkel

Fig. 27.

auf die Funktion des Armes hat, wird sich aus einer folgenden Tabelle ergeben.

Der Vorteil, der durch die Abduktionsstellung des Armes gegeben ist, liegt ja ohne weiteres auf der Hand. Die Exkursion der Scapula muß sich am fest mit ihr verbundenen Humerus umsomehr fühlbar machen, je mehr von vornherein der Humerus schon der Stellung genähert ist, von welcher aus normalerweise die Schultergürtelmuskulatur die weitere Hebung des Armes übernimmt. Etwas vordere Elevations- und Innenrotationsstellung des versteiften Schultergelenkes erleichtern die Führung der Hand zum Gesicht, auf den Kopf etc.

Wir wenden uns zu den anatomischen Resultaten. Was vor allen Dingen die beabsichtigte Ankylosierung des Gelenkes be-

Digitized by Google

trifft, so ist uns dieselbe 10mal gelungen, und zwar haben wir 7 knöcherne und 3 für die Funktion gleichwertige feste fibröse Ankylosen erzielt.

Nur 2 Mißerfolge sind zu verzeichnen, die wohl in der fehlerhaften Technik (nur eine Naht) ihre Erklärung finden.

Das Alter des Patienten war auf das Zustandekommen der soliden Ankylose ohne wesentlichen Einfluß. Wir haben Synostose erzielt bei Patienten von 4, 5½, 11, 14 (3mal), 18 Jahren, völlig feste fibröse Ankylose mit 2 (2mal), 14 Jahren, während die Mißerfolge Patienten von 6½ und 9½ Jahren betrafen.

Es steht also fest, daß es gelingt, eine vollkommene knöcherne Verschmelzung zwischen Scapula und Humerus herbeizuführen, deren Einzelheiten aus dem Röntgenbild abzulesen sind. Man kann demselben entnehmen, wie wunderbar die Anpassungsfähigkeit sich geltend macht, indem allmählich eine einheitliche Spongiosastruktur sich herstellt unter Auflösung der Corticalis der aneinander stoßenden beiden Knochenflächen.

Die Ankylose ist fast durchweg in tadelloser Stellung des Kopfes zur Pfanne erfolgt. Nur einmal ist letzterer etwas weit vorne in der Pfanne angeheilt, die er nach vorne mehr als normal überragt. Ein anderes Mal fand sich, daß der Kopf mehr nach oben zum Akromion als zur Pfanne gewendet steht. Stets aber ist der Kontakt mit dem Akromion ein inniger, es ist also ausnahmslos gelungen, die paralytische Subluxation des Kopfes dauernd zu beseitigen.

Die Kopfform erwies sich bisweilen bei länger beobachteten Fällen als etwas unregelmäßig und höckerig.

Eine weitere Frage erhebt sich: Wird das Wachstum der Scapula und des Armes beeinflußt durch die Arthrodese?

Leider erlaubt unser Material nicht, hierauf eine endgültige Antwort zu geben, weil unsere Krankengeschichten gerade in diesem Punkt nicht genügend vollständig sind. Es kommt aber hinzu, daß eine etwa konstatierte Wachstumshemmung keineswegs durch einen nachteiligen Einfluß der Operation verursacht zu sein braucht, daß vielmehr mit größerer Wahrscheinlichkeit die mit dem Grundleiden verbundenen trophischen Schädigungen die Wachstumsstörungen erzeugt haben.

Inaktivitätsatrophie, Wachstumshemmung spinalen Ursprungs, Wachstumsstörung infolge der Operation lassen sich aber unmöglich voneinander unterscheiden und trennen.

Digitized by Google

Beweisend für einen günstigen Einfluß der Operation wäre nur die Beobachtung, daß bei wachsenden Individuen Jahr und Tag nach der Operation eine Abnahme der vorher konstatierten Wachstumshemmung eingetreten ist und zwar nicht sowohl eine absolute als eine relative Abnahme im Vergleich zur gesunden Seite, — mit anderen Worten, daß während des Wachstums ein teilweiser Ausgleich der Größendifferenz zwischen gesunder und gelähmter Seite zu stande gekommen ist.

Ueber die Größenverhältnisse der Scapula bei der letzten Untersuchung gibt die folgende Tabelle Aufschluß:

Nr.	Alter bei der Operation	Beobachtungsdauer	Armverkürzung		Spinalänge	Innenrand der Scapula
			vorher	nachher		
I	2	8½	0	2½	10½ : 12	11 : 11
II	14	8¼	4	3	14½ : 16¼	11 : 13
III	14	7	4	3½	14 : 15	—
IV	14	6¾	10	8½	11½ : 13½	10½ : 12
V	5½	4¾	0	0	10 : 10	11½ : 12
VI	2	4¼	?	1½	9 : 10½	8¾ : 9¼
VII	11	3	?	4	11 : 13	—
VIII	14	3	2	5	10 : 11	11 : 9¼
IX	4	2¾	?	3	10 : 11	8 : 9¼
X	9½	2½	1	?	—	—
XI	6½	1¾	0	3½	10 : 11	8 : 10
XII	18	1¼	9½	9½	—	—

Die Scapula erwies sich also durchweg als verkleinert mit nur einer Ausnahme. An der Spina scapulae sowohl wie am Innenrand der Scapula schwankte die Längendifferenz meist zwischen 1—2 cm.

Bezüglich der Armverkürzung ist der Tabelle wohl etwas mehr, aber auch nicht allzuviel zu entnehmen. Bei 3 Patienten, die mit 14 Jahren operiert wurden, nahm in den nächsten 6—8 Jahren die Verkürzung ½—1½ cm ab. Anderseits betrug sie bei einem mit 2 Jahren operierten Kind nach 8½ Jahren 2½ cm, also vielleicht ebensoviel als bei einem gelähmten, nicht operierten Kind. Einmal blieb bei einem mit 5½ Jahren operierten Kind während der nächsten 4¾ Jahre jede Verkürzung aus.

Im Brennpunkt des Interesses steht natürlich das funktionelle Resultat.

Digitized by Google

Wir werden zunächst die **passive Beweglichkeit** des Schultergürtels plus Arm untersuchen, die uns anzeigt, welche aktive Bewegungen bei idealer Muskeltätigkeit zu stande kommen könnten.

Die alsdann festzustellende erreichte aktive Beweglichkeit wird uns ein Urteil darüber erlauben, wie nahe wir diesem Exkursionsideal haben kommen können.

Nr.	Arthrodese		Jetziges Alter	Art der Ankylose	Beobachtungsdauer	Exkursion						Scapulawinkel
						Passiv			Aktiv			
	links	rechts				vorne	Seite	hinten	vorne	Seite	hinten	
			Jahre		Jahre							
1	1	—	10	fest fibrös	8 1/2	120	90	50	60	40	40	60°
2	1	—	22	ideal knöchern	8 1/4	140	100	60	45 (bei gestreckt. Arm um 45°)	70	30	80°
3	—	1	21	ideal knöchern	7	90	90	30	90	90	30	60°
4	—	1	20	ideal knöchern	6 3/4	75	75	40	40	35	20	50°
5	1	—	10 1/4	knöchern	4 3/4	135	110	45	90	45	0	—
6	1	—	6 1/4	fest fibrös	4 1/4	135	100	70	100	90	30	110°
7	1	—	14	ideal knöchern	3	?	?	?	90	90	30	90°
8	1	—	17	fest fibrös	3	90	90	?	40	20	20	—
9	—	1	8	ideal knöchern	2 3/4	120	100	50	90	70	45	110°
10	—	1	12	schlecht fibrös	2 1/2	?	?	?	90	?	?	—
11	—	1	8	schlecht fibrös	1 3/4	sehr ausgiebig wegen Mißerfolges			70	30	0	—
12	—	1	19 1/2	knöchern	1 1/4	?	?	?	90	70	?	110°

Aus vorstehender Tabelle ergibt sich für die **passiven** Bewegungen folgendes:

Die **Hebung nach vorne** gelang

bis 135—140° 3mal,
„ 120° . . . . . 2 „
„ 90° . . . . . 2 „
„ 75° . . . . . 1 „

Digitized by Google

Die Exkursion betrug also im Maximum 140°, im Minimum 75°, im Durchschnitt 115°.

Die Abduktion gelang

bis 110°	1mal,
„ 100°	3 „
„ 90°	3 „
„ 75°	1 „

Die Exkursion betrug also

im Maximum	110°,
„ Minimum	75°,
„ Durchschnitt	95°.

Die Hebung nach hinten gelang

bis 70°	1mal,
„ 60°	1 „
„ 50°	2 „
„ 45°	1 „
„ 40°	1 „
„ 30°	1 „

Maximum-Minimum also . . . 70—30°,
Durchschnitt . . . . . 50°.

Berechnet man die ganze Exkursionsbreite von vorne nach hinten, so findet man ein Maximum von 210°, ein Minimum von 105°.

Und nun die Größe der **aktiven** Bewegungen.

Die aktive Bewegung nach vorne betrug

100°	1mal	(fibröse Ankylose),
90°	6 „	(5 knöcherne, 1 fibröse Ankylose),
70°	1 „	(fibröse Ankylose),
60°	1 „	„ „
45°	1 „	(knöcherne Ankylose),
40°	2 „	(1 knöcherne, 1 fibröse Ankylose).

Das Maximum betrug also 100°, das Minimum 40°, der **Durchschnitt** 75°.

Das Maximum erreichte eine fibröse Ankylose, das Minimum erzielten eine fibröse und eine ossäre Ankylose, die verschiedene Natur der Ankylose beeinflußte die Funktion also durchaus nicht.

Digitized by Google

Die aktive Hebung nach der Seite betrug

90° . . .	3mal	(2 knöcherne, 1 fibröse Ankylose),
70° . . .	3 „	(3 knöcherne Ankylosen),
45° . . .	1 „	(knöcherne Ankylose),
40° . . .	1 „	(fibröse Ankylose),
35° . . .	1 „	(knöcherne Ankylose),
30° . . .	1 „	(fibröse Ankylose),
20° . . .	1 „	„ „

Das Maximum betrug also 90°, das Minimum 20°, der Durchschnitt berechnet sich auf 60°.

Die Fälle von ossärer Ankylose scheinen im ganzen günstigere Resultate zu haben, doch spielt hier natürlich der Zufall eine Rolle.

Die aktive Hebung nach hinten gelang bis

45° . . .	1mal	(knöcherne Ankylose),
40° . . .	1 „	(fibröse Ankylose),
30° . . .	4 „	(3 knöcherne, 1 fibröse Ankylose),
20° . . .	2 „	(1 „ 1 „ „),
0° . . .	1 „	(schlecht fibröse Ankylose).

Unbekannt ist diese Exkursion 3mal geblieben.

Das Maximum beträgt also 45°, das Minimum 20°, der Durchschnitt berechnet sich auf 30°.

Daß auch hier die ossären Ankylosen einen Vorteil aufweisen, dürfte ebenfalls dem Zufall zuzuschreiben sein.

Im großen ganzen weisen die Fälle mit bester Leistung nach vorne auch nach der Seite ein gutes Ergebnis auf, aber doch nicht ausnahmslos, wie die folgende Tabelle zeigt:

	Hebungen	
nach vorne	nach der Seite	nach hinten
100	90	30
90	90	30
90	45	?
90	90	30
90	70	45
90	?	?
90	70	?
70	30	0
60	40	40

Digitized by Google

Hebungen		
nach vorne	nach der Seite	nach hinten
45	70	30
40	35	20
40	20	20

Es zeigt hier z. B. der Fall 10 bei geringer Leistung nach vorne eine der besten seitlichen Elevationen, während der Fall 3 bei einer der besten Leistungen nach vorne eine der schlechtesten Abduktionen aufweist.

Die besten Exkursionen nach hinten werden dagegen keineswegs von den Fällen geliefert, welche eine hervorragende Leistung nach vorne aufweisen, wir treffen vielmehr bei ihnen nur mäßige Durchschnittszahlen.

Rechnen wir die Exkursionen nach vorne und hinten zusammen, um ein Gesamtbild der antero-posterioren Exkursionsweite zu erhalten, so finden wir ein Maximum von 135 °, ein Minimum von 60°, einen Durchschnitt von 95—100 °.

Die Scapula kann also derart verlagert werden, daß der Arm um etwas mehr als einen rechten Winkel nach vorne und hinten geschwungen wird.

Man müßte demnach annehmen, daß je mehr der Arm nach vorne gehoben wird, desto geringer die Hebung nach hinten ausfällt, weil eben die Gesamtexkursion ca. 95—100 ° ausmacht. Wie wir gesehen haben, findet diese Annahme durch unsere Tabelle keine völlige Bestätigung. Diese Inkongruenz dürfte daher rühren, daß eben die Fälle mit geringer Elevationsfähigkeit nach vorne Individuen mit schwacher Schultergürtelmuskulatur betreffen, die dann natürlich auch bei der Hebung nach hinten wenig Kraft entfalten können.

Ist die Exkursionsgröße des Schultergürtels rechts größer als links?

Die folgenden Tabellen geben die Exkursionszahlen beider Seiten getrennt:

Linke Seite		
60	40	40
45	70	30
90	45	0
100	90	30

Digitized by Google

	Linke Seite	
90	90	30
40	20	20
	Durchschnitt	
70 °	60 °	25 °
	Rechte Seite	
90	90	30
40	35	20
90	70	45
70	30	0
90	70	?
	Durchschnitt	
75 °	60 °	25 °

Die Frage ist also zu verneinen, linke und rechte Seite arbeiten gleich gut.

Wie verhält sich die passive zur aktiven Beweglichkeit?

		Passiv	Aktiv
Hebung nach vorne	durchschnittlich	115 °	75 °
„ „ der Seite	durchschnittlich	95 °	60 °
„ nach hinten	durchschnittlich	50 °	30 °

Es ergibt sich aus vorstehender Tabelle, daß die Muskulatur ²/₃ des Möglichen an Bewegungsexkursion im Durchschnitt etwa leistet, ein Resultat, mit dem wir wohl zufrieden sein dürfen.

Wir haben schon bei der Schilderung der Symptome der Schulterlähmung erwähnt, daß die Oberarmmuskulatur, obwohl von der Lähmung verschont geblieben, völlig funktionsuntüchtig werden kann — eine Folge der durch die Subluxation des Armes bedingten dauernden Ueberdehnung der Muskelbäuche.

Es liegt die Vermutung nahe, daß die Arthrodese, indem sie diese Ueberdehnung definitiv beseitigt, auch günstig auf die Kontraktilität von Biceps und Triceps einzuwirken vermag. Unsere Beobachtungen haben diese Vermutung zu bestätigen vermocht.

Digitized by Google

Nr.	Vor der Operation		Bei der Nachuntersuchung	
	Biceps	Triceps	Biceps	Triceps
I	—	—	+	+
II	—	—	+	—
III	—	—	+	+
IV	—	—	—	—
V	—	—	+	+
VI	—	—	+	+
VII	—	—	+	+
VIII	+	—	+	—
IX	—	—	+	—
X	—	+	+ (Ueberpflanzung)	+
XI	—	—	+	—
XII	—	—	+	+

Aus dieser Tabelle, in welcher das Minuszeichen den Funktionsverlust, das Plus den Wiedereintritt der Funktion anzeigt, ergibt sich zunächst die fast ausnahmslose schwere Schädigung der Oberarmmuskeln durch das Schlottergelenk.

Nur je 1mal waren Triceps und Biceps nachzuweisen.

Von den 11 Fällen mit Bicepslähmung haben 10 die Bicepsfunktion wieder erhalten, einer davon allerdings durch eine mithelfende Sehnenüberpflanzung.

Auch der Triceps war in 11 Fällen geschwunden, er hat sich 6mal wieder erholt. In 6 Fällen endlich hat sich die Funktion von Biceps und Triceps zugleich wieder eingestellt.

Es ergibt sich aus dieser erfreulichen Wahrnehmung, daß die Atrophie der Oberarmmuskulatur keine Kontraindikation für die Vornahme der Arthrodese darstellt, obwohl eine derart ausgedehnte Lähmung zunächst den Erfolg und Wert der Operation in recht problematischem Licht erscheinen lassen möchte.

Ueberblicken wir unsere gesamten Ausführungen noch einmal, so sind die Erfolge der Schulterarthrodese in pathologisch-anatomischer wie in funktioneller Hinsicht gewiß zufriedenstellende.

Um das Bild zu vervollständigen, müssen wir aber auch nach Mißerfolgen und Nachteilen der Methode Umschau halten.

Wir haben unter unseren Fällen zwei Mißerfolge zu verzeichnen. Der eine derselben (IV) ist nicht auf das Mißlingen der Operation

Digitized by Google

zurückzuführen, sondern auf die Enttäuschung, welche wir hinsichtlich der Wiederherstellung und Funktionstüchtigkeit der Vorderarmmuskulatur erlebt haben.

Nicht die Arthrodese der Schulter, sondern die Sehnenüberpflanzung am Vorderarm hat ein Fiasko gemacht, ja die erstere ist an sich sogar sehr gut gelungen, sie ist nur wertlos gemacht worden durch die bleibende Gebrauchsunfähigkeit der Hand. Wir können uns den Vorwurf nicht ersparen, daß wir hier hinsichtlich der Indikationsstellung einen Fehler begangen haben. Und doch ist selbst in diesem ungünstigen Fall die Patientin nicht unzufrieden, sie verspürt den Nutzen der Operation, sie kann den Arm wenigstens zur Unterstützung des gesunden besser als früher gebrauchen.

Im anderen Fall (XI) dagegen ist der Mißerfolg ein vollständiger, das anatomische Ergebnis der Operation ist ein höchst minderwertiges, es wurde keine einigermaßen solide Ankylose erzielt. Daß hier ein technischer Fehler vorliegt, ist zum mindesten wahrscheinlich nach unseren früheren Erörterungen, indem nur eine einzige Drahtnaht eingelegt wurde.

Beide Mißerfolge stellen ein glücklicherweise nicht allzuteures Lehrgeld dar, das auf neuem Gebiet stets zu zahlen ist und das für die Ausbildung einer Methode unter Umständen mehr Wert darstellt als einige gute Erfolge.

Wir wenden uns zu vorübergehenden oder bleibenden Nachteilen der Methode und erwähnen als zu ersteren gehörend die Fistelbildung in der Narbe, bedingt durch die versenkten Silberdrahtnähte.

Bei 6 unserer Patienten sind Fisteln aufgetreten, teils nach einigen Monaten, nach ½—1 Jahr, teils nach 2 Jahren, ja nach 4 Jahren noch. Fassen wir die letzterwähnte Möglichkeit ins Auge, so könnten also noch bei 4 Fällen, die noch nicht 4 Jahre in unserer Beobachtung stehen, nachträglich Fisteln sich einstellen.

Die Fisteln schlossen sich nach der Extraktion der Drähte, in 2 Fällen heilten sie aber auch, obwohl Drahtreste zurückblieben, und sind seit 4½—6 Jahren verheilt geblieben, so daß diese Fremdkörperreste nun wohl keine Störungen mehr machen werden.

Nicht unerwähnt soll in diesem Zusammenhang bleiben, daß bei den stets fistelfrei gebliebenen Patienten 3mal im Röntgenbild nachgewiesen wurde, daß die Drahtschlinge in mehrere Stücke zerbrochen war. In 2 Fällen fand sie sich bei einem 18jährigen und

Digitized by Google

einem 4jährigen (bei der Operation) Patienten nach 1 1/4 und 2 3/4 Jahren trotz fleißigen Gebrauchs des Armes unverletzt vor.

Ernster als die vorübergehende Unbequemlichkeit der Drahtfistel sind kosmetische Nachteile dauernder Art zu prüfen: die Verschiebung der Scapula und die Verkrümmung der Wirbelsäule.

Es muß an die Möglichkeit gedacht werden, daß die übermäßige und abnorme Tätigkeit des Trapezius die Scapula in die Höhe zieht, so daß eine Differenz des Schulterstandes zu stande kommt zu Gunsten der gelähmten Seite, obwohl hier die Scapula im Wachstum zurückzubleiben pflegt.

In der Tat haben wir bei Nachuntersuchungen gefunden, daß 4mal ein solcher Hochstand zu erkennen war, darunter allerdings nur 2mal in nennenswertem Grad.

Es ist selbstverständlich, daß eine weitere Stellungsanomalie der Scapula in die Erscheinung treten muß, nämlich eine Rotation um eine sagittale Achse.

Je ausgiebiger die Abduktionsstellung des Armes im Schultergelenk erzielt wurde durch die Arthrodese, desto mehr muß die Scapula rotiert werden, bis der Arm senkrecht am Rumpf herabhängt. Eine Schädigung hat diese Drehung natürlich nicht im Gefolge.

Und endlich eine letzte Frage: Besteht ein skoliosierender Einfluß der Arthrodese auf die Wirbelsäule?

Wenn es als zutreffend angenommen wird, daß der überwiegende Gebrauch des rechten Armes das Ueberwiegen rechtsseitiger Dorsalskoliose verursacht, so müßte sich diese Einwirkung bei einseitiger Armlähmung besonders auffällig zeigen.

Bei unseren 6 Linksgelähmten fanden wir bei den Nachuntersuchungen 4 Linksskoliosen und zwar 2mal leichte linkstotale, 2mal leichte linksdorsale, 1mal rechtsdorsale Skoliose, letztere mit ausgeprägtem Rippenbuckel, endlich eine schwere rechtsdorsale Scoliosis paralytica. Bei den 6 Rechtsgelähmten bestanden: 1 linkslumbale schwere paralytische Skoliose, je eine leichte links- und rechtsdorsale, eine stärkere rechtsdorsale Skoliose mit Torsion.

Eine Gesetzmäßigkeit der Krümmungsrichtung ist also keinesfalls festzustellen gewesen, wir können auf Grund unserer Beobachtungen weder sagen, daß die überwiegende Tätigkeit des gesunden Armes eine gleichseitige Skoliose erzeuge, noch auch behaupten, daß die Arthrodese infolge abnormer Anstrengung des Schultergürtels

Digitized by Google

eine Verkrümmung der Wirbelsäule herbeiführen könne. Wohl aber haben wir des öfteren gesehen, daß die Patienten bei energischem Bemühen, den operierten Arm möglichst hoch zu elevieren, durch gleichseitige Totalskoliosierung den Bewegungsausschlag zu vermehren suchten.

Daß dadurch eine dauernde Skoliose erzeugt werde, ist wenig wahrscheinlich, weil eben bei solchen einseitig armgelähmten Patienten die Tätigkeit des gesunden Armes trotz guten Erfolges der Arthrodese überwiegt und also die Wirbelsäule eher nach der gesunden Seite hinüberkrümmen dürfte.

Wir sehen, die Nachteile der Schulterarthrodese sind gering, die objektiven sowohl als, wie nochmals betont sei, die subjektiven, nach denen alle Patienten ausdrücklich, aber ergebnislos befragt wurden.

Die Vorteile aber sind überwältigend groß. Trotzdem darf nicht verkannt werden, daß an der Schulter wie an jedem anderen Gelenk die Arthrodesenoperation einen pathologischen Zustand schafft, eben die Versteifung, die wir darum in Kauf nehmen, weil der funktionelle Nutzen der Ankylose größer ist als ihr Nachteil, — einen pathologischen Zustand, dessen absichtliche Herbeiführung verwerflich wird, sobald wir Gleiches oder Besseres mit einer anderen, das Gelenk intakt lassenden Behandlungsmethode erzielen können.

Die vorliegende Arbeit soll also keineswegs beweisen, daß am paralytischen Schultergelenk das Beste für alle Zeiten mit der Arthrodese geleistet wird. Sie soll vielmehr einen Maßstab geben, an dem vielleicht kommender Zeit vorbehaltene Fortschritte unserer Lähmungstherapie gemessen und bewertet werden können.

Immerhin ist wohl nicht zu bestreiten, daß die Untersuchung unserer Operationsserie recht erfreuliche Resultate vor Augen geführt und eine Leistungsfähigkeit der Arthrodese gerade am Schultergelenk in pathologisch-anatomischer wie in funktioneller Hinsicht bewiesen hat, die bisher unbekannt war und ihre richtige Würdigung verhindert hat.

Die künftighin ausgiebigere Verwendung der Schulterarthrodese wird darum gewiß ein segensreiches Ergebnis der vorstehenden Mitteilungen sein.

Digitized by Google

XIII.

Ueber Konkavtorsion[1]).

Von

Prof. Dr. **Adolf Lorenz**-Wien.

Mit 21 Abbildungen.

Ein bisher unangefochtener Satz in der Lehre von der Mechanik der Skoliose lautet bekanntlich: An der seitlich abweichenden Columna drehen sich die Körper der Wirbel nach der Konvexität der Verkrümmung.

Es wurde deshalb auch niemals von Konvextorsion gesprochen, denn es gab ja keine andere.

Gegenwärtig erscheint der Ausdruck Konkavtorsion in der Fachliteratur immer häufiger, so daß es notwendig scheinen möchte, auch die Konvextorsion als solche zu bezeichnen, um sie von der Konkavtorsion zu unterscheiden.

Unseres Wissens hat Schultheß zuerst der Konkavtorsion seine Aufmerksamkeit geschenkt. Unabhängig von Schultheß hat Kirmisson (Revue d'Orthopédie 1895, I) darauf hingewiesen, daß es sogenannte „paradoxale" Skoliosen gibt, in denen bei Verkrümmung der Wirbelsäule mit nach links gerichteter Konvexität der Rippenbuckel rechts gelegen ist.

Auch Vulpius (Zeitschr. f. orthop. Chirurgie Bd. 4) beschrieb 1895 einige Fälle von „kontralateraler" Torsion bei linkskonvexer Totalskoliose, deren gemeinsame Eigentümlichkeit darin bestand, daß bei lumbodorsaler Linkskonvexität der Wirbelsäule der Rippenbuckel sich rechts, also auf Seite der Konkavität befand, während ein linksseitiger Torsionswulst der Lende in 2 Fällen fehlte, in einem jedoch vorhanden war.

Die genaue Fassung des klinischen Bildes der Konkavtorsion

---

[1]) Vortrag, gehalten auf dem VI. Kongreß der Deutschen Gesellschaft für orthopädische Chirurgie am 2. April 1907.

Digitized by Google

stammt aus der Schule Schultheß. Lovett fügte gewissermaßen die experimentelle Begründung hinzu und versuchte auch eine praktische Verwertung der Konkavtorsion. Davon an anderer Stelle.

Schultheß hat festgestellt, daß die Konkavtorsion sich in sozusagen typischer Weise bei der linkskonvexen Totalskoliose findet, bei welcher Verkrümmungsform die Wirbelsäule einen einzigen flachen Bogen bildet, dessen Scheitel annähernd in der Mitte ihrer Länge, d. h. in der unteren Brustwirbelsäule liegt. Der Schultergürtel zeigt in diesen Fällen gegenüber dem Becken eine Drehung nach rechts und hinten. In der Vorbeugehaltung springen auffälligerweise die Rippen der konkaven Seite stärker nach hinten vor. Nach Steiner kommt in dem Schultheßschen Materiale die konkavseitige Torsion in 27,5 % vor.

Wie steht es nun mit der Erklärung dieser auffallenden Erscheinung?

Schultheß erledigt diese Aufgabe „für einen Teil der Fälle" in folgender Weise: „Die Ablenkung einer Reihe von Wirbeln aus ihrer Normalstellung in Beziehung auf die Sagittalebene führt zu einer mehr oder weniger deutlichen Drehung in dem Sinne, daß die konvexseitige Hälfte des Wirbels nach hinten ausweicht. Ist diesem Ausweichen bezw. der Drehung des Wirbels und seiner Adnexe ein Hindernis entgegengesetzt, so kann sich die Drehungstendenz, die nun einmal vorhanden ist, auch dadurch geltend machen, daß sich bei fixierter konvexer Seite die entgegengesetzte Seite nach hinten dreht, wiederum vorausgesetzt, daß der Drehung des oberen Endes kein wesentliches Hindernis entgegensteht, denn im Vergleich zur Drehung des Scheitelwirbels sind die überliegenden Wirbel konkavseitig verdreht. Kommt also nur der über dem Krümmungsscheitel liegende Teil der Wirbelsäule zur Torsion, so muß sich derselbe konkavseitig drehen. Jener Drehungstendenz ist Genüge geleistet, wenn die Querebene der überliegenden Teile mit der Querebene der unterliegenden einen Winkel bildet und die konvexe Seite des über dem Scheitel liegenden Stückes vorn liegt, bezw. vorgelagert ist. Daraus resultiert dann der Eindruck einer sich nach oben fortpflanzenden Verdrehung der Wirbelsäule und ihrer Adnexe nach der konkaven Seite.

Wenn wir Schultheß recht verstanden haben, so tritt die Konkavtorsion statt der Konvextorsion ein, wenn diese letztere nicht möglich ist, während der ersteren keine Hindernisse entgegenstehen.

Digitized by Google

Da der vorhandenen Drehungstendenz Genüge geschehen muß, so erfolgt die Drehung nach Seite des geringsten Widerstandes; ist die Drehung nach der konvexen Seite gesperrt, so erfolgt die Drehung eben nach der konkaven Seite.

Die Geltung dieser Erklärung wird von Schultheß nur für einen Teil der Fälle beansprucht. Die Erklärung ist an sich leicht zu verstehen, aber der Grund der Konkavtorsion ist uns dadurch nicht verständlicher gemacht worden. Der geringere Widerstand gegen die Konkavtorsion sei nach Schultheß in der relativen Freiheit des oberen Wirbelsäulenendes gelegen, wie eine solche infolge der geringen Ablenkung des Kopfes gerade bei dem flachen Abweichungsbogen der Totalskoliose sich finde. Wodurch aber wird der größere Widerstand gegen die Konvextorsion bedingt? Auf diese Frage bleibt uns Schultheß die Antwort schuldig.

Wir haben hier ferner den Einwand zu wiederholen, welcher zu einem Teile schon von Reiner und Werndorff gegen die von Schultheß gegebene Erklärung erhoben worden ist.

Im Vergleich zur Drehung des Scheitelwirbels sind die überliegenden Wirbel durchaus nicht konkavseitig verdreht; vielmehr sind dieselben nur in geringerem Maße konvexseitig verdreht als der Scheitelwirbel. Kommt also nur der über dem Krümmungsscheitel liegende Teil der Wirbelsäule zur Torsion, so muß sich derselbe durchaus nicht konkavseitig drehen, sondern ist nach oben zu abnehmend konvexseitig gedreht. Am Interferenzpunkte wird diese konvexseitige Drehung gleich Null. Absolute konkavseitige Drehung beginnt erst oberhalb des Interferenzpunktes, um am nächsten Scheitelwirbel ihr Maximum zu erreichen.

Jene Strecke der Wirbelsäule, an welcher absolute Konkavdrehung aufzutreten beginnt, gehört also dem unteren Schenkel der nächstoberen Krümmung an. Demnach bezieht sich die absolute Konkavdrehung gar nicht auf den Krümmungsscheitel des linkskonvexen Bogens. Die Erklärung von Schultheß kann also nicht befriedigen. In eingehender Weise hat sich Lovett in seinen bekannten Arbeiten mit der Frage der Konkavtorsion beschäftigt und dieselbe aus der Mechanik der physiologischen Bewegungen der Wirbelsäule abgeleitet.

Die von Lovett aus seinen Bewegungsstudien abgeleiteten wichtigsten Schlußsätze sind die folgenden: „Flexion vermindert die Beweglichkeit in Bezug auf Seitwärtsbeugung und Rotation in der

Digitized by Google

Lumbalregion und extreme Flexion scheint die Lumbalwirbelsäule gegen diese Bewegung zu schließen.

Hyperextension vermindert die Beweglichkeit nach der Richtung des Seitwärtsbeugens und der Rotation in der Dorsalregion. Extreme Hyperextension scheint die Dorsalwirbelsäule gegen diese Bewegungen zu schließen.

Bei Flexion der ganzen Wirbelsäule wird Seitwärtsbeugung von Rotation der Wirbelkörper nach der Konvexität der lateralen Kurve begleitet — das Kennzeichen der Dorsalregion.

Bei aufrechter Haltung und bei Hyperextension der ganzen Wirbelsäule wird Seitwärtsbeugung von Rotation der Wirbelkörper nach der Konkavität der lateralen Kurve begleitet — das Kennzeichen der Lumbalregion.

Die Dorsalregion rotiert leichter, als sie sich nach der Seite beugt, hingegen beugt sich die Lumbalregion nach der Seite leichter, als sie rotiert.

Rotation in der Dorsalregion wird von einer lateralen Kurve begleitet, deren Konvexität der Seite gegenüberliegt, nach welcher die Wirbelkörper rotieren."

Nach Lovett kombiniert sich also die seitliche Inflexion bei Vorbeugehaltung der Wirbelsäule mit Konvextorsion, bei aufrechter oder reklinierter Haltung mit Konkavtorsion. Dieser letzte Fall ist also vor allem an jenen Segmenten der Wirbelsäule gegeben, welche durch die physiologische Kurve nach vorne konvex gekrümmt sind. Inflexion lordotischer Segmente der Columna geht also nach Lovett mit Konkavtorsion einher. Mit diesem Satze ist auch die klinische Konkavtorsion erklärt.

Ich glaube mit der Annahme nicht fehl zu gehen, daß die Lehre von der Konkavtorsion wie ein Alp auf allen jenen lastet, denen das typische Bild der Konvextorsion als ein unantastbarer, unveräußerlicher Besitz gilt. Das lange und tiefe Schweigen, welches den Mitteilungen Lovetts und Schultheß' folgte, scheint darauf hinzuweisen, daß man sich von dem versuchten Attentate auf diesen Besitz noch nicht erholt hat. Aber es bleibt schließlich nichts übrig, als in den sauren Apfel zu beißen und sich mit der Konkavtorsion irgendwie abzufinden.

Im nachfolgenden soll unser Verhältnis zu derselben dargelegt werden.

Digitized by Google

Im voraus muß bemerkt werden, daß es uns vollständig ferne gelegen ist, die klinischen Befunde oder die Bedeutung der experimentellen Studien, welche wir Lovett verdanken, irgendwie in Zweifel zu ziehen. Wohl aber kann ihre Auslegung verschieden ausfallen und bezüglich dieser müssen wir zu einem Einverständnis zu gelangen suchen.

Vor allem muß die Frage zur Entscheidung kommen, ob es richtig ist, daß lordotische Segmente bei seitlicher Inflexion konkavseitig rotieren.

Um dies zu beweisen, verwendet Lovett das Präparat einer Wirbelsäule in aufrechter Haltung, schlingt um das Halsende der-

Fig. 1.

Präparat in retroflektierter Stellung seitwärts nach rechts gebeugt (nach Lovett).

selben einen Strick und zieht die Columna mittels desselben nach rechts und hinten, Fig. 1 (vgl. diese Zeitschr. Bd. 14 Heft 3 und 4 S. 416). Das Präparat wird also in retroflektierter Stellung seitwärts nach rechts gebeugt; die Wirbelkörper weichen nach rechts aus, was durch Linksrichtung der in die Dornfortsätze eingeschlagenen Nadeln ersichtlich wird. Also besteht Konkavtorsion.

Lovett sieht diese am anatomischen Präparate wahrgenommene Konkavtorsion an dem lebenden Modell bestätigt, wenn dieses in eine analoge Stellung gebracht wird. Inflexion der Wirbelsäule mit Linkskonvexität bei Hyperextension (extreme Reklination) ergibt eine Haltung des Modelles, welche von Lovett in Fig. 2 (vgl. diese Zeitschr. Bd. 14 Heft 3 und 4 S. 417) dargestellt wird.

Die Bewegung findet nach Lovett im lumbodorsalen Segmente statt. Der Thorax legt sich unverändert nach der Seite über und

Digitized by Google

die Rotation der Wirbelkörper findet nach der konkaven Seite der lateralen Kurve statt, sowie dies bei allen seitlichen Biegungen der Lumbalregion der Fall ist.

Als ein weiteres Beispiel der Konkavrotation bringt Lovett die seitliche Inflexion bei aufrecht gehaltener, etwas weniger (keines-

Fig. 2.

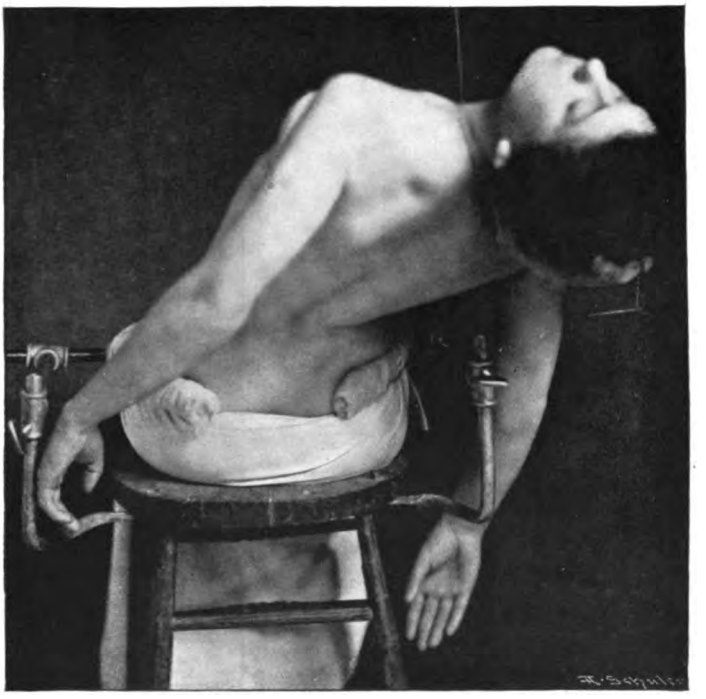

Inflexion der Wirbelsäule mit Linkskonvexität bei extremer Reklination (nach Lovett).

falls extrem, wie im vorhergehenden Falle) nach rückwärts gebeugter Wirbelsäule.

In praktischer Beziehung ist dieser Fall begreiflicherweise der allerwichtigste, denn die Inflexion geschieht hier bei ungezwungener, wenn auch gut aufrechter, also bei natürlicher, physiologischer Haltung.

Fig. 3 (vgl. diese Zeitschr. Bd. 10 Heft 3 S. 472 Fig. 5 und 6) stellt ein Modell mit rückwärts gebeugter, rechtskonvex abgebogener Wirbelsäule vor. Die an den Spitzen der Dornfortsätze angeklebten Kartonzeiger sind nach rechts gewendet und zeigen nach Lovett an, daß die Processus spinosi sich nach rechts gewendet

Digitized by Google

haben, die Wirbelkörper also nach links gedreht sind. Fig. 4 zeigt das Modell in derselben Stellung von der linken Seite gesehen. Der

Fig. 3.

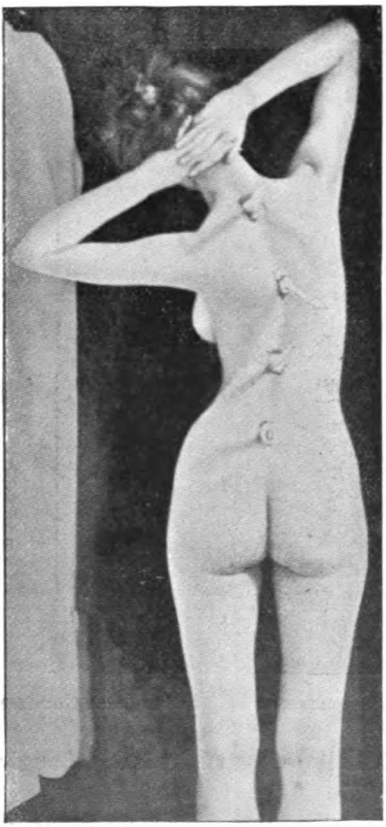

Modell mit rückwärts gebeugter, rechtskonvex abgebogener Wirbelsäule (nach Lovett).

Fig. 4.

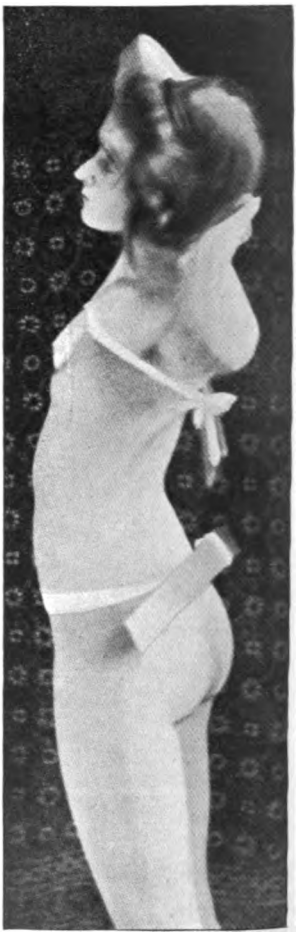

Fig. 4 zeigt das Modell in derselben Stellung wie in Fig. 3 von der linken Seite (nach Lovett).

Holzstab, welcher die Ebene des Thorax anzeigt, hat sich auf der linken Seite gegenüber dem die hintere Beckenfläche markierenden Stabe nach rückwärts gewendet, die Hinterfläche des linken Thorax springt also nach hinten vor. Die Niveauelevation liegt in der Konkavität des Bogens der Dornfortsätze, es besteht also nach

Digitized by Google

Lovett in diesem Falle von seitlicher Inflexion der aufrecht stehenden Wirbelsäule Konkavtorsion.

Die Erklärung der Konkavtorsion bei Inflexion der aufrecht gehaltenen (reklinierten, extendierten) Wirbelsäule lautet nach Lovett folgendermaßen: Extension des Dorsalsegmentes schließt dieses gegen Inflexion und Rotation; daher erfolgt die Inflexionsbewegung im dorsolumbalen Segment, also nach dem Typus der Lumbalinflexion mit Konkavtorsion.

Die Lovettsche Erklärung ist präzise wie eine mathematische Formel, die aus einer langen Rechnung gezogen wurde. In unserem Falle ist diese Rechnung gleichbedeutend mit den Lovettschen Bewegungsexperimenten an dem anatomischen Präparat und dem lebenden Modell. Es erwächst uns die Aufgabe, diese Experimente und die aus ihnen gezogene Formel zu prüfen, soweit die Konkavtorsion dabei in Frage kommt.

Beschäftigen wir uns zunächst mit der Bewegungsstudie am anatomischen Präparat. Soweit dieses in Frage kommt, so ist an den Bewegungen der Wirbelkörper unter den beim Versuche vorhandenen Bedingungen gewiß nicht zu zweifeln.

Wohl aber müssen wir die Ableitung irgendwelcher Regel für den Bewegungsmechanismus der Wirbelsäule aus diesem Experimente zurückweisen, denn die Bedingungen, unter welchen diese Bewegungsstudie vor sich geht, sind von denen der physiologischen Bewegung möglichst weit entfernt. Der Anblick der Photographie ist wohl kaum im stande, den Eindruck einer Zwangsläufigkeit der Rotation der Wirbelkörper nach der konkaven Seite der seitlichen Krümmung zu erwecken; dies umso weniger, als der um das obere Ende der zum Experiment verwendeten Wirbelsäule gewundene Strick eine Torsionswirkung auszuüben scheint.

Da die Wirbelsäule zweifellos nach allen Richtungen eine gewisse Beweglichkeit zeigt, so braucht es nicht zu überraschen, die Wirbelkörper nach der Konkavität der lateralen Kurve einschwenken zu sehen, wenn der Strick neben seiner Zugwirkung nach rückwärts seitwärts auch eine Drehwirkung im Sinne der Konkavtorsion entfalten kann.

Zum Beweise der Konkavtorsion muß gefordert werden, daß die Erscheinungen derselben im Scheitelpunkte der tief gelegenen Lumbalkrümmung am deutlichsten ausgeprägt seien. Ganz im Gegenteil aber sind gerade im Scheitelpunkte der Lumbalkrümmung die

Digitized by Google

Drehungen der Wirbelkörper nach der Konkavität der Kurve kaum merklich, d. h. die Nadeln weichen kaum deutlich nach der konvexen Seite hin ab.

Es erscheint uns wenig vorteilhaft, die Wirbelsäule in eine derart extreme Stellung zu bringen, um ihr Verhalten bei Inflexion in physiologischer Stellung zu eruieren. Wir hätten es im Gegen-

Fig. 5.



Seitliche Abbiegung eines Wirbelsäulenpräparates in aufrechter Stellung durch exzentrische Belastung von oben her (nach Reiner-Werndorff).

teile für natürlicher gehalten, die Wirbelsäule in aufrechter Stellung durch exzentrische Belastung von oben her im Lendensegmente etwas zu lordosieren und gleichzeitig nach der Seite abzulenken. Dann wären die Bedingungen, unter denen die Bewegung vor sich geht, denjenigen bei der belasteten aufrecht gehaltenen, normalen Wirbelsäule wenigstens einigermaßen ähnlicher geworden.

Auf meine Veranlassung haben Reiner und Werndorff den Bewegungsversuch in der angedeuteten Weise modifiziert (Fig. 5, vgl. diese Zeitschr. Bd. 14 Heft 3 und 4 S. 537). Dann hat sich ergeben, daß sowohl bei Inklination mit Lordose als auch bei Inklination mit

Digitized by Google

Kyphose sowie bei Beanspruchung der Wirbelsäule auf Knickung niemals Konkavtorsion, sondern immer nur Konvextorsion erfolgte. Diese beiden Autoren haben bei derselben Gelegenheit auch gezeigt, daß die Rückschlüsse auf die Rotationsbewegungen, welche Lovett mittels der Projektion der sagittalen Wirbelachse auf eine einzige Ebene (die Horizontalebene) zog, durchaus nicht einwandfrei sind.

Die von Lovett gebrachte analoge Stellung der Wirbelsäule am lebenden Modell (Inflexion bei Hyperextension) wirkt kaum überzeugender (Fig. 2, vgl. diese Zeitschr. Bd. 14 Heft 3 und 4 S. 417). Anscheinend besteht eine Rotation des Thorax nach rechts. Mit Beziehung auf die lumbale Linkskonvexität (bei Reklination) wäre die rechtseitige Thoraxprominenz allerdings als Konkavrotation anzusprechen; aber im Scheitelpunkte der Lumbalkrümmung ist von Konkavrotation kein Anzeichen zu bemerken. Die vom Scheitel des rechten Taillendreiecks bis nahe zur Dornfortsatzlinie reichende Hautfalte spricht sogar deutlich gegen die Annahme, daß unter derselben, also konkavseitig, die Wirbelkörper nach hinten, gewissermaßen in die Klemme der Konkavität hinein gerollt wären. Vielmehr scheint, soweit aus der Photographie zu urteilen ist, die an der Konvexität der lumbalen Dornfortsatzlinie gelegene Gegend durch einen (paralumbalen) konvexseitigen Torsionswulst etwas nach hinten gewölbt zu sein. Wir möchten also aus diesem Beweise der Konkavrotation eher eine Konvexrotation herauslesen.

Befassen wir uns nun mit dem Lovettschen Bilde der Inflexion einer physiologisch aufrecht stehenden Wirbelsäule (Fig. 4).

Es ist nicht schwer, den Nachweis zu führen, daß die von Lovett für die Inflexion der aufrecht stehenden Wirbelsäule angenommene Konkavtorsion nicht nur nicht existiert, sondern daß im Gegenteile dieser Bewegungsfall mit regulärer Konvextorsion einhergeht.

Freilich ist diese Konvextorsion eine minimale im Vergleiche zu der von Lovett für den in Rede stehenden Fall angenommenen Konkavtorsion. Die Art und Weise, in welcher Lovett die Größe der Konkavtorsion darzustellen, gewissermaßen zu messen sucht, führt nämlich zu arger Täuschung. Der die Hinterfläche des Thorax repräsentierende Stab liegt mit seinem linken Ende auf der linken Scapula und den angestrafften linkseitigen Rumpfmuskeln, mit seinem rechten Ende hingegen auf den Rippenwinkeln, da die rechte Scapula

Digitized by Google

durch die Erhebung der rechten Schulter aus dem Bereiche des Stabes nach oben geschoben wurde. Das linke Ende des Stabes weicht also um die ganze Dicke der Scapula und der angespannten Muskulatur zu stark nach hinten aus und zeigt eine jedenfalls xfach größere Konkavtorsion an, als eine solche eventuell bestehen möchte. Die durch Konkav- oder Konvextorsion bei Bewegungen der normalen Wirbelsäule entstehenden Niveaudifferenzen sind verhältnismäßig sehr gering und reichen nicht entfernt an die Niveaudifferenz heran, welche in der Lovettschen Zeichnung auf Rechnung der Konkavtorsion gesetzt wird.

Bei solcher Art der Messung kann die bei eventuell bestehender Konvextorsion leicht depressionierte, bezw. nach vorwärts gestellte Thoraxhälfte infolge der Ueberlagerung der Scapula und infolge der konkavseitigen Muskelkontraktion zur stark elevierten, d. h. stark nach rückwärts prominenten Thoraxhälfte werden, so daß die vorhandene geringe Konvextorsion als hochgradige Konkavtorsion imponiert.

Der von Lovett zur augenfälligen Demonstration angeblicher Konkavtorsion verwendete Stab dürfte sich nicht konkavseitig auf die herabgeschobene Scapula und die hier aktiv kontrahierten Muskeln, konvexseitig hingegen auf die von passiv gedehnten, also verdünnten Muskelschichten überzogenen Rippen stützen, sondern müßte beiderseits in gleichmäßiger Weise nur auf den Rippenwinkeln ruhen.

Der Lovettsche Nachweis der Konkavtorsion bei Inflexion der aufrecht stehenden Wirbelsäule ist demnach am lebenden Modell ebensowenig überzeugend ausgefallen, wie am anatomischen Präparate.

Deshalb begegnen wir auch der Lovettschen Formel von der Erklärung der Konkavtorsion trotz ihrer bestechenden mathematischen Fassung mit unverhohlenem Mißtrauen.

Tatsächlich harmoniert die Lovettsche Formel ganz und gar nicht mit der hierzu gehörigen Illustration (Fig. 3). Dieselbe läßt zweifellos erkennen, daß die Brustwirbelsäule durchaus nicht gegen die Inflexion geschlossen ist, daß vielmehr gerade die Brustwirbelsäule nahezu ausschließlich von der (rechtskonvexen) Inflexion betroffen erscheint. Die nach Lovett zur Inflexion gehörige Konkavrotation wäre also jedenfalls eher als Funktion des dorsalen, als des lumbalen Segmentes zu betrachten, da dieses letztere an der Inflexion kaum Anteil nimmt.

Digitized by Google

Wir halten dafür, daß bei der gewöhnlichen aufrechten Haltung die physiologische Brustkyphose nur sehr wenig verflacht, bezw. extendiert wird und daß diese Extension nicht im stande ist, die Brustwirbelsäule gegen Inflexion und Rotation zu sperren. Die nach Lovett bei seitlicher Inflexion der aufrechten Wirbelsäule entstehende Konkavtorsion müßte also nicht notwendig eine Funktion des lordotischen, sondern könnte ebensogut eine Funktion des kyphotischen Segmentes sein.

Zum Nachweise der Konkavtorsion bei Inflexion einer aufrechten, extendierten, bezw. reklinierten Wirbelsäule, oder kürzer gesagt, des lordotischen Lendensegmentes wäre zu fordern, daß dieses selbst seitlich inflektiert wird. Dieser selbstverständlichen Forderung sehen wir in der Lovettschen Versuchsanordnung keineswegs entsprochen; die Lende wird bei derselben kaum noch von der Inflexion betroffen (vgl. Fig. 3).

Wenn wir den Bewegungsversuch dementsprechend anordnen und im aufrechten Stande, bei gut lordosierter Lende, eine seitliche Inflexion derselben durch Beckensenkung herbeiführen, so ist an dem Lendensegment von Konkavrotation nicht das mindeste wahrzunehmen. Macht man den Versuch an sich selbst und senkt im aufrechten Stande bei lordotischer Lende z. B. die rechte Beckenhälfte durch Flexion des rechten Kniegelenkes bei gleichzeitiger kräftiger Innervation des lumbalen linkseitigen Rumpfstreckers, so fühlt man die linke paralumbale Gegend trotz der prallen Muskulatur einsinken, was mit Konkavtorsion gewiß nicht vereinbar ist. Hingegen fühlt man die rechte paralumbale Gegend trotz der dort bestehenden Muskelerschlaffung prominenter werden.

Durch Versuche an Kindern mit flexibler Wirbelsäule kann die Konvexrotation an der inflektierten lordotischen Lende ebenfalls wahrgenommen werden. Allerdings sind die Niveaudifferenzen so gering, daß sie auf der Photographie schwer zum Ausdruck zu bringen sind. Man kann dieselben bei Visierung aus der Vogelperspektive deutlich sehen. Das Modell in Fig. 6 zeigt rechtskonvexe Lumbalkrümmung bei rechtseitiger Beckensenkung. Das rechte Ende des Stabes weicht etwas nach hinten aus, es besteht also Konvextorsion.

Um auf die seitliche Inflexion der Gesamtwirbelsäule (ohne spezielle, lokalisierte Abbiegung des Lendensegmentes) zurückzu-

Digitized by Google

kommen, so wie dieselbe von Lovett abgebildet wird (also rechtskonvex), so tut man gut, die Bewegungsstudien zunächst am eigenen Körper vorzunehmen, weil man dabei sehr deutlich die Richtung der Bewegungen empfindet und ein Urteil darüber gewinnt. Man findet dann bald, daß die Inflexion des Rumpfes auf dreierlei Art ausgeführt werden kann.

Fig. 6.

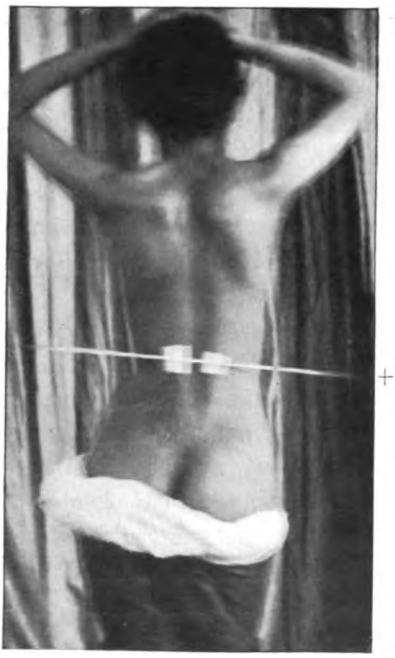

Modell mit rechtskonvexer Lumbalabweichung bei rechtsgesenktem Becken. Visierung von oben her läßt bei dieser Stellung des Mädchens eine Ablenkung des rechten Stabendes nach hinten erkennen.

Man verfällt zunächst auf eine einfache Drehung des Oberkörpers nach links, denn diese Bewegung ist jedem wegen der leicht ansprechenden, geringe Muskelkraft erfordernden Rotation der aufrechten Wirbelsäule die zunächst gelegene. Durch die Linksdrehung wird der rechte Thorax nach vorne, der linke nach rückwärts bewegt, der Oberrumpf bleibt ziemlich senkrecht über dem Becken. Doch hat sich die Dornfortsatzlinie im dorsalen Abschnitte nach rechts bewegt. In der Konkavität derselben liegt die rotatorische Prominenz des linken Thorax — daher Konkavtorsion. — Es handelt sich bei dieser Stellung einfach um eine Rotation des Thorax auf dem Becken nach links, demnach nicht eigentlich um eine skoliotische Haltung, soferne man mit dieser Bezeichnung eine Abweichung der Wirbelsäule aus der Medianebene meint. Nur die seitliche Abweichung der Dornfortsatzlinie rechtfertigt die Bezeichnung einer solchen Rotationshaltung als einer skoliotischen. Man könnte von Rotationsskoliose sprechen, im Gegensatze zur Deviationsskoliose, bei welcher die Wirbel die Medianebene nach der Seite zu merklich verlassen haben.

Digitized by Google

Die seitliche Inflexion der Wirbelsäule mit Rechtskonvexität führt man am eigenen Körper bei geringem Kraftaufwand in der Weise aus, daß man den Oberrumpf nach links neigt, wobei die linke Schulter gesenkt, die rechte erhoben wird. Der Kopf gerät in Linksneigung, die Dornfortsatzlinie beschreibt einen rechtskonvexen Bogen.

Ganz anders gestaltet sich die Bewegung, wenn dieselbe mit großer Kraft ausgeführt wird, so daß die Wirbelsäule aus der Mittelebene nach rechts hin herausgedrängt wird. Dies erfordert eine energische Wirkung des Muskelmantels des linken (konkavseitigen) Thorax, durch welche dieser nach vorne und rechts gepreßt wird. Der Oberrumpf rückt auf dem Becken zur Seite, in unserem Falle nach rechts, der linke Thorax nach vorne und rechts, der rechte Thorax weicht etwas nach hinten aus, die linke Schulter wird etwas gesenkt, die rechte etwas erhoben.

Hat man die drei Bewegungsmanöver an sich selbst studiert, so läßt man dieselben von einem Kinde mit flexibler Wirbelsäule ausführen und findet die am eigenen Körper gemachten Wahrnehmungen bestätigt.

Eine ohne jeden Aufwand von Muskelkraft ausgeführte Rotation des Brustkorbes nach links bedingt Rechtskonvexität der dorsalen Dornfortsatzlinie, in deren Konkavität die rotatorische Thoraxprominenz erscheint. Es besteht also Konkavtorsion — allerdings nur in jenem geringen Grade, welcher der individuellen Beweglichkeit der Wirbelsäule entspricht. Behufs richtiger Darstellung derselben hat man dafür Sorge zu tragen, daß beide Schulterblätter während der Bewegung in die Höhe gezogen bleiben, damit die zum Herabgleiten auf der Hinterfläche des Thorax disponierte linke Scapula das linke Stabende nicht nach rückwärts drängen kann, was zu einer xfachen Ueberschätzung der Konkavtorsion Veranlassung bieten könnte.

In Fig. 7 wurde die Rotation irrtümlich, resp. im Gegensatze zu dem obigen Texte nach rechts statt nach links ausgeführt. Der Oberkörper ist auf dem Becken nicht merklich verschoben. Die dorsale Wirbelsäule zeigt linkskonvexe Dornfortsatzlinie, das rechte Ende des dorsalen Stabes weicht etwas nach hinten ab; es besteht Konkavtorsion.

Läßt man die laterale Inflexion mit Rechtskonvexität bei schwacher Muskelaktion durch Linksneigung des Oberrumpfes her-

Digitized by Google

beiführen, während beide Scapulae durch die über dem Kopfe emporgestreckten Arme hoch gehalten werden, so resultiert Konvextorsion, allerdings in nicht sehr auffälligem Grade.

Bei Modell Fig. 8 besteht rechtskonvexe Dorsalskoliose, erzeugt durch Linksneigung des Oberkörpers, der dorsale Stab weicht mit dem rechtseitigen Ende ein wenig nach hinten ab, was in der

Fig. 7.

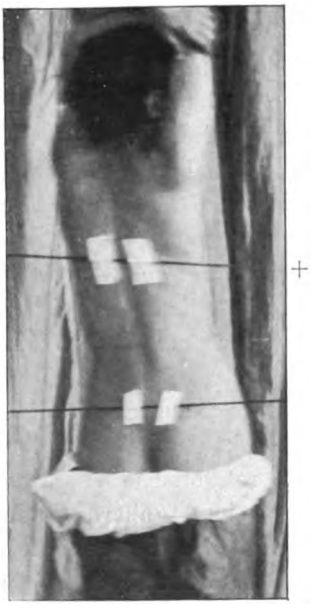

Rotation des Oberkörpers nach rechts. Der rechte Thorax ist nach hinten, der linke nach vorne gedreht. Das rechtseitige Ende des dorsalen Stabes weicht nach hinten aus. Die dorsale Dornfortsatzlinie ist linkskonvex. Die rotatorische Niveauelevation liegt in der Konkavität der Dornfortsatzreihe, daher Konkavtorsion.

Fig. 8.

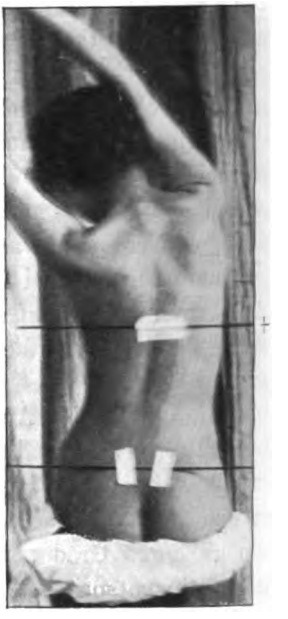

Rechtskonvexe Dorsalskoliose, erzeugt durch Linksneigung des Oberkörpers.

Seitenansicht (Fig. 9) allerdings weniger deutlich zur Anschauung zu bringen ist, als durch Visierung beider Stäbe von oben her.

Wird die rechtskonvexe Inflexion unter Aufgebot größerer Muskelenergie herbeigeführt, so erfolgt Lateralverschiebung des Oberkörpers auf dem Becken nach rechts. Die linke hintere Thoraxfläche wird durch kräftige Aktion des überlagernden Muskelmantels nach vorne und rechts gepreßt, die Dornfortsatzlinie wird rechtskonvex, die linke Scapula zeigt Neigung sich zu senken, während die rechte leicht in die Höhe gezogen wird. Werden beide Scapulae

Digitized by Google

durch die über dem Kopfe verschränkten Arme hoch gehalten, so ergibt sich eine der Mobilität der Wirbelsäule entsprechende geringe Konvextorsion. Sicher ist der konkavseitige Thorax nach vorne ge-

Fig. 9.

Seitenansicht der rechtskonvexen Dorsalskoliose, erzeugt durch Linksneigung des Oberkörpers. Der dorsale Stab weicht mit dem rechtseitigen Ende etwas nach hinten ab (deutlicher erkennbar bei Visierung beider Stäbe von oben her). Beide Schulterblätter sind hochgezogen.

Fig. 10.

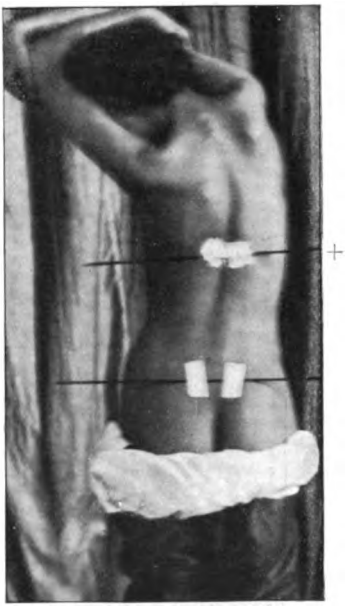

Rechtskonvexe Dorsalskoliose, erzeugt durch Lateralverschiebung des Oberkörpers auf dem Becken unter Aufgebot größerer Muskelenergie. Von oben her visiert läßt der dorsale Stab eine geringe Abweichung seines rechtseitigen Endes nach hinten erkennen; es besteht Konvextorsion.

rückt, wenngleich dieser Effekt durch die straff gespannte konkavseitige Muskulatur etwas vermindert wird.

Die photographische Darstellung dieser Tatsache stößt allerdings auf große Schwierigkeiten. Unter den vielen hierzu vergeblich angestellten Versuchen ist der in Fig. 11 dargestellte am wenigsten mißglückt. Die durch Lateralverschiebung des Oberkörpers auf dem Becken nach rechts erzeugte rechtskonvexe Dorsalskoliose ist von der rechten Seite des Modells gesehen. Der rechte Thorax ist nach hinten minimal stärker prominent. Fig. 12, dieselbe Ansicht dar-

Digitized by Google

stellend, zeigt die sich ergebenden Schwierigkeiten, welche hauptsächlich darin bestehen, daß die linke Scapula kaum verhindert werden kann, bei der mit großer Muskelkraft erfolgenden Rechtsverschiebung des Oberkörpers etwas nach abwärts zu rücken, so daß

Fig. 11.

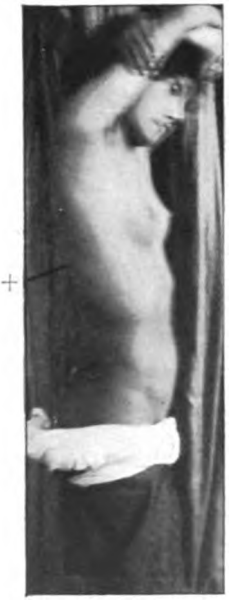

Rechtskonvexe Dorsalskoliose, erzeugt durch rechtsgerichtete Lateralverschiebung des Oberkörpers auf dem Becken von rechts gesehen. Der rechte Thorax ist etwas weniges stärker prominent als der linke. Der dorsale Stab weicht mit dem rechtseitigen Ende ein wenig nach hinten ab.

Fig. 12.

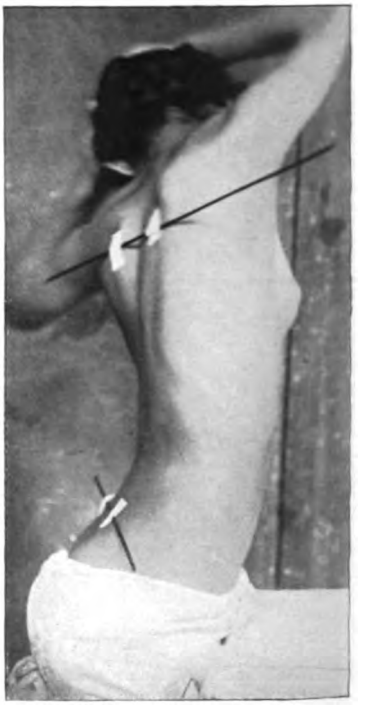

Rechtskonvexe Dorsalskoliose, erzeugt durch Lateralverschiebung des Oberkörpers auf dem Becken nach rechts von der rechten Seite gesehen. Die untere Spitze der rechten Scapula liegt oberhalb des dorsalen Stabes; hingegen ist die linke Scapula nach abwärts gerutscht, liegt unter dem linkseitigen Ende des Stabes und zwingt dieses letztere nach hinten. Die Lage des dorsalen Stabes würde demnach Konkavtorsion anzeigen. Dies ist eine Täuschung, welche durch das Herabrücken der linken Scapula erzeugt wird.

sie unter das linkseitige Ende des dorsalen Stabes zu liegen kommt und dadurch Konkavtorsion vortäuscht.

Wir können also sagen, daß seitliche Inflexion des Rumpfes in aufrechter Haltung mit Konvextorsion einhergeht, mag die Konvexität der Wirbelsäule durch Verschiebung des Rumpfes in der Richtung der Konvexität oder durch Neigung desselben nach der entgegengesetzten Seite herbeigeführt worden sein.

Digitized by Google

Auf diese Tatsache basieren wir seit jeher das aktive Redressement mobiler skoliotischer Abweichungen. Wollen wir, um bei dem gewöhnlichen Beispiel einer rechtskonvexen Dorsalskoliose zu bleiben, diese Abweichung (Fig. 13) durch Eigentätigkeit des Patienten redressieren, so unterweisen wir denselben, den Muskelmantel der rechten hinteren Thoraxfläche kräftigst zu innervieren, um diese letztere nach vorwärts und links zu treiben. Wenn man bei Vorhandensein selbst eines nur geringfügigen Rippenbuckels auch nicht von einer absoluten Konvextorsion als Effekt des Selbstredressements sprechen kann, so wird der rechte Rippenbuckel durch dasselbe doch zweifellos nach vorwärts gedrängt, so daß zum mindesten von einer Konkavtorsion keine Rede sein kann. Es stünde schlimm um den therapeutischen Wert unserer aktiven Redressementübungen, wenn sich dieselben bei aufrechter Stellung des Patienten nach Lovett immer mit Konkavtorsion kombinieren müßten. Diese Konkavtorsion würde sich zu der vorhandenen Konvextorsion hinzuaddieren und eine Steigerung der Dorsalskoliose veranlassen.

Fig. 13.

Aktives Redressement einer rechtskonvexen Dorsalskoliose durch Verschiebung des Oberkörpers auf dem Becken nach links. Die am rechten Thorax herabgleitende und gegen denselben fest angepreßte rechte Scapula drückt die rechte Thoraxhälfte nach vorne. Dennoch würde ein auf derselben angebrachter Stab Konkavtorsion vortäuschen.

Befestigt man an einem in aktivem Redressement befindlichen Thorax den Lovettschen Querstab, so wird derselbe allerdings Konkavtorsion zeigen, aber nur deshalb, weil er konkavseitig auf der herabgeschobenen Scapula, konvexseitig jedoch auf den Rippen ruht. Dasselbe wird der Fall sein, wenn der Thorax unter kombiniertem (aktiv-passivem) Redressement gehalten wird, also in jener Stellung, welche gewissermaßen das Summum der Leistung korrektiver Gymnastik darstellt. Fig. 14 zeigt diese Stellung. Patient hat seine rechtskonvexe Dorsalskoliose durch aktive Lateral-

Digitized by Google

verschiebung des Oberkörpers nach links möglichst korrigiert, während der Gymnast in der aus der Abbildung ersichtlichen Weise die Umkrümmung der dorsalen und lumbalen Abweichung durch Belastung der Wirbelsäule von oben her forciert und gleichzeitig den linken Thorax nach hinten, den rechten Thorax nach vorne dreht.

Fig. 14.

Wirbelsäule in aktiv-passiver Redressementstellung, das Summum der Leistung korrektiver Gymnastik vorstellend. Die vom Patienten eingeleitete aktive Korrektur der dorsalen und lumbalen Abweichung wird durch Belastung der Wirbelsäule von oben her weiter geführt und der Thorax gleichzeitig detorquiert. Trotzdem würde der Lovettsche Stab wegen der Tiefstellung der rechten Scapula scheinbare Konkavtorsion anzeigen.

Der Lovettsche Stab würde dennoch scheinbare Konkavtorsion im Dorsalsegmente anzeigen.

Wird die Lordose der Lende, z. B. im Sitzen, vermindert oder ganz aufgehoben (virtuelle Kyphose) und ein Sitzknorren durch schiefen Sitz erhöht, so wird die Lende nach der Gegenseite inflektiert und zeigt deutlichste Konvextorsion, wie dies ja auch die Lovettschen bezüglichen Abbildungen illustrieren.

Wird die Inflexion der Wirbelsäule in Vorbeugehaltung aus-

Digitized by Google

geführt, so erfolgt Konvexrotation, und zwar sowohl an der Brust-, als Lendenwirbelsäule. Soll z. B. die Brustwirbelsäule in Vorbeugehaltung rechtskonvex inflektiert werden, so gehört unter solchen Umständen ein gehöriger Aufwand von Muskelkraft dazu, um an der Stellung der Wirbelsäule überhaupt eine Veränderung herbeizuführen. Der Kraftaufwand des konkavseitigen Muskelmantels bewirkt dann, gerade so wie bei muskelkräftiger Inflexion der Brustwirbelsäule in aufrechter Stellung die reguläre Konvexrotation.

Wir sehen also immer und überall nur die Konvexrotation mit der seitlichen Inflexion verbunden.

Das Bild der sogenannten Konkavtorsion entsteht nur bei Rotation der Wirbelsäule um ihre Längsachse.

Wir können also die Lovettsche Formel nicht acceptieren, nach welcher die Konkavtorsion eine Begleiterscheinung der Inflexion lordotischer Segmente, die Konvextorsion hingegen eine Begleiterscheinung der seitlichen Inflexion kyphotischer Segmente der Wirbelsäule darstellt. Konkav- und Konvextorsion sind also nicht abhängig von funktionellen Haltungen (Reklination und Flexion) der Wirbelsäule; vielmehr macht jede seitliche Inflexion in jeder beliebigen Haltung Konvextorsion, während Rotation um die mediane Achse in jeder beliebigen Haltung die Erscheinungen der sogenannten Konkavtorsion bietet.

Befassen wir uns nunmehr etwas näher mit dem klinischen Bilde der Konkavtorsion.

Wir glauben, daß dasselbe allen aufmerksamen Beobachtern der beginnenden Skoliose bekannt war, noch ehe es den modernen Namen bekam, und wir haben uns stets über das Aufsehen gewundert, welches durch die Mitteilungen über die paradoxe Torsion hervorgerufen wurde. Mir war das klinische Bild schon wohlbekannt, als ich in großer Naivität im Anfange meiner orthopädischen Laufbahn mich unterfing, ein Buch über Pathologie und Therapie der Skoliose zu schreiben, denn mein damaliger erster Ratgeber war Schildbach, der das Krankheitsbild ziemlich genau beschrieb, wenn auch nicht mit dem Namen der Konkavtorsion belegte. Schildbach kennt bereits die Häufigkeit der linkseitigen Totalskoliose und erblickt in derselben sozusagen eine Urform der Skoliose, aus welcher sich eine zweifache oder dreifache Skoliose herausentwickle, während in anderen Fällen die ursprüngliche links-

Digitized by Google

konvexe Totalskoliose als solche bestehen bleiben und sich fortentwickeln könne.

Die aus Schultheß' Schule stammenden Untersuchungen von Heß haben die Schildbachschen Angaben, wenngleich nicht im vollen Umfange, bestätigt. Nach Heß haben ca. 70 % der untersuchten und längere Zeit verfolgten Fälle von linkskonvexer Totalskoliose die ursprüngliche Deviation beibehalten. Nach Schultheß gewinnt diese wichtige Verkrümmungsform demnach eine größere Selbständigkeit, als ihr von Schildbach ursprünglich zugewiesen war. Nur in 30 % der beobachteten Fälle erfolgte eine Umwandlung der linkskonvexen Totalskoliose in mehrfache Krümmungen. Die Frage nach der Häufigkeit dieser Umwandlung spielt in der Auffassung und Erklärung der Konkavtorsion übrigens eine untergeordnete Rolle. Auf diesen Punkt kommen wir weiter unten noch einmal zurück.

Wenn wir nunmehr die klinischen Bilder der linkskonvexen Totalskoliose der Reihe nach betrachten, so fassen wir am besten zunächst jene Fälle ins Auge, bei welchen sich Knochenveränderungen noch nicht nachweisen lassen.

Bei aufrechter, ungezwungener Haltung solcher Kinder bemerkt man bei Visierung aus der Vogelperspektive, daß der rechtseitige Thorax stärker nach hinten vorspringt. Die Betrachtung der Rückenfläche von hinten her zeigt einen linkskonvexen Totalbogen der Dornfortsatzlinie, der in der Lende etwas accentuierter ist, um nach oben zu flacher auszulaufen. Die rechte Taille ist tiefer gesattelt; die Schultern sind entweder gleich hoch, oder die linke wird ein wenig höher getragen. In der Vorbeugehaltung sind weder in der Lende noch auf der hinteren Thoraxfläche deutliche Niveaudifferenzen zu konstatieren; vgl. Fig. 15. (Bei der betreffenden Patientin waren indes schon minimale Krümmungsveränderungen der Rippenwirbel zu erkennen.)

Dieser Befund ist ein außerordentlich häufiger. Offenbar handelt es sich hier noch nicht um eine Skoliose mit Knochenveränderungen (strukturelle Skoliose), sondern nur um skoliotische Haltung. Deshalb sollte man in solchen Fällen eigentlich nur von Konkavrotation und nicht von Konkavtorsion sprechen.

Versuchen wir für diesen klinischen Befund die anatomische Grundlage an der Hand des Präparates einer Wirbelsäule zu gewinnen, deren einzelne Wirbel an ihrer vorderen Mitte und an dem

Digitized by Google

Dornfortsatze je eine geknöpfte Nadel tragen, welche der medianen Sagittalebene des Wirbels entspricht.

Gibt man dem Kreuzbein eine Linksneigung und stellt man dementsprechend das Lumbalsegment linkskonvex ein, so bildet die lumbale Dornfortsatzlinie einen linkskonvexen Bogen, welcher auch das Brustsegment in sich begreift, um in dessen oberem Anteile die

Fig. 15.

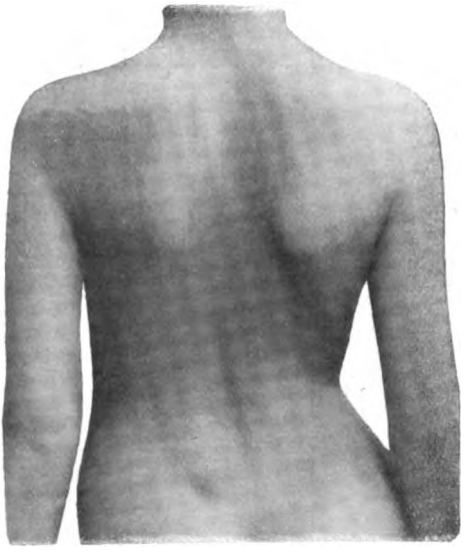

Linkskonvexe Totalskoliose mit Konkavrotation.

Mittellinie wieder zu erreichen (Fig. 16). Wir haben dann das Bild einer ganz flachen Lumbalskoliose ohne dorsale Gegenkrümmung vor uns. Einer stärkeren Abweichung des Lumbalsegmentes nach links wird eine dorsale Gegenkrümmung entsprechen müssen. Diese Gegenkrümmung nach rechts wird durch eine Rotation des Brustsegmentes nach rechts eingeleitet, durch welche die Körper der Brustwirbel nach rechts, die Dornfortsätze nach links rücken, ohne daß vorläufig der rotierende Wirbel als Ganzes die Medianebene des Rumpfes nach rechts hin überschreitet. Die Verbindungslinie der nach links ausschlagenden Dornfortsätze der Brustwirbel führt dann den linkskonvexen Bogen der lumbalen Dornfortsätze verflachend nach oben zu fort. Durch die Rotation nach rechts wird die hintere rechtseitige Thoraxwand nach hinten gewälzt und stellt bei dieser

Digitized by Google

Haltungsskoliose die rotatorische Prominenz vor, welche wir als Analogon des Rippenbuckels bei struktureller Skoliose betrachten. Diese Prominenz liegt in der Konkavität des Totalbogens der Dorn-

Fig. 16.

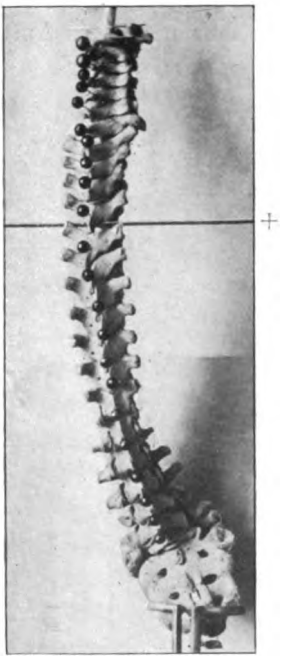

Veranschaulichung des klinischen Bildes der Totalskoliose mit Konkavrotation an dem Knochenpräparate einer Wirbelsäule, deren lumbale Dornfortsatzlinie einen linkskonvexen Bogen bildet. Die Kompensation der lumbalen Abweichung werde eingeleitet durch Rotation der Körper der Brustwirbel nach rechts, wobei die Dornfortsätze derselben nach links ausschlagen, den linkskonvexen Bogen der lumbalen Dornfortsätze nach oben zu fortführen und zum Totalbogen ergänzen. Die rotatorische Prominenz des rechten Thorax nach hinten (angezeigt durch die Abweichung des rechtseitigen Stabendes nach hinten) liegt in der Konkavität des Totalbogens der Dornfortsätze (Konkavrotation).

Fig. 17.

Veranschaulichung der Totalskoliose mit Konkavrotation durch analoge skoliotische Haltung. Die Last des Rumpfes droht von dem rechten Standbein nach links herabzugleiten; eine leichte Rotation des Thorax nach rechts stellt das gestörte Gleichgewicht wieder her. Die Dornfortsatzlinie beschreibt einen linkskonvexen Totalbogen, in dessen Konkavität die rotatorische Prominenz der rechten hinteren Thoraxfläche gelegen ist.

fortsatzlinie und ist der Ausdruck der sogenannten Konkavtorsion, welche im vorliegenden Falle besser Konkavrotation zu nennen ist. In Fig. 16 wird die konkavseitige rotatorische Prominenz des rechten Thorax nach hinten durch die Abweichung des rechtseitigen Stabendes nach hinten angedeutet.

Diese Art skoliotischer Haltung kann man am eigenen Körper

Digitized by Google

leicht reproduzieren und die sich abspielenden Bewegungsvorgänge an sich selbst gut beobachten.

Auf dem rechten Bein als Standbein stehend, läßt man die linke Beckenhälfte bei Flexion des linken Kniegelenkes möglichst stark herabsinken. Sofort fühlt man die hierdurch herbeigeführte Gleichgewichtsstörung. Die Last des Rumpfes droht von dem rechten Standbein nach links gewissermaßen herabzugleiten. Eine leichte Rotation des Thorax nach rechts stellt das Gleichgewicht wieder her. Die Hinterfläche des rechten Thorax wird nach hinten prominent, und diese Prominenz liegt in der Konkavität des linkskonvexen Totalbogens der Dornfortsatzlinie.

Ganz dasselbe klinische Bild wird die Rückenfläche eines Kindes mit flexibler Wirbelsäule zeigen, wenn man dasselbe eine analoge Stellung einnehmen läßt. Lenkt man das Lumbalsegment durch Beckensenkung stark nach links ab und überläßt es dem Patienten, die gesetzte Gleichgewichtsstörung zu verarbeiten, so erfolgt Rotation des Brustkorbes nach rechts, durch welche die Reihe der Brustwirbeldornfortsätze nach links rückt und die Linkskonvexität der lumbalen Dornfortsatzlinie zu einem linkskonvexen Totalbogen ergänzt, in dessen Konkavität die rotatorische Thoraxprominenz gelegen ist.

In einer zweiten Reihe von Fällen bieten die Seitenkonturen des Rumpfes, sowie der Verlauf der Dornfortsatzlinie ganz dieselben Verhältnisse wie bei der einfachen Haltungsskoliose (Fig. 15). Dessenungeachtet sind diese Fälle in der Entwicklung schon weiter vorgeschritten, denn man findet bei Untersuchung der Patienten in Vorbeugehaltung Andeutungen von Niveaudifferenzen. Am leichtesten für das Auge erkennbar, wenngleich noch schwer oder gar nicht meßbar ist eine geringe Knickung der rechtseitigen skapularen Rippenwinkel. Der ebenfalls minimal entwickelte Torsionswulst der linken Lende ist noch schwieriger mit Sicherheit festzustellen.

Es ist schwer zu behaupten, daß die lumbale oder dorsale Niveauelevation früher auftrete. Jedenfalls aber sind die Torsionserscheinungen (Knickung) der rechten Rippenwinkel früher mit Sicherheit zu erkennen, was wohl damit zusammenhängt, daß schon geringfügige Torsionsveränderungen der Bogenwurzeln (Sagittalstellung an der konvexen Seite) durch die langen Hebelarme der Rippen deutlicher in Erscheinung treten, daß also eine geringfügige zentrale Torsionsveränderung mit einer unverhältnismäßig bedeuten-

Digitized by Google

den peripheren Veränderung (Knickung der Rippenwinkel) einhergeht. Bei der Kürze der Querfortsätze der Lendenwirbel kann eine geringe Stellungsveränderung derselben nicht so bald merkliche periphere Formveränderungen (Torsionswulst) veranlassen.

Auch in den in Rede stehenden Fällen bildet die Dornfortsatzlinie einen flachgeschwungenen linkskonvexen Totalbogen (Fig. 15). Der Rippenbuckel liegt noch in der Konkavität dieses Bogens; es besteht also Konkavtorsion, denn die Konkavrotation des ersten Typus ist zur Konkavtorsion, die skoliotische Haltung zur strukturellen, wenn auch geringgradigen Skoliose geworden. In ihrem Wesen sind die beiden Typen vollkommen gleich; nur in ihrer Entwicklung sind sie graduell verschieden.

Diese Fälle werden von Schultheß als „wahre" oder „wirkliche" Totalskoliosen bezeichnet.

In anderen Fällen von linkskonvexer Totalskoliose mit klinischer Konkavtorsion zeigt die Vorbeugehaltung der Patienten außer dem rechtsseitigen skapularen minimalen Rippenbuckel, also außer der eigentlichen Konkavtorsion, noch einen linksseitigen oberen (supraskapularen) eventuell dorsocervikalen, selbstverständlich ebenfalls nur sehr geringgradigen Rippenbuckel; außerdem findet sich in diesen Fällen andeutungsweise ein linkseitiger lumbaler Torsionswulst.

Auf diese Fälle wurde von Reiner und Werndorff besonders hingewiesen.

Diese Art von linkskonvexer Totalskoliose mit Konkavtorsion ist durch den deutlichen (vertikalen) Hochstand der linken Schulter ausgezeichnet und stellt eine Kombination dorsaler klinischer Konkavtorsion mit lumbaler und dorsocervikaler Konvextorsion vor.

Endlich gibt es Fälle von linkskonvexer Totalskoliose, welche sich nicht mit Konkavtorsion kombinieren, sondern in Vorbeugehaltung sowohl am Brust- wie am Lendensegmente Konvextorsion erkennen lassen. Diese Fälle werden von Schultheß als lokalisierte, also nur als „scheinbare" Totalskoliosen bezeichnet. Die Totalskoliosen mit Konvextorsion haben mit unserer Frage absolut nichts zu schaffen und wir brauchen uns diesbezüglich mit ihnen nicht näher zu befassen. Die Totalskoliose mit lumbodorsaler Konvextorsion hat mit der Totalskoliose mit dorsaler Konkavtorsion nur eine äußere Aehnlichkeit, da die Dornfortsatzlinie in beiden Fällen einen linkskonvexen (selten rechtskonvexen) Totalbogen bildet; wenn man näher zusieht, so findet man, daß der Scheitelpunkt der Dornfortsatzlinie

Digitized by Google

bei der Totalskoliose mit Konvextorsion im dorsolumbalen Segmente der Wirbelsäule gelegen ist, während bei Totalskoliose mit dorsaler Konkavtorsion der Verlauf der Dornfortsatzlinie einen nach oben zu sich deutlich verflachenden, also der Medianebene zustrebenden Bogen bildet, dessen größte seitliche Abweichung im Lendensegmente sich findet.

Wir werden weiter unten noch einmal auf die Totalskoliose mit Konvextorsion und die Totalskoliose mit Konkavtorsion und zwar lediglich zu dem Zwecke zurückkommen, um beide Krümmungen auf ihren Charakter als „Totalskoliosen" näher zu prüfen.

Fig. 18.

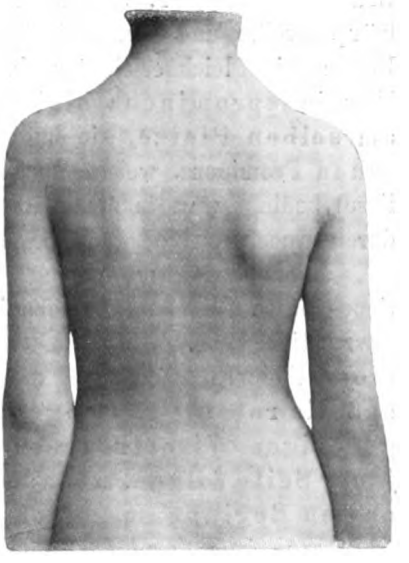

Linkskonvexe Totalskoliose mit lumbodorsaler Konvextorsion.

Sowie jede andere Skoliosenform auf irgend welcher erreichten Entwicklungsstufe halt machen kann, so mag auch die mit klinischer Konkavtorsion einhergehende Skoliose als solche bestehen bleiben oder sich bei vorhandenen Bedingungen weiter fortentwickeln. Die Stabilität der Form der Skoliose oder ihre Weiterentwicklung zu anderen klinischen Bildern scheint uns keineswegs eine dieser Form immanente und durch ihre speziellen Verhältnisse notwendig gemachte Eigentümlichkeit zu sein, sondern vielmehr nur von äußeren und inneren günstigen Bedingungen (individuelle Disposition) abzuhängen.

Wir stellen uns die Weiterentwicklung der Skoliose mit klinischer Konkavtorsion gar nicht anders vor als den Uebergang einer mindergradigen in eine höhergradige Abweichung.

Nimmt unter dem Einflusse irgend welcher begünstigender Umstände die Lendenabweichung eines Falles von klinischer Konkavtorsion zu, so wird die gesetzte Gleichgewichtsstörung durch eine bloße Gegenrotation des Brustsegmentes nicht mehr kompensiert werden können. Die rotierten Brustwirbel werden schließlich aus

Digitized by Google

der Medianebene nach rechts abgedrängt werden. Die Rotationsskoliose des Brustsegmentes entwickelt sich zur Deviationsskoliose. Rückt der Brustwirbelkörper aus der Medianebene nach rechts, so wird der Dornfortsatz diese Bewegung mitmachen müssen, seine Linksabweichung wird sich allmählich verringern, bis er die Mittellinie erreicht und schließlich nach rechts hin überschreitet. Dementsprechend wird sich der linkskonvexe Bogen der dorsalen Dornfortsatzlinie allmählich immer mehr verflachen, die Mittellinie erreichen und dieselbe in der Richtung der Lateralverschiebung der Brustwirbelkörper, also nach rechts hin überschreiten. Wirbelkörperreihe und Dornfortsatzreihe werden dann einen seitlichen Bogen mit gleichgerichteter Konvexität (nach rechts) zeigen. Die Torsionsprominenz bleibt von Anfang an unverändert am selben Platze, sie hat sich lediglich aus einer rotatorischen Prominenz, welche durch eine bloße Haltung (Rotationsskoliose) bedingt war, in eine Torsionsprominenz verwandelt, welche durch Knochenveränderung permanent geworden ist.

Trotz dieser von Anfang an unveränderlichen Lage der Rotations- bezw. Torsionsprominenz ist die ursprüngliche klinische Konkavrotation resp. Konkavtorsion zur Konvextorsion geworden und diese Umwandlung ist einfach darauf zurückzuführen, daß die rotatorisch abgelenkten Dornfortsätze den zugehörigen Wirbelkörpern schließlich und endlich nach jener Seite folgen, nach welcher deren Abweichung vom ersten Beginne an gerichtet war.

Was jene Form der linkskonvexen Totalskoliose mit dorsaler klinischer Konkavtorsion und dorsocervikaler und lumbaler Konvextorsion anbelangt, so kann man sich sehr leicht vorstellen, daß die dorsale Rechtsabweichung mittlerer Wirbelkörper eine kompensatorische Abweichung oberer dorsaler Brustwirbelkörper veranlaßt haben kann, noch ehe die mittlere dorsale klinische Konkavtorsion zur Konvextorsion gediehen war.

Die Umwandlung einer linkskonvexen Totalskoliose mit Konkavtorsion in eine Skoliose mit lumbaler und dorsaler Konvextorsion bedeutet in unseren Augen durchaus nicht den Uebergang einer einfachen Totalskoliose in eine zweifache Skoliose, sondern nach unserer Auffassung ist die linkskonvexe Totalskoliose mit klinischer Konkavtorsion des mittleren Dorsalsegmentes schon von ihrem Urbeginne an, also schon im Stadium

Digitized by Google

der Rotationshaltung (dorsale Rotationsskoliose) eine zweifache Skoliose, linkskonvex im lumbalen, rechtskonvex im dorsalen Segmente. Die Totalskoliose mit klinischer Konkavtorsion braucht sich also nicht erst in eine zweifache Skoliose zu verwandeln, sondern ist von vornherein eine solche.

Wenn also Stein und Heß in 30 % eine Umwandlung der Totalskoliose in eine mehrfache Skoliose gefunden haben, so bedeutet das nach unserer Auffassung, daß eine initiale Form der Skoliose sich in 30 % verschlimmert hat. Dieser Prozentsatz wird je nach der individuellen Disposition einer Gruppe untersuchter Kinder für Skoliose verschieden sein und dürfte kaum gerade durch diese Erscheinungsform der initialen Skoliose bedingt sein. Die von Stein aufgestellten Zahlen können daher auf allgemeine Bedeutung keinen Anspruch erheben, so richtig dieselben auch für das untersuchte Material sein mögen. — Es bleibe dahingestellt, ob diese zweifache Skoliose nach der vorwiegenden Formveränderung des Lendenrumpfes als Lendenskoliose oder nach den meist früher erkennbaren Knochenveränderungen an den Rippen als Dorsalskoliose zu bezeichnen ist. Wichtig ist nur, daß die linkskonvexe (sowie die seltenere rechtskonvexe) Totalskoliose mit Konkavtorsion schon von Anfang an eine zweifache Skoliose ist und sich nicht erst in eine solche zu verwandeln braucht.

Die von Lovett gegebene Erklärung der Art und Weise einer angeblichen Umwandlung der Totalskoliose mit klinischer Konkavtorsion in eine mehrfache Krümmung erscheint uns offen gestanden sehr gezwungen.

Bei einem Kinde mit linkseitiger Totalskoliose wird sich nach Lovett das Bestreben äußern müssen, den nach hinten prominenten rechtseitigen Thorax nach vorwärts und links zu drehen, um die obere Wirbelsäulenpartie konvex nach rechts zu biegen und so das Gleichgewicht wieder herzustellen. Bei der leichten Rotationsfähigkeit der Brustwirbelsäule ist das Resultat dieses Bestrebens des Kindes eine Drehung der oberen dorsalen Wirbelsäule nach links, mit welcher eine rechtskonvexe dorsale Abweichung verbunden ist. Die Tendenz, die Drehung des Schultergürtels nach rechts hinten zu berichtigen, bietet nach Lovett hinreichend Erklärung für den Uebergang einer linkseitigen Totalskoliose in eine rechtsdorsale und linkslumbale Krümmung.

Digitized by Google

Im Gegensatze hierzu besteht nach unserer Anschauung für den Patienten gar keine Veranlassung, den rechtseitigen, nach rechts rotierten und nach hinten prominenten Thorax wieder nach der entgegengesetzten Richtung, also nach links zu rotieren. Bei einem solchen Rotationsmanöver würden nur die Dornfortsätze nach rechts rücken, die Wirbelkörper aber nach links abweichen, um mit den gleichsinnig nach links geschwenkten Körpern der Lendenwirbelsäule einen linkskonvexen Totalbogen zu bilden. Dadurch würde eine infolge der Linksabweichung der Lende entstandene Gleichgewichtsstörung nicht ausgeglichen, sondern eher verschärft.

Vielmehr erblicken wir in der rotatorischen Prominenz des rechten Thorax nach hinten, d. h. in der hierzu ursächlichen Rotation der Brustwirbelkörper nach rechts schon den Ausdruck der stattgefundenen Kompensation der linkskonvexen Lendenkrümmung. Eventuell bleibt die Rechtsabweichung der mittleren Dorsalwirbel durch eine Linksrotation der oberen dorsalen bezw. dorsocervikalen Wirbelkörper zu kompensieren.

Mit unserer Auffassung der sogenannten wahren Totalskoliose als zweifacher Skoliose ist der Begriff der Konkavtorsion nicht mehr vereinbar. Die dorsalen Torsionserscheinungen gehören dann gar nicht zum Krümmungsscheitel der Totalskoliose, sondern sind unumstößliche klinische Beweise für das Vorhandensein einer oberen dorsalen Gegenkrümmung, auch dann, wenn der Verlauf der Dornfortsatzlinie dagegen spricht.

Soll die Konkavtorsion als das Analogon oder vielmehr als eine Umkehrung der Konvextorsion zu gelten haben, dann müssen die Wirbel-„Körper“ in die Konkavität der Krümmung einrücken und zwar muß diese Drehung in die Konkavität am Krümmungsscheitel am intensivsten sein.

Wenn wir die klinische Konkavtorsion auf dieses Kriterium hin untersuchen, so findet sich die durch die Torsion bedingte Niveauelevation niemals im Scheitelpunkte der Totalkrümmung, sondern weit entfernt davon. Schon aus diesem Grunde könnte die Konkavtorsion nicht ein Gegenstück zur Konvextorsion sein.

Konkavtorsion **im Krümmungsscheitel** gibt es nicht.

Mit demselben Rechte, mit welchem man die dorsale Torsion bei der sogenannten wahren linkskonvexen Totalskoliose als Konkav-

Digitized by Google

torsion bezeichnet, könnte man bei jeder beliebigen Dorsalskoliose den rechtseitigen dorsalen Rippenbuckel als Konkavtorsion der linkskonvexen Lendenkrümmung bezeichnen.

Die ganze Berechtigung des Ausdruckes Konkavtorsion dreht sich um die Frage, ob für die Bestimmung der Richtung einer Verkrümmung die Dornfortsatzlinie maßgebend ist oder nicht.

Was uns betrifft, so haben wir stets den Anfänger eindringlich davor warnen zu müssen geglaubt, sich in Diagnose und Beurteilung der Skoliose von der Dornfortsatzlinie bestimmen zu lassen, weil er Gefahr läuft, eine hochgradige Skoliose mit starker Torsion zu übersehen oder doch zu unterschätzen und anderseits eine Skoliose annehmen kann, wo dieselbe gar nicht vorhanden ist.

Für die Richtungsbestimmung einer skoliotischen Abweichung sind doch wohl einzig und allein die Wirbelkörper maßgebend. Wenn wir dieselben bei der klinischen Untersuchung des Rückens auch nicht sehen können, so beweist die Knickung der Rippenwinkel auf der einen und die Streckung der Rippenwinkel auf der anderen Seite doch untrüglich, daß die zugehörigen Bogenwurzeln und hinteren Wirbelkörperabschnitte eine sagittale bezw. frontale Richtung haben, daß mithin notwendigerweise der Wirbelkörper nach der konvexen Seite hin torquiert sein muß. Knickung der Rippenwinkel ist nichts weiter als der anatomische Ausdruck für Konvextorsion der Wirbelkörper in einem Krümmungsscheitel. Daran wird nichts geändert, wenn diese Konvextorsion der Wirbelkörper in der Konkavität der Dornfortsatzlinie gelegen wäre.

Das ganze Geheimnis der Konkavtorsion wird sofort entschleiert, wenn man die zugehörige Totalskoliose von vorne betrachtet.

Dann wird das Urteil über die Richtungsabweichung der Wirbelsäule nicht mehr durch die unverläßlichen Dornfortsätze beeinflußt, sondern es bleiben für die Richtung der Abweichung einzig und allein die Körper der Wirbel maßgebend. Dann enthüllt sich die Konkavtorsion als das, was sie eigentlich ist, nämlich als reguläre Konvextorsion.

Fig. 19 zeigt das in Fig. 16 dargestellte Präparat in der Ansicht von vorne. Im Gegensatze zum Verlaufe der Dornfortsatzlinie bei Fig. 16 zeigt eine die vordere Mitte der Wirbelkörper verbindende Linie eine zweifache (linkskonvexe lumbale und geringgradige rechtskonvexe dorsale) Abweichung, entsprechend der Rotation der Lendenwirbelkörper nach links und der Rotation der Körper der Brustwirbel nach rechts.

Digitized by Google

Die Stellung der einzelnen Wirbel zueinander wurde keineswegs willkürlich gewählt, sondern von dem Präparate einer frischen Wirbelsäule abgeleitet, deren unteres Ende (Kreuzbein) zwischen eisernen Klammern befestigt war, während von oben her mittels

Fig. 19.

Das in Fig. 16 dargestellte Präparat in der Ansicht von vorne. Im Gegensatze zum Verlauf der Dornfortsatzlinie bei Fig. 16 zeigt eine die vordere Mitte der Wirbelkörper verbindende Linie eine zweifache (linkskonvexe lumbale und rechtskonvexe geringgradige dorsale) Abweichung, entsprechend der Rotation der Körper der Brustwirbel nach rechts behufs Einleitung der Kompensation der Lendenkrümmung.

Fig. 20.

Präparat einer frischen Wirbelsäule, deren unteres Ende (Kreuzbein) mittels eiserner Klammern befestigt ist, während von oben her mittels einer Schraube exzentrische Belastung ausgeübt wird. Die Brustwirbelkörper rotieren ganz leicht nach der konvexen Seite der Abweichung (Konvexrotation). Diese Rotation ist schwer meßbar, doch leicht an dem Umstande zu erkennen, daß bei Visierung der Wirbel in der medianen Sagittalebene die Seitenflächen der Wirbelkörper an der konvexen Seite der Krümmung verschwinden, resp. als Linie erscheinen, während dieselben an der konkaven Seite als Fläche sichtbar bleiben.

einer Schraube exzentrische Belastung ausgeübt wurde. Dieses Experiment zeigt Abweichung der Wirbelkörper nach der konvexen Seite der Krümmung. Allerdings ist die Drehung eine minimale und kaum anders als durch Visierung der Mitte der Wirbelkörper von vornher zu erkennen. Die stattgefundene Rotation erschließt man daraus, daß die Seitenflächen der Wirbelkörper an der kon-

Digitized by Google

vexen Seite der Krümmung verschwinden, während dieselben auf der konkaven Seite sichtbar bleiben.

Anatomisch gibt es keine Konkavtorsion. Klinisch könnte man von einer Torsion sprechen, deren Niveauelevation in der Konkavität der Dornfortsatzlinie gelegen ist und welche deshalb den Anschein einer Konkavtorsion erweckt. Man mag deshalb klinisch von einer „scheinbaren" Konkavtorsion sprechen. Besser wäre es, diese Bezeichnung überhaupt fallen zu lassen, da sie unnötige Verwirrung verursacht.

In der Tat gibt es keine Konkavtorsion, denn dieselbe entspricht niemals dem Krümmungsscheitel des Totalbogens, sondern gehört zum System des nächstüberliegenden, klinisch noch latenten Krümmungsscheitels und ist mit Beziehung auf diesen eine reguläre Konvextorsion. Den Anblick der Wirbelsäule des Patienten von vorn, also den Anblick der Wirbelkörperreihe kann man sich leicht durch das Röntgenbild verschaffen. Diesen Weg haben Reiner und Werndorff mit Erfolg betreten. An einer Scoliosis triplex, welche sich unter dem klinischen Bilde einer linkskonvexen Totalskoliose präsentierte, deren mittlere Torsionselevation demnach als Konkavtorsion gelten mußte, zeigte das Röntgenbild sehr deutlich, daß diese Konkavtorsion nichts anderes als eine Konvextorsion der Wirbelkörper war. Ganz derselbe Versuch an jener sogenannten „wirklichen" Totalskoliose, welche nach dem Vorhergehenden eine zweifache Skoliose (mit latenter Dorsalabweichung) ist, würde dieselben Verhältnisse ergeben haben. Die sogenannte Konkavtorsion würde sich bei schon vorhandenen permanenten Knochenveränderungen ebenfalls als Konvextorsion der Körper der Wirbel offenbaren.

Die von Schultheß so genannte „wirkliche" Totalskoliose mit dorsaler Konkavtorsion ist also nach unserer Anschauung die „scheinbare" Totalskoliose, weil in der Tat von vornherein eine mindestens zweifache Skoliose.

Hingegen ist die von Schultheß als „scheinbare" Totalskoliose bezeichnete Skoliose mit lumbaler und dorsaler Konvextorsion unseres Erachtens eine „wirkliche", also die Totalskoliose, soweit wenigstens eine solche überhaupt möglich ist, denn auch in diesem Falle wird man das Vorhandensein einer oberen, dorsocervikalen oder cervikalen und einer unteren lumbalen oder lumbosakralen Gegenkrümmung zugeben müssen.

Digitized by Google

Dem radiologischen Nachweise, daß Konkavtorsion nicht existiert, kann entgegengehalten werden, daß dieselbe am anatomischen Präparate nachgewiesen ist. Aber dieser von Schultheß versuchte Nachweis hat für uns keine überzeugende Kraft.

Die anatomischen Präparate, welche Schultheß beibringt, um die Konkavtorsion zu erhärten, sind zum Teil hierzu nicht geeignet; es dürfte schwer fallen, mit Knochenveränderungen im Sinne angeblicher Konkavtorsion am Beckenringe überzeugend zu wirken. Bei unserer mangelhaften Kenntnis der skoliotischen Beckenveränderungen überhaupt läßt sich unseres Ermessens aus dem knöchernen Beckenringe der skoliotischen Wirbelsäule weder das „für" noch das „gegen" einer Konkavtorsion überzeugend belegen.

Ein zweites Wirbelsäulenpräparat, welches Schultheß beibringt, soll die Konkavtorsion der Brustwirbelsäule bei rechtskonvexer Totalskoliose beweisen. Wir sehen in das Präparat von vorn hinein, haben also nur die Reihe der Wirbelkörper vor Augen. In diesem Bilde (Fig. 21, vgl. diese Zeitschr. Bd. 14 Heft 3/4 S. 489) erblickt Schultheß die anatomische Bestätigung der Konkavtorsion. An der rechtskonvexen Totalskoliose „war die linke Thoraxhälfte weiter und sprang weiter nach hinten vor, die Torsion war demnach ebenfalls konvexseitig".

Für unsere Augen zeigt das Präparat zunächst, daß es sich um eine außerordentlich geringfügige Skoliose handelt, in deren Lumbalabschnitt die Wirbelkörper eine ganz leichte Wendung nach rechts zeigen. Diese Rechtswendung wird nach oben zu geringer und ist schon im lumbodorsalen Segment nicht mehr zu erkennen. Jedenfalls ist in der Brustwirbelsäule keine Spur mehr davon vorhanden. Schon mit Rücksicht darauf kann der linkseitige Rippenbuckel nicht als Konkavtorsion angesprochen werden. Bei genauer Betrachtung der Brustwirbelkörper fällt uns aber der folgende Umstand auf: Wir sehen die rechten Seitenflächen der Wirbelkörper, ebensowie die Rippenhälse in ganzer Ausdehnung. Die linken Seitenflächen der Brustwirbelkörper erscheinen hingegen nicht als Fläche, sondern in der vertikalen Projektion als eine Linie. An der linken Seite verlaufen daher die seitlichen Begrenzungsflächen der Brustwirbelkörper ebenso wie die Rippenhälse ersichtlich in sagittaler Richtung, daher auch die größere Tiefe des Sulcus pulmonalis auf dieser Seite. Rechts kann man die Seitenflächen der Wirbelkörper sehen, sie präsentieren sich als Flächen und nicht als Linien. Daher haben

Digitized by Google

die rechten Seitenflächen der Brustwirbelkörper eine diagonale oder frontale, die entsprechenden linken Seitenflächen eine sagittale Richtungstendenz. Dieser Umstand ist in unseren Augen ein Beweis für eine leichte Linkswendung der Brustwirbelkörper. Diese Linkswendung wird ferner durch den Umstand bekräftigt, daß das Präparat wegen Vorhandenseins des linken Rippenbuckels auf einer schiefen Ebene aufruht. Dadurch muß der linke Thorax etwas nach vorn gewendet bezw. nach links gedreht erscheinen. Dadurch würden die linken Seitenflächen der Brustwirbelkörper in Ansicht von vorn als Flächen erscheinen müssen; dennoch präsentieren sie sich nur als Linien zum Beweise dafür, daß ihre Sagittalstellung eine relativ nicht unbedeutende sein muß.

Fig. 21.



Gipsabguß von rechtskonvexer Totalskoliose mit (angeblicher) Konkavtorsion (nach Schultheß).

Wir sehen an dem Präparate Konvextorsion an der Lendenwirbelsäule nach rechts und Konvextorsion an der Brustwirbelsäule nach links. Die angebliche Konkavtorsion ist eine ganz reguläre Konvextorsion. An dieser Auffassung könnte der eventuelle Befund nichts ändern, wenn die Dornfortsatzlinie an dem Präparat einen flachen, rechtskonvexen Totalbogen bilden sollte.

Zusammenfassend wollen wir kurz wiederholen: Die linkskonvexe Totalskoliose mit Konkavtorsion ist eine häufig zu beobachtende Form initialer Skoliose, deren bisherige Erklärungsversuche nicht befriedigen können.

Die von Schultheß gelieferte Erklärung, daß bei Fixierung des Krümmungsscheitels der Konvexität der überliegende Teil der Wirbelsäule zur konkavseitigen Drehung kommt, ist nicht akzeptabel,

Digitized by Google

weil der über dem Krümmungsscheitel liegende Teil der Wirbelsäule durchaus nicht absolut konkavseitig, sondern nach oben zu abnehmend konkavseitig gedreht ist. Absolute konkavseitige Drehung beginnt erst oberhalb des Interferenzpunktes, um am nächstüberliegenden Scheitelwirbel ihr Maximum zu erreichen. Die absolute Konkavdrehung bezieht sich also nicht auf den Krümmungsscheitel des linkskonvexen Totalbogens, sondern gehört dem unteren Schenkel der nächstoberen Krümmung an.

Die Lovettsche Erklärung, nach welcher Konkavtorsion eine regelmäßige Begleiterscheinung der seitlichen Inflexion der lordotischen Segmente der Wirbelsäule sein soll, ist weder durch die Bewegungsstudien am anatomischen Präparat noch am lebenden Modell überzeugend nachgewiesen.

Unter entsprechenden Bedingungen angestellte Bewegungsstudien am anatomischen Präparat und am lebenden Modell zeigen vielmehr, daß jede seitliche Inflexion der Wirbelsäule in jeder beliebigen, also lordotischen oder kyphotischen Haltung immer und allemal mit regulärer Konvextorsion einhergeht.

Hingegen erzeugt Rotation eines beliebigen Segmentes der Wirbelsäule um die mediane Achse in jeder beliebigen Haltung die Erscheinungen der Konkavrotation, d. h. die rotatorische Prominenz (das Analogon der Torsionsprominenz oder des Rippenbuckels) kommt in die Konkavität des seitlichen Bogens der Dornfortsatzlinie zu liegen.

Die linkskonvexe Totalskoliose mit Konkavtorsion ist von allem Anfang an eine mehrfache Krümmung, da eine lumbale Linksabweichung durch eine Rotationsskoliose des Brustsegmentes mit Rechtsdrehung der Wirbelkörper zur Kompensation gelangt. Die Dornfortsätze der Brustwirbel erfahren dabei eine entgegengesetzt gerichtete Drehung (nach links), so daß ihre Verbindungslinie den linkskonvexen Bogen der lumbalen Dornfortsatzlinie verflachend nach oben fortführt und zum Eindruck der Totalskoliose führt.

Da die Richtung einer seitlichen Abweichung von den Körpern und nicht von den Dornfortsätzen der Wirbel bestimmt wird und da die Niveauelevation (Rippenbuckel oder rotatorische Prominenz) nur der anatomische Ausdruck einer gleichgerichteten resp. gleichseitigen Abweichung der Wirbelkörper ist, so hat man entsprechend dem höchsten Punkte der Niveauelevation eine gleichgerichtete Abweichung der Wirbelkörper anzunehmen, selbst wenn in dieser Höhe die Ver-

Digitized by Google

bindungslinie der Dornfortsätze eine entgegengesetzt gerichtete Konvexität bilden sollte.

Daß der Rippenbuckel sowie eine rotatorische Thoraxprominenz der Richtungsabweichung der Wirbelkörper entspricht, kann durch den Einblick in den Thorax von vorn her mittels des Röntgenbildes erwiesen werden.

Die Konkavtorsion bei linkskonvexer Totalskoliose könnte höchstens in klinischem Sinne als solche bezeichnet werden, da die klinische Untersuchung die Richtungsabweichung der Körper der Wirbel nicht unmittelbar erkennen läßt.

Aber auch die klinische Konkavtorsion ist nur eine scheinbare, denn sie entspricht niemals dem Scheitelpunkte des linkskonvexen Totalbogens der Dornfortsatzlinie, sondern gehört zum System des nächstüberliegenden klinisch noch latenten Krümmungsscheitels und ist mit Beziehung auf diesen eine reguläre Konvextorsion.

Anatomisch gibt es keine Konkavtorsion, denn niemals rotieren die Wirbelkörper in die Konkavität eines Krümmungsscheitels, geschweige denn, daß diese Konkavrotation in diesem selbst ihren Höhepunkt erreichen würde, wie es bei Konvexrotation der Fall ist.

Die sogenannte Umwandlung der Totalskoliose mit Konkavtorsion in eine mehrfache Skoliose ist bei dem Umstande, daß dieselbe von vornherein als eine zweifache und selbst dreifache Skoliose aufzufassen ist, nichts weiter als die Fortentwicklung einer geringeren in eine höhergradige Verkrümmung desselben Charakters.

Die linkskonvexe Totalskoliose mit Konkavtorsion ist also durchaus nicht die „wirkliche“ Totalskoliose, als welche sie bezeichnet wird, sondern nur eine scheinbare Totalskoliose.

Hingegen ist die linkskonvexe Totalskoliose mit lumbodorsaler Konvextorsion, welche als nur „scheinbare“ Totalskoliose bezeichnet wird, eine „wirkliche“, also die Totalskoliose, soweit eine solche überhaupt möglich ist, denn auch in diesem Falle müssen obere und untere Gegenkrümmungen wenigstens andeutungsweise vorhanden sein.

Das einzige beweiskräftige anatomische Präparat, durch welche eine Konkavtorsion nachgewiesen werden sollte, zeigt reguläre Konvextorsion.

Es ist also unerschütterlich daran festzuhalten, daß die Wirbelkörper unter allen Umständen nach der konvexen Seite der lateralen Inflexion der Wirbelsäule abweichen, daß es also nur Konvextorsion gibt.

Digitized by Google

XIV.

(Aus dem k. k. Universitäts-Ambulatorium für orthopädische Chirurgie in Wien. Vorstand: Prof. Dr. A. Lorenz.)

Ueber die blutige Behandlung hochgradiger Kniegelenksverkrümmungen[1]).

Von

Dr. **Robert Werndorff,** Assistent.

Mit 12 Abbildungen.

Seitdem die mechanische Behandlung der Gelenkserkrankungen allgemeine Verbreitung gefunden, seitdem die Prinzipien der modernen orthopädischen Chirurgie mit ihren Fixationsmethoden Gemeingut auch der praktischen Aerzte geworden sind, bekommt der Gelenkschirurge hochgradige Kniegelenksverkrümmungen immer seltener zu Gesicht, und die Gelegenheit, diese blutig zu operieren, ist umso geringer, als sich auch unter den blutigsten Chirurgen heute erfreulicherweise die Ueberzeugung Geltung verschafft hat, daß selbst hochgradige, sehr rigide Kniegelenksverkrümmungen dem vollkommen gefahrlosen, unblutigen, modellierenden Redressement weichen. Trotzdem rechtfertigen die wenigen zur Beobachtung kommenden Fälle eine eingehende Besprechung der blutigen Behandlung, weil einerseits die Indikationsstellung des blutigen Eingriffes einer eindeutigen Abgrenzung bedarf, anderseits die Wahl einer bestimmten blutigen Operationsmethode oft schwer fällt.

Maßgebend in erster Linie für die Entscheidung zum blutigen Eingriff muß natürlich sein, ob man es mit einer Ankylose oder nur mit einer Kontraktur zu tun hat, ob die fehlerhafte Stellung der Gelenkenden knöchern oder bindegewebig fixiert ist. Aber gerade diese Frage ist unter Umständen selbst von dem Geübtesten schwer zu beantworten: kleine, rasch aufeinander folgende Be-

[1]) Vortrag, gehalten auf dem VI. Kongreß der Deutschen Gesellschaft für orthopädische Chirurgie am 2. April 1907.

Digitized by Google

wegungen, die ohne die geringste Gewaltanwendung mit dem Unterschenkel gegen den absolut fest fixierten Oberschenkel versucht werden, erleichtern die Entscheidung. Des Röntgenbildes kann man in der Regel entraten, es lehrt selten mehr als die klinische Untersuchung, und es ist vielleicht geboten, hier der radiologischen Irrtümer zu gedenken, die so manchem bei der Deutung einer Ankylose unterlaufen: wie mancher ist geneigt, bloße Ueberschneidungen der Knochen für Verwachsungen zu halten, wie mancher diagnostiziert von einem Knochen in den anderen übergehende Bälkchen als radiologische Zeichen einer Ankylose, wo es sich nur um Projektionstäuschungen handelt.

Wenn nun auf der einen Seite die Diagnose einer echten Ankylose des Kniegelenkes für die Wahl eines blutigen Eingriffes bestimmend sein muß, so folgt anderseits keineswegs aus dem Befunde einer nicht knöchernen Verbindung der Gelenkkörper die Indikation zum unblutigen modellierenden Redressement, denn diese erfährt vor allem eine Einschränkung in jenen Fällen, bei denen wir durch die klinische Bezeichnung „funktionelle Ankylose" die überaus feste, wenn auch anatomisch fibröse Verbindung der Knochen zum Ausdruck bringen; der blutige Eingriff ist dann nicht zu vermeiden.

Aber auch eine weniger feste, leicht korrigierbare Kontraktur vorausgesetzt, wird die fehlerhafte Stellung des Kniegelenkes nicht durch das intraartikuläre Redressement dann behoben werden dürfen, wenn eine merkliche Subluxationsstellung der Tibia vorliegt, zumal bei dem meist gleichzeitigen Bestehen der mit der Konvexität nach vorne gerichteten Verkrümmung des unteren Femurendes. Die in diesen Fällen vorliegende Verbildung der Gelenkkörper macht nämlich ein Hinübergleiten der Tibia über die nach vorne überragenden Femurkondylen nicht nur unmöglich, sondern muß zu einer ganz bedeutenden Vermehrung der Subluxationsstellung dadurch führen, daß die Tibia vorn an den überhängenden Kondylen ein Hypomochlion findet und nach rückwärts gehebelt wird. Dies zu vermeiden, muß grundsätzlich unter den beiden eben erwähnten Bedingungen die Stellungsverbesserung extraartikulär am Oberschenkel vorgenommen werden. Bei Jugendlichen und Erwachsenen tritt also auch hier die Osteotomie in ihre Rechte, während sie bei Kindern der Osteoklase zu weichen hat. Eine Ausnahme wird man hiervon nur in jenen leider nicht zu seltenen Fällen machen müssen, in denen wegen jahre-

Digitized by Google

langer Ausschaltung des Beines von der Funktion die Gefahr einer Fettembolie droht. Die üblen Erfahrungen, die wir an unserer Klinik gerade im laufenden Jahre gemacht haben, machen es zur Pflicht, unter so gefahrdrohenden Umständen auch bei Kindern den blutigen Eingriff als den schonenderen zu wählen, wiewohl auch er die Möglichkeit einer Fettembolie nicht ausschließt.

Der Grad der Winkelstellung allein gibt keine Veranlassung, blutig zu operieren, das sekundäre Etappenredressement läßt uns manche blutige Operation selbst bei den hochgradigsten Kontrakturstellungen umgehen, wie unter anderem aus der Abbildung des Falles Novi hervorgeht. Diese 24jährige seit ihrem 2. Lebensjahre verkrüppelte Handgeherin nach poliomyelitischer Lähmung konnte leicht in zwei bald aufeinander folgenden Etappen unblutig gerade gestreckt werden.

Die wichtigste Indikation zum blutigen Eingriff liegt in dem Vorhandensein von tiefen, am Knochen fixierten Narben in der Kniekehle, und dieser Befund entscheidet in der Regel auch gleich für die Wahl der Methode.

Bevor ich nun aber versuchen will, jene Momente anzuführen, welche uns in dem einzelnen Fall eine ganz bestimmte blutige Methode wählen lassen, kann ich nicht unterlassen, auf die Wichtigkeit der präliminären Tenotomie der Kniekehlenmuskulatur hinzuweisen, jener Voroperation, die wir grundsätzlich jeder blutigen oder unblutigen Korrektur einer Kniegelenkskontraktur vorausschicken.

Wir stehen in dieser Frage auf dem gerade entgegengesetzten Standpunkte Langes, der die Tenotomie der Kniebeuger als sehr gefährlich verwirft, weil, wie er glaubt, nach Beseitigung der Muskelwiderstände die nunmehr stark vorspringenden Gefäße und Nerven erst recht auf Ueberdehnung in Anspruch genommen werden. Demgegenüber seien die Erfahrungen an unserem so zahlreichen Materiale festgelegt, welche uns die präliminäre Tenotomie der Kniebeugemuskeln für durchaus notwendig erscheinen lassen: das Aufeinanderpressen der Knochen wird so am besten vermieden, die Korrektur erfordert eine ungleich kleinere Gewaltanwendung, und die Gefahr einer Arterienzerreißung besteht nicht, sie kommt nur in Frage bei tiefen, am Knochen fixierten Narben in der Kniekehle, und wie man diese Klippe umgeht, soll die von mir im folgenden vorzuschlagende blutige Methode der amphiartikulären Osteotomie zeigen. Für alle anderen Fälle ist niemals eine Zerreißung der Arterie zu be-

Digitized by Google

fürchten, sondern die drohende Zirkulationsstörung hat ihre Ursache in einer Ueberdehnung des Gefäßes und es möge der Hinweis auf das Beispiel eines unter abnorme Spannung gesetzten Gummischlauches genügen, um zu veranschaulichen, wie eine überdehnte Arterie durch Aneinanderlegen ihrer Wände ihr Lumen verliert und unwegsam wird. Dem hilft aber eine Schonung der Kniebeugesehnen keineswegs ab, sondern das bekannte sekundäre Etappenredressement allein umgeht mit Sicherheit die mit allem Recht gefürchteten Gefahren von seiten der Gefäße und Nerven. Wir halten also an dem Grundsatze fest, vor jeder blutigen und unblutigen Korrektur einer Kniegelenkverkrümmung die Kniebeuger zu tenotomieren und die Bedeutung, die wir der präliminären Entfernung der Muskelwiderstände beilegen, rechtfertigt eine etwas eingehendere Beschreibung der Technik.

Wir durchschneiden die Sehnen niemals offen, sondern immer subkutan, da der subkutane Weg der kürzere ist, und dabei nicht die geringste Gefahr einer Gefäß- oder Nervenverletzung besteht. Der Operateur steht bei Durchschneidung des Biceps an der lateralen Seite, bei der Tenotomie des Semimembranosus und Semitendinosus an der medialen Seite des im Hüftgelenke rechtwinkelig gebeugten, im Kniegelenk möglichst gestreckten Beines. Die Abbildung Fig. 1 zeigt die unheimliche Nähe des Nervus peronaeus und der Bicepssehne, sie zeigt aber auch, wie sich eine Verletzung des Nerven mit absoluter Sicherheit vermeiden läßt. Das Tenotom wird von der lateralen Seite her in horizontaler Richtung unter eine über die Bicepssehne aufgehobene Hautfalte gestoßen, so daß seine Klinge parallel der Unterfläche des Oberschenkels aufliegt. Bei möglichster Streckung des Kniegelenkes durch den Assistenten wird das Tenotom mit der Schneide der Sehne zugekehrt und der Griff des auf der straff gespannten Sehne reitenden Messers so lange gesenkt, bis er der Außenfläche des Oberschenkels parallel ist und anliegt. — Ein geringer Druck auf den Rücken der Klinge mit dem Daumen erzielt nun die Tenotomie, welche, von der lateralen Seite her geführt, den Nervus peronaeus vollkommen unbehelligt läßt. In ganz ähnlicher Weise wird von der medialen Seite des Gelenkes her das Tenotom eingeführt und zuerst der arterienwärts gelegene Semitendinosus, sodann der Semimembranosus durchschnitten.

Bei der Wahl nun der verschiedenen bei der Korrektur von Kniegelenksverkrümmungen in Betracht kommenden blutigen Me-

Digitized by Google

thoden gelten für uns folgende Regeln: Der Grad der Beugestellung beeinflußt in erster Linie unsere Entscheidung: Wir unterscheiden wohl die stumpfwinkeligen von den recht- und spitzwinkeligen. Von den ersteren soll zunächst die Rede sein, sie sind die weitaus häufigeren, die recht- und spitzwinkeligen viel seltener und die letzteren in der Regel nicht ankylotisch.

Bei den stumpfwinkeligen Beugestellungen wenden wir kaum jemals die Resektion oder die keilförmige Osteotomie an. Die durch die Knochendestruktion gesetzte Verkürzung der Extremität im Verein mit der kaum jemals ausbleibenden Wachstumsstörung ist zu bedeutend, als daß es sich rechtfertigen ließe, ein auch noch so kleines Stück des Skelettes da zu opfern, wo es nicht unbedingt nötig ist, und in dieser wichtigen Frage folgen wir mehr denn in einer anderen dem Grundsatze unserer modernen Orthopädie: möglichste Schonung des Skelettes auf Kosten der Weichteile. Davon gar nicht zu sprechen, daß bei jugendlichen Individuen die etwaige Verletzung des Epiphysenknorpels den oben erwähnten Eingriff im vorhinein ausschließt.

Fig. 1.

Den von Anhängern der Resektion oder keilförmigen Osteotomie betonten Vorteil der gleichzeitigen Entfernung eines etwa bestehenden Krankheitsherdes können wir nicht gelten lassen, da wir in der Heilung der ursprünglichen Krankheit die erste Aufgabe des Chirurgen erblicken und von einer Korrektur der Deformität grundsätzlich nicht die Rede sein soll, so lange auch nur der Verdacht eines noch bestehenden Krankheitsherdes vorliegt. Es kann nicht oft genug betont werden, welchen fördernden Einfluß wir dem Trauma bei der Entfernung und Generalisierung der Knochen- und Gelenkstuberkulose einräumen, und das Trauma einer ungerechtfertigten Operation ist nach unseren Erfahrungen nicht allzu selten verantwortlich zu machen für die Verschlimmerung einer Knochen- oder

Digitized by Google

Gelenkstuberkulose oder für ihre Generalisierung. Daß bei der Tuberkulose zu oft und zu früh operiert wird, besonders seitdem wir die Knochenplombe besitzen, das kann von uns nicht oft genug ausgesprochen werden. Wir werden also einen strengen Unterschied zwischen kosmetisch-funktioneller und kausaler Indikation machen und werden aus orthopädischen Gründen bei bestehendem Herd überhaupt nicht operieren.

Aber auch dann, wenn eine längere klinische Beobachtung im Verein mit der radiologischen Untersuchung einen Herd ausschließt und die Annahme der vollkommenen Heilung des Grundleidens rechtfertigt, werden wir das Trauma der blutigen Operation möglichst zu verringern trachten, und gerade diese Ueberlegung ist mitbestimmend gewesen für die Wahl des von mir im folgenden zu beschreibenden amphiartikulären Verfahrens: In dem Bestreben, die ehemals kranken Teile möglichst vor dem durch jede Operation bedingten Trauma zu bewahren, verlegen wir die Stelle des Eingriffes paraartikulär und korrigieren, indem wir den locus minoris resistentiae ganz unberührt lassen, ober- und unterhalb, also durch eine Osteotomie am Femur suprakondylär und eine zweite an der Tibia. Diese paraartikuläre Korrektur umgeht also sozusagen die erkrankten Teile. Doch ist es nicht dieser Vorteil allein, der uns bei manchen stumpfwinkeligen Kniegelenksankylosen diese Art der Korrektur wählen läßt, sondern einige andere, nicht minder wichtige Gesichtspunkte, die ins rechte Licht zu setzen umso gebotener erscheint, als wir in der schon von Meyer empfohlenen, mit Helferichs Namen verknüpften bogenförmigen Osteotomie in der Höhe des Gelenkspaltes eine treffliche Methode besitzen.

Wir selbst haben die bogenförmige Osteotomie in einigen Fällen mit sehr gutem Erfolge angewendet. Wir hielten uns dabei ganz an die von Helferich gegebenen bekannten Vorschriften und wichen davon nur insofern ab, als wir die Durchschneidung der Weichteile auch hier subkutan und nicht wie Helferich offen machten. Allein das ist Geschmackssache und wir legen Wert darauf, zu betonen, welch Verdienst Helferichs darin liegt, energisch für die Beseitigung der Weichteilswiderstände eingetreten zu sein. Geht er doch sogar so weit, nach Aufklappung der bogenförmig durchsägten Knochen die hintere Kapsel abzulösen. Ein so energisches Vorgehen ist wohl nur in Fällen notwendig, wo es sich um tiefe Narbenschrumpfungen in der Kniekehle handelt. Und gerade in diesen meist mit Genu

Digitized by Google

valgum-Stellung einhergehenden Fällen wollen wir die paraartikuläre Korrektur vorgenommen wissen, um die durch Narbenschrumpfung am Knochen fixierte Haut und Sehnen, vor allem aber die am meisten Widerstand leistende Hinterkapsel zu umgehen und unberührt zu lassen. Wir erblicken also neben der Schonung des ehemals tuberkulösen Gewebes durch Umgehung in dem Vorhandensein von hochgradigen Narbenschrumpfungen in der Kniekehle einen zweiten Grund mehr, um für die paraartikuläre doppelte Osteotomie einzutreten und haben sie bei tiefen Narbenschrumpfungen auch bei etwas beweglichen hochgradigen Beugestellungen angewendet (Fig. 6 u. 7).

Es besteht trotzdem auch für uns kein Zweifel, welche Vorteile die bogenförmige Osteotomie bietet: die Schonung des Skelettes gegenüber der Keilresektion, die künstliche Schaffung einer der ursprünglichen Gelenklinie möglichst nahe kommenden Trennungsfläche im Sinne eines Scharniergelenkes, die teilweise Schonung des Epiphysenknorpels, die Möglichkeit, in einer zweiten Sitzung die bei der ersten Operation nicht vollendete Streckstellung zu erreichen, die Bildung breiter Flächen, welche eine seitliche Verschiebung unmöglich machen.

Das letzte Argument fällt freilich am wenigsten schwer in die Wagschale, denn eine seitliche Verschiebung ist wohl kaum je bei exakter Anlegung eines Gehverbandes zu befürchten, hingegen mahnt es uns an eine an unserer Klinik zu oft beobachtete Tatsache: Manche an anderen Stationen mit Helferichs bogenförmiger Osteotomie operierte Kranke stellen sich bei uns mit einer tadellosen Ankylose, aber mit mehr oder minder großer Beugestellung ein. Die Erklärung liegt unserem Dafürhalten nach gerade in der Verlegung des Schnittes in die Gelenklinie. Es ist eine von uns nicht nur am Hüftgelenk, sondern auch am Kniegelenk oft gemachte Erfahrung, daß die Ankylose erst nach Jahr und Tag eintritt. Während eine in die Kontinuität des Knochens gesetzte Trennung schon nach 8 Wochen absolut knöchern verwächst, kann eine anatomische knöcherne Ankylose des Gelenkes erst nach 1—2 Jahren eintreten. Woran das liegt, ist nicht sicherzustellen: vielleicht hat das Periost an den Gelenkenden nicht dieselbe knochenproduzierende Kraft, wie in der Kontinuität des Knochens; zweifellos muß der Muskelaktion ein Einfluß zugeschrieben werden, denn es ist wohl kein Zufall, daß die vollkommene Konsolidierung gerade an jenen Stellen so spät eintritt, die den Insertionen der Muskeln so benachbart sind. Wir erklären uns also die nicht zu selten nach bogenförmiger Osteotomie

Digitized by Google

von Kniegelenksverkrümmungen zu beobachtenden Rezidive aus dem so späten Eintritt der Verknöcherung. Nach wenigen Monaten wird gewöhnlich der Kranke mit geradem Beine entlassen. Aber sein Knie ist, so rigid es sich auch erweisen mag, nur funktionell ankylotisch, eine vollkommene knöcherne Konsolidation tritt erst nach 1—2 Jahren ein, unterdessen aber hat sich in dem minimal beweglichen Gelenk unter dem Einflusse der Belastung eine Beugekontraktur einstellen können, da der Patient kaum jemals 1—2 Jahre lang nach der Operation mit Verbänden behandelt wird, und man ja bei der Korrektur sorgsam darauf bedacht war, ihm eine geringe Beugestellung zu erhalten, die zwar durchaus nicht so notwendig zum „besseren Sitzen" ist, wie allgemein geglaubt wird, dafür aber die mechanischen Bedingungen zur Entstehung der Rezidive liefert. Diese unrichtige Annahme einer größeren Bequemlichkeit im Sitzen für einen Kranken mit minimaler Kniebeugestellung gehört mit zu jenen Dogmen unserer Disziplin, die, von irgend einer autoritativen Seite in einer unglücklichen Stunde niedergeschrieben, von Generation zu Generation überliefert werden, ohne daß die ehrfürchtige Scheu vor dem Vater dieses Dogmas den Gedanken an eine Kritik aufkommen ließe. Nur so ist es erklärlich, daß z. B. das Dogma von der Entstehung der koxitischen Abduktion und Adduktion so lange allenthalben nachgebetet werden konnte, nur so verständlich, wie noch immer so vielen Autoren das bewegliche Gelenk als heiß ersehntes Ziel einer Koxitisbehandlung vor Augen schweben kann, warum die von unserer Schule zuerst präzise aufgestellte Forderung einer die Ankylose anstrebenden Koxitistherapie so langsam in weitere Kreise dringt. Mit der Bequemlichkeit im Sitzen verhält es sich ähnlich: Nutzen hat von dieser Forderung höchstens der Operateur, stellt sich doch die Bequemlichkeit im Sitzen da als Trost seinen radikalen Intentionen gegenüber, wo es ihm nicht gelingt, das Knie ganz durchzustrecken, Schaden dagegen immer der Kranke: er sitzt mit einem steifen Bein in Kniebeugestellung von 170° ebenso schlecht, wie mit einem gerade gestreckten und ist wegen der, wie früher erwähnt, so spät eintretenden Verknöcherung immer der Gefahr eines Rezidivs ausgesetzt, da bei dem Vorhandensein einer auch nur minimalen Beugekontraktur das hinter dem Scheitel des nach hinten offenen Winkels wirkende Körpergewicht immer im Sinne der Verkleinerung dieses Winkels wirken muß; darum wird dem auch eine von mancher Seite so warm empfohlene Transplantation der Knie-

Digitized by Google

beuger nach vorne nicht abhelfen, selbst wenn sich die überpflanzten Muskeln wirklich dazu mißbrauchen ließen, 2 wunde Knochenflächen gegeneinander zu bewegen. Es ist uns das im höchsten Grade unwahrscheinlich, daß ein überpflanzter Muskel ein schmerzhaftes Gelenk bei Kontrakturstellung oder eine gelenkähnliche Verbindung.

Fig. 2.

Fig. 3.

die wir durch die Durchsägung der Knochen schaffen, überhaupt bewegen könnte, geschweige denn deformitätskonträr und gegen das Körpergewicht. Es ist also die Forderung berechtigt, daß das Kniegelenk immer ganz durchzustrecken sei und durch 1½—2 Jahre im Verband gehalten werden müsse.

Um wie viel einfacher ist die Nachbehandlung der extraartikulären Korrektur. In 8 Wochen ist der Knochen absolut fest und — damit eine Ankylose des Kniegelenkes vorausgesetzt — die Rezidive unmöglich, ohne daß man es nötig hätte, den durch das Grundleiden ohnehin durch Jahre mit Verbänden behandelten Kranken aufs neue in den Verband zu stecken.

Dieser Vorteil der um so viel leichteren Nachbehandlung ist bei der Wahl einer Operationsmethode jedenfalls mit in Betracht zu ziehen, zumal an einer Klinik, die bei kaum zu bewältigendem

Digitized by Google

operativen Materiale wegen Bettmangels gezwungen ist, alle derartigen Operationen an ambulanten Kranken durchzuführen. Zudem ist die bogenförmige Osteotomie immerhin ein größerer Eingriff, namentlich dann, wenn die Hinterkapsel entfernt werden soll, die extraartikuläre Osteotomie hingegen wird subkutan, im Nu gemacht

Fig. 4.

Fig. 5.

und kann des großen chirurgischen Apparates entbehren — auch ein nicht zu unterschätzender Vorteil.

Natürlich haften der paraartikulären Methode auch die Nachteile an, welche man gegen die Anwendung der einfachen suprakondylären Osteotomie ins Feld führt, die Möglichkeit einer seitlichen Verschiebung und die Verkürzung der Längsachse durch eine nicht zu vermeidende Bajonettstellung in antero-posteriorer Richtung. Gewiß verträgt eine durch suprakondyläre Osteotomie korrigierte Kniegelenkskontraktur keine Röntgenaufnahme in seitlicher Projektion, aber ebensowenig darf man nach einer Macewenschen ideal gelungenen Genu valgum-Operation ein Röntgenbild in antero-posteriorer Richtung betrachten, ohne über die ganz bedeutende Bajonettstellung der Fragmente enttäuscht zu sein. Nun erweist sich aber gerade die Kombination der beiden extraartikulären Osteotomien als ein gutes Mittel, die Bajonettstellung der Oberschenkelfragmente nach

Digitized by Google

der Osteotomia supracondylica auf den geringsten Grad zu beschränken: Die Verschiebung in antero-posteriorer Richtung ist jedenfalls größer, wenn der ganze Deformitätswinkel durch eine suprakondyläre Knickung ausgeglichen wird, als wenn ein beträchtlicher Teil dieses Winkels der Korrektur durch die Tibiaknickung anheimfällt. So hat mich gerade die Bajonettstellung der Oberschenkel-

Fig. 6.

Fig. 7.

fragmente bei dem später angeführten Falle Wallinger, dessen Kontrakturstellung durch die suprakondyläre Osteotomie allein leicht korrigiert wurde, veranlaßt, in derselben Sitzung eine Osteotomie der Tibia hinzuzufügen und der auffallende Unterschied des kosmetischen Effektes spricht ganz entschieden für die Kombination der beiden paraartikulären Osteotomien.

Ueber die Technik mögen nur wenige Worte genügen. Zuerst muß natürlich am Oberschenkel osteotomiert werden, da man nach Durchmeißelung der Tibia keinen Hebelarm zur Infrangierung des Femur hätte. Die Durchmeißelung geschieht immer subkutan, mög-

Digitized by Google

lichst nahe der Ausladung der Kondylen, doch muß man vermeiden, durch eine zu tiefe Verlegung der Osteotomiestelle in die ganze Breite der Epiphyse hineinzugeraten, weil dann eine vollständige Durchmeißelung subkutan unmöglich ist. Und auf eine vollständige Durchtrennung des Knochens ist besonderer Wert zu legen, darum durchmeißeln wir ja auch von der Einstichstelle aus möglichst viel von

Fig. 8.

Fig. 9.

der Circumferenz des Knochens und wählen im allgemeinen die Lage dieser Einstichstelle so, daß bei der deformitätskonträr erfolgenden Infrangierung möglichst wenig Knochenbälkchen und diese auf ihre geringste Festigkeit beansprucht werden müssen. Darum verlegen wir ja auch bei der Genu valgum-Operation die klassische Macewensche Osteotomie von der medialen auf die laterale Seite des Oberschenkels, weil bei der im Sinne eines Genu varum erfolgenden Korrektur die Knochenbälkchen an der lateralen Seite des Oberschenkels auf Zerreißung, die an der medialen Seite nur auf Knickung beansprucht werden. Nach Beseitigung des größeren Widerstandes also an der lateralen Seite durch die Osteotomie gelingt die Infrangierung durch Knickung der medialen Corticalis immer leicht. Aus diesem Grunde müßte eigentlich, da bei einer deformitätskonträren Korrektur der Beugestellung die hintere Corticalis des suprakondylären Femur auf absolute Festigkeit beansprucht wird, die logische Forderung nach

Digitized by Google

einer Durchmeißelung des Femur von hinten nach vorne erhoben werden, wenn es sich darum handelt, durch eine suprakondyläre Osteotomie bei geringster Kraftanwendung die Beugestellung zu korrigieren. Die Anatomie macht die Erfüllung dieser Forderung zur Unmöglichkeit, aber ein Umstand kommt uns zu gute, wenn wir trotz der physikalischen Argumente die Durchmeißelung in anteroposteriorer Richtung von vorn her machen, der Umstand nämlich, daß die Widerstandsfähigkeit des Femur gegen ein Brechen in anteroposteriorer Richtung viel geringer ist, als gegen eine Fraktur in frontaler Richtung.

Fig. 10.

So hat die paraartikuläre Methode bei Ankylosen mit Beugestellungen über 90° ihre Anwendung zu finden und ist auf unserer Klinik mit der bogenförmigen Osteotomie in Konkurrenz getreten, ihre kosmetisch und funktionell gleichwertigen Resultate (Fig. 12), ihre Ueberlegenheit in Bezug auf die Vermeidung einer Rezidive bei so kurzer Nachbehandlung, die Schonung des eigentlichen Krankheitsgebietes durch paraartikuläre Verlegung, die Umgehung der Weichteilswiderstände, besonders bei tiefen, am Knochen fixierten Narben in der Kniekehle, sichern ihr in manchen Fällen den Vorzug.

Anders freilich wird die Sachlage, wenn es sich um Beugestellungen von 90° oder unter 90° handelt. Diese hochgradigen Ankylosen verfallen ausnahmslos der Helferichschen Resektion. Nur daß uns die Erfahrung einen radikaleren Weg gewiesen hat, als der ist, den Helferich wandelt. Er empfiehlt zur Korrektur auch hochgradiger Ankylosen die bogenförmige Osteotomie und beschränkt sich auf die Entfernung einer dünnen Knochenscheibe aus dem vorderen Anteil der Femurkondylen und das auch nur in einzelnen Fällen. Wir haben diese Methode der Knochensparung getreu

Digitized by Google

unseren schon früher betonten Prinzipien ebenfalls geübt, sind aber zur Erkenntnis gekommen, daß bei so hochgradigen Kontrakturstellungen der Kranke viel besser fährt, wenn man so viel vom Knochen entfernt, als notwendig ist, um in der ersten Sitzung ohne Mühe das Knie ganz durchstrecken zu können. In dem Bestreben, dem Kranken nur ja einen Zentimeter seines Knochens zu retten, ließen wir uns oft dazu verleiten, einen möglichst kleinen Keil zu entfernen, um nach Naht der Wunde unter großen Anstrengungen das Bein im Osteoklasten durchzustrecken — mit dem Effekte, daß wegen der gestörten Zirkulation kaum nach dem Erstarren der Verband gespalten und die Durchstreckung verringert werden mußte. Dabei ist aber die Störung der Zirkulation noch das geringere Uebel, sie läßt sich beobachten, so lange der Kranke noch in Narkose ist, und wir sind uns jederzeit im klaren darüber, was wir dem Bein noch zumuten dürfen. Nicht so geht es uns mit den Nerven in der Kniekehle. Ihre Ueberdehnung erkennen wir erst,

Fig. 11.

Fig. 12.

wenn der Kranke wach ist, meist wenn es schon zu spät ist. Und so gehörte zu den regelmäßigen Folgen einer mit Knochensparung vollführten Helferichschen Resektion: Peronäuslähmung, Spalten des Verbandes Stunden nach der Operation und Verminderung der Streckstellung, sehr oft mit dem Effekte einer Wiederkehr der Bewegung, manchmal ohne ihn, in jedem Falle aber unter unsäglichen Schmerzen für den Kranken beim Verringern der Streckstellung, Erneuerung dieser Schmerzen bei der wenige Tage darauf notwendigen zweiten Streckung,

Digitized by Google

unter Umständen eine zweite Narkose. Die Erkenntnis dieser Dinge hat aus den Unannehmlichkeiten dieser Nachbehandlung eine Methode gemacht, die der sekundären in Etappen erfolgenden Streckung Dem Patienten geht es dabei nicht besser. Aus diesen Gründen vertreten wir den Standpunkt, daß bei Ankylosen von 90° oder unter 90° die Entnahme eines großen Keiles nicht nur geraten, sondern geradezu geboten erscheint. Die Verkürzung ist dabei in den Kauf zu nehmen und kann leicht ausgeglichen werden: etwas Abduktion in der Hüfte und eine hohe Sohle, der Patient aber ist mancher Gefahr und vielen Schmerzen entronnen.

Kasuistik.

1. Unblutige Streckung höchstgradiger Kontrakturen. Handgeherin. Novi, Katharina, 24 Jahre alt, im zweiten Lebensjahre Poliomyelitis. Die beiden unteren Extremitäten seitdem total gelähmt. Seit 10 Jahren geht Patientin in der Weise, daß sie mit den Händen ihre Fußsohlen festhält und ihre Arme als Krücken benützend abwechselnd bald den rechten, bald den linken Fuß vorschiebt. Die Armmuskeln beiderseits athletisch entwickelt (Fig. 2). — Streckung in zwei Etappen, dabei unbeabsichtigte suprakondyläre Osteoklase links bei der zweiten Etappe. Fettembolie. Durch 8 Tage blutig dunkelbraunes Sputum. Klinisch negativer Lungenbefund (Fig. 3).

2. Nahezu rechtwinkelige funktionelle Ankylose. 95°. Paraartikuläre Osteotomie. Doll, Markus, 19 Jahre alt. Im sechsten Lebensjahre Beginn der sich allmählich mit Schwellung und Schmerzen einstellenden Kniegelenkserkrankung. Allmähliche Vermehrung der Beugestellung. Seit dem neunten Lebensjahre keine Schmerzen, erst seit einem halben Jahre hie und da spontane und Druckschmerzen in der vorderen Kniegelenksgegend. Patient geht seit Jahren nur mit der Krücke und hochgezogenem Beine. Status: Das rechte Kniegelenk gebeugt, 95°, nur minimale federnde Bewegungen möglich, die Tibia stark nach auswärts gedreht, ihre Achse stark nach rückwärts verschoben. Die Femurkondylen verbreitert, nach vorn konvex überhängend. Es besteht ein leichter Grad von Genu valgum. Die Haut des rechten Kniegelenkes cyanotisch verfärbt, sich etwas kälter anfühlend, die Auswärtsrollung der Tibia ist so bedeutend, daß der Fuß in deutlicher Supination steht.

Linker Oberschenkel, Spina sup. zum Gelenksspalt	42 cm
Rechter Oberschenkel	36 „
Linker Unterschenkel	36 „
Rechter Unterschenkel	35 „

Knöcheldifferenz in Rückenlage bei parallelen Beinen 22 cm (Fig. 4). Patella angewachsen. Keine Spur von passiver Beweglichkeit im Kniegelenk. Das Röntgenbild zeigt keine frischen Zeichen einer Destruktion des atrophischen, stark deformierten Gelenkes. Das Gelenk auf Perkussion etwas empfindlich. — 2. Januar 1907: Paraartikuläre Osteotomie. Knöcheldistanz in Rückenlage

Digitized by Google

7½ cm (Fig. 5), nach 3 Monaten wurde der Verband erneuert, zwischen dem ersten und dem folgenden Verband liegen 10 Tage, in welchen der Patient entgegen der Vorschrift mit dem in Deckelform abgenommenen und provisorisch angelegten Verband umherging.

3. Kontraktur mit geringer Beweglichkeit mit vielen am Knochen adhärenten Narben in der Kniekehle. 65°. Marie Langritsch, 5 Jahre alt. Seit dem zweiten Lebensjahre erkrankt. Allmählicher Beginn, im dritten Lebensjahre Eiterungen in der Kniekehle, die Fisteln sind seit Jahresfrist geschlossen.

Status 13. Februar 1907: Das linke Kniegelenk in Beugestellung von 65°. Keine Subluxationsstellung der Tibia. Im Bereiche der Kondylen des Oberschenkels und der Tibia an der Außenseite des Gelenkes viele am Knochen festfixierte Narben, die in die Kniekehle reichen, besonders dem Ansatze des Biceps entsprechend. Beide Oberschenkel gleich lang. Unterschenkel rechts 23 cm, links 22 cm. Passive Beweglichkeit auf 75° und auf 55° (Fig. 6). Effekt: Geringe Beugekontraktur. — Sandsäcke. Neuer Verband. 23. Februar 1907: Paraartikuläre Osteotomie (Fig. 7).

4. Ankylose von 135°. Paraartikuläre Osteotomie. Wallinger, Ludwig, 10 Jahre alt; seit dem ersten Lebensjahre wegen Fungus gen. anderwärts in Behandlung, bis zum vierten Jahre mit Gipsverbänden. Dann wurde er an die See geschickt und dort nach 7monatlichem Aufenthalte reseziert mit einer Hülse und geradem Bein entlassen. Ein Abszeß in der Kniekehle nötigte den Patienten, die Hülse längere Zeit abzulegen, worauf sich das Knie allmählich beugte. Extension und Gips. Er wurde neuerdings an die See geschickt, dort reseziert, mit geradem Bein entlassen. Die Hülse wurde nach ca. ½ Jahre abgelegt, die Beugestellung trat allmählich in der Folge ein. Status: Ankylose von 135°, eine quer über das Kniegelenk verlaufende, dem Textorschen Schnitte entsprechende Narbe, eine zweite 11 cm lange, an der Außenseite des Oberschenkels im unteren Drittel, keine grobe Deformierung des Gelenkes (Fig. 8). Paraartikuläre Osteotomie. Nach der suprakondylären Osteotomie gelingt die Korrektur sehr leicht, doch auf Kosten einer merklichen Bajonettstellung, weshalb die Osteotomie der Tibia hinzugefügt wird, wodurch es gelingt, die Korrektur ohne jede Bajonettstellung zu erreichen (Fig. 9 und Röntgenbild Fig. 10).

5. Ankylose. 90°. Keilresektion. Feigler, Stefanie, 22 Jahre alt. Im 19. Jahre unter Fiebererscheinungen plötzliches Anschwellen der Sprunggelenke und des rechten Kniegelenkes. Behandlung ohne Verband, 8 Monate Bettruhe und Umschläge. Status: 90°ige Ankylose ohne besondere Gelenkdeformierung (Fig. 11). Keilresektion. Keil vorn 4½ cm, hinten 1½ cm hoch. Das Knie kann sehr leicht durchgestreckt werden. In diesem wie in den vorhergehenden Fällen wurden die Kniebeuger tenotomiert. Verkürzung kaum 2 cm (Fig. 12).

Digitized by Google

XV.

(Aus dem k. k. Universitäts-Ambulatorium für orthopädische Chirurgie in Wien. Vorstand: Prof. Dr. A. Lorenz.)

Zur blutigen Behandlung der habituellen Schultergelenksverrenkung[1]).

Von

Dr. **Robert Werndorff,** Assistent.

Die Pathologie der habituellen Schultergelenksverrenkung ist gerade in der jüngsten Zeit durch mehrere ebenso ausführliche wie treffliche Arbeiten gefördert worden, so daß die folgenden Zeilen keinen Anspruch erheben können, für mehr gehalten zu werden als für einen kleinen kasuistischen Beitrag zur radikalen Behandlung einer Erkrankung, die, so ungefährlich und unscheinbar sie auch ist, dem von ihr Betroffenen zur Qual und unter Umständen zum Berufshindernis werden kann; ihre Veröffentlichung rechtfertigt sich aus dem Bestreben, die Zahl jener zu vermehren, die mit aller Entschiedenheit für eine blutige Behandlung eintreten.

Sind es doch zumeist jugendliche Individuen, die mit Schulterkappen da zu behandeln als ein Mißgriff angesehen werden muß, wo ein kleiner und ungefährlicher Eingriff das Uebel mit einem Male dauernd beseitigt. Ein Zweifel gilt nur bei der Wahl der Operationsmethode, und diese ist uns leicht gemacht, seitdem wir ausgehend von den anatomischen Studien Joessels aus den Operationsbefunden von Samosch, Samter, Perthes u. v. a. gelernt haben, daß es zwei verschiedene Typen der habituellen Schultergelenksverrenkung gibt, nämlich solche mit und ohne anatomisch nachweisbare Verletzungen der knöchernen Gelenkskonstituentien. Frakturen am Tuberculum majus und der Facies glenoidalis charakterisieren die erste Gruppe, während die Erschlaffung und abnorme Weite der Kapsel mit und ohne Kapselriß in einer anderen

[1]) Vortrag, gehalten auf dem VI. Kongreß der Deutschen Gesellschaft für orthopädische Chirurgie am 2. April 1907.

Digitized by Google

Reihe von Fällen das einzige anatomische Substrat ist. Beide Gruppen durch eine klinische Diagnostik auseinander zu halten, ist für den Kranken von größter Bedeutung, da die Art der Schnittführung und damit die Größe des Eingriffes durch das diagnostische Räsonement allein bestimmt wird.

Wenn die Fraktur des Tuberculum majus als des Insertionspunktes des Musculus supraspinatus und infraspinatus durch Störung des Muskelantagonismus, wenn in wieder anderen Fällen ein Abriß der Gelenklippe der Facies glenoidalis durch Periostabhebung (Perthes) zur Kapselerweiterung und damit zur habituellen Luxation führt, so muß eine radikale Behandlung, die ihr Ziel in der möglichsten Wiederherstellung der anatomischen Verhältnisse zu suchen hat, andere oft kompliziertere Schnitte wählen als in Fällen, wo die Annahme einer bloßen Kapselerweiterung die einfache Arthrotomie von einem vorderen, die Muskeln schonenden Schnitte aus rechtfertigt.

Es scheint fast, als hätten die Arbeiten der letzten Jahre die Ueberzeugung gebracht, daß den habituellen Schultergelenksverrenkungen in den meisten Fällen eine gröbere Verletzung des Kopfes und der Pfanne zu Grunde liegt und daß die auf primäre Kapselerschlaffung zurückgeführten Fälle einzuschränken seien. Das Röntgenverfahren hat auch hier die Kenntnisse der pathologischen Anatomie gefördert, wenn auch zugestanden werden muß, daß sich gerade am Schultergelenk Frakturen der Gelenkteile leicht dem radiologischen Nachweise entziehen. Dem Skeptiker bleibt also trotz eines negativen radiologischen Befundes immerhin der Einwand des non possumus und es wird gerade in solchen Fällen auf eine sorgfältige klinische Untersuchung Gewicht zu legen sein: ein Vergleich der Rollexkursionen, der Ab- und Adduktionsbewegungen mit der gesunden Seite und der Mangel jeder Gelenkskrepitation wird uns der Diagnose näher bringen. Bei Abriß der Sehnen am Tuberculum majus wird doch immer eine geringe Beschränkung der Auswärtsrollung nachzuweisen sein. Darauf ist umso sorgfältiger zu achten, als die Prädisposition der Kapsel zur sekundären Erschlaffung und Erweiterung nach dem Abreißen der Auswärtsroller heute sichergestellt ist. Wäre nach den anatomischen Untersuchungen und nach den vielen vorliegenden Operationsbefunden daran noch ein Zweifel gestattet, so müßte er schwinden nach der Beobachtung Duchennes, der bei Lähmung des Infraspinatus und Supraspinatus bei Erheben des Armes immer Subluxation beobachtet hat.

Digitized by Google

Trotzdem gibt es zweifellos habituelle Schulterverrenkungen, bei welchen die Erschlaffung der Kapsel primär ist, wenigstens hatten wir Gelegenheit einen Fall zu operieren, bei dem wir weder durch die radiologische Untersuchung noch durch den Augenschein bei der Operation eine Knochenverletzung nachweisen konnten. Anderseits ist auch darauf aufmerksam zu machen, daß auch eine die Fraktur des Tuberculum majus oder der Facies glenoidalis korrigierende Operation unter allen Umständen auch Rücksicht auf die sekundäre Kapselerschlaffung nehme, es würde sich ja sonst ein ohne Kapselverkürzung, nur mit Sehnen- oder Knochennaht operierter Fall so verhalten wie eine Verrenkung mit primärer Kapselerweiterung und sicher zu einem Rezidive führen. Die Stelle der Kapselerschlaffung läßt sich in den meisten Fällen aus der Anamnese genau feststellen. Bei der Luxation nach vorn entspricht sie gewöhnlich dem physiologisch verdünnten Anteile unter dem Musculus subscapularis. Für solche durch keine Fraktur komplizierte Kapselerschlaffungen bei der Schultergelenksverrenkung ist immer der vordere, dem Sulcus deltoideopectoralis entsprechende Schnitt anzuwenden, er gibt bei vollkommener Muskelschonung eine vorzügliche Zugänglichkeit namentlich dann, wenn man die Sehne des Pectoralis major und das Ligamentum coracobrachiale einkerbt. Es kommt nur darauf an, daß der Arm in einer ganz bestimmten Stellung, Abduktion von 45° und Auswärtsrollung gehalten wird; dann stellt sich die Sehne des Subscapularis ein, welche in unserem Falle leicht von der Kapsel abgelöst und nach abwärts gezogen werden konnte. Ihre Verlagerung nach abwärts, unter Umständen, wenn es nicht anders geht, nach Lostrennung der Insertion vom Tuberculum minus ist unbedingt zu fordern, weil sich sonst eine Erweiterung der Kapsel ganz der Beobachtung entziehen könnte. Das Gelenk ist grundsätzlich zu öffnen und zwar bei leichter Elevation und der früher erwähnten Stellung des Armes nicht im Sulcus intertubercularis, sondern durch einen vom lateralen Rande des Processus coracoideus schief nach abwärts gegen das Tuberculum minus ziehenden Schnitt. Die mediale Kapsel wird nach Mikulicz flügelförmig über den lateralen Teil gelegt und es empfiehlt sich, letzteren durch ein sagittal gestelltes Knopfloch des medialen Schenkels durchzuziehen. Die Naht hat bei eleviertem Arme zu erfolgen und in dem von mir operierten Falle wurde zur Plombierung der nicht genügend resistenten Naht das Caput breve des Bizeps seitlich verzogen und an die Kapsel durch tiefe das Periost des Tuberculum

Digitized by Google

minus durchsetzende Nähte fixiert. Um dem Einwande gleich vorweg zu begegnen, als könnte der Muskelzug später gerade zu einer neuerlichen Dehnung der Kapsel führen, sei darauf hingewiesen, daß aus diesem Grunde eben der Muskel an den Knochen angenäht wurde und daß es sich in einem anderen Falle empfehlen würde, einen Zipfel des Caput breve vom Processus coracoideus abzulösen und zur Deckung der Nähte zu verwenden. In dem in Frage stehenden Falle hatte der Patient etwa 8 Tage ziehende Schmerzen vorn in der Gelenkgegend und war die Auswärtsrollung etwa 3 Wochen lang schmerzhaft und etwas eingeschränkt. In der Folge war die Beweglichkeit bald wie auf der gesunden Seite und nach mehr als 9 Monaten ist der Patient, der früher ungefähr 24mal des Jahres eine Luxation erlitt, rezidivfrei und vor allem zufrieden, denn die hohen Ansprüche, die er als Couleurstudent an die Beweglichkeit seines Armes stellt, sind nun befriedigt.

Hr. L., 28 Jahre alt. Student. Im Jahre 1900 wurde Patient auf dem Heimwege von einem Ausflug von Burschen überfallen und fiel in einen Graben, wobei er eine Luxation des linken Oberarmes nach vorn erlitt, die am nächsten Tage reponiert wurde. Verband durch 14 Tage. Nach einem Monate Reluxation bei plötzlicher Bewegung, Elevation und Rückwärtsbeugung des Armes. Seitdem bei dieser bestimmten Bewegung sehr oft Reluxation, ungefähr 24mal im Jahr, so daß Patient ängstlich bedacht ist, keine Reluxationsbewegung zu machen, er gab das Fechten mit dem linken Arm auf und kann nicht mehr athletische Uebungen ausführen.

Operation am 5. September 1906 wie oben. Fixation des Armes in Elevation von 90° und sagittaler Stellung durch 10 Tage. 3 Wochen Behinderung und Schmerzhaftigkeit der Auswärtsrollung. Nach 6 Wochen vollkommen normale Beweglichkeit, nach 9 Monaten ficht Patient und macht athletische Uebungen mit dem linken Arm.

Digitized by Google

XVI.

Zur Behandlung der schweren Plattfußformen jenseits der Wachstumsgrenze[1]).

Von

Prof. Dr. **Ferd. Schultze**-Duisburg.

Mit 5 Abbildungen.

Im Laufe der letzten zwei Dezennien sind eine Reihe von Autoren auf dem Plan erschienen, welche diese oder jene blutige Operationsmethode für die Korrekturen der schwersten Plattfußformen in Vorschlag brachten (Ogston, Stockes, Vogt, Weinlechner, Davy, Golding-Bird, Cyston, Schwarz-Trendelenburg, Gleich u. a.). Die Rekonstruktion des Fußgewölbes, sei es durch Lösung oder durch Entfernung bestimmter Teile des Knochens, war die Aufgabe der blutigen Operationen. An dieser Stelle weiter auf die Operationsmethoden einzugehen, liegt nicht im Bereich unseres Themas. Im allgemeinen läßt sich nicht verkennen, daß die blutigen Methoden keine weitgehende Aufnahme gefunden haben. Es hat sich vielmehr mit der Entwicklung der orthopädischen Chirurgie eine konservative Gegenströmung entwickelt. So schreibt Hoffa in seiner neuesten Auflage der orthopädischen Chirurgie: „Für schwere Plattfußfälle mit ganz eingesunkenen Fußbögen hat sich nur zur Herstellung eines elastischen Ganges und damit zur großen Annehmlichkeit für die Patienten die Wolfermannsche elastische Federvorrichtung bewährt. In den allerschlimmsten Fällen — heißt es dann an anderer Stelle — in welchen die Patienten unfähig zum Gehen und Stehen sind, kann man denselben mit einer doppelten, an einer Plattfußeinlage angebrachten Schiene helfen, oder man kann ihnen einen Hessingschen Schienenhülsenapparat anlegen, den man bis zum oberen Ende des Oberschenkels führt.“

[1]) Vortrag, gehalten auf dem VI. Kongreß der Deutschen Gesellschaft für orthopädische Chirurgie am 2. April 1907.

Digitized by Google

Ueber eine weitere direkte eingreifende Behandlung dieser schweren Plattfußform spricht Hoffa sich nicht aus. Er hat nur leichtere Formen für das Redressement bestimmt unter Vorausschickung der üblichen Achillotomie mit nachfolgendem 3wöchentlichem Gipsverband.

Helbing empfiehlt für die allerschwersten Fälle von ankylotischem Plattfuß die Skelettoperation, Ogston, Gleich etc.

Kirmisson reserviert die schweren rezidivierenden Fälle für die blutige Methode, er legt einem Redressement nicht den Wert bei.

Redard geht in seinem Lehrbuch weiter nicht auf die Behandlung der Plattfüße im späteren Alter ein. Er betont jedoch, daß bei Knochendeformitäten, — welche häufig von Ankylose begleitet — und bei ausgesprochener Muskelkontraktur das Redressement forcé versucht werden müsse. Die blutigen Methoden bestimmt er für schwere Fälle.

Whitmann bekennt sich in seiner Orthopädic Surgery als Anhänger des Redressements, er steht den blutigen Operationen skeptisch gegenüber. Denselben Standpunkt habe auch ich seit Jahren stets gewahrt, wenn auch die Art des von mir geübten Redressements manche Abweichungen bietet.

Bereits im Jahre 1904 hatte ich Gelegenheit, an dieser Stelle den Nachweis zu führen, daß man auch bei den schwersten Plattfußformen des Erwachsenen durch geeignetes Redressement zufriedenstellende Resultate erreichen kann. Die damals präsentierten Fälle standen im ersten, zweiten und dritten Dezennium. Anschließend daran habe ich mich zur Zeit schon dahin ausgesprochen, daß ich es nicht unterlassen würde, in noch späterem Alter eine Korrektur des Fußes vorzunehmen. Heute habe ich meinen Indikationenkreis auf das fünfte Dezennium ausdehnen können, nachdem ich mit gutem Erfolge bei einer 42jährigen Patientin durch das Redressement eine Genesung herbeiführen konnte.

Die Krankengeschichte ist folgende:

Frau S. R. aus M., 42 Jahre.

Aufnahme 18. Oktober 1905.

Operation 22. Oktober 1905.

Entlassen 14. November 1905.

An. Patientin gibt an, daß sie als Kind ganz gesund gewesen und keine nachweisbare englische Krankheit durchgemacht habe. Besondere Krankheiten habe sie nicht gehabt. Beschwerden

Digitized by Google

in den Füßen will sie erst nach den ersten 3 Geburten beobachtet haben. Sie habe 7mal geboren und 2 Fehlgeburten gehabt. Seit der 3. oder 4. Geburt will sie zuerst Beschwerden in den Füßen beobachtet haben. Diese hätten sich allmählich gesteigert, besonders stark seien dieselben während der Schwangerschaft gewesen, alsdann seien auch die Füße stark geschwollen gewesen. Nach der letzten Geburt vor 3 Jahren habe sie eine stark zunehmende Schmerzhaftigkeit in den Füßen gespürt, so daß sie nur kurze Strecken hätte

Fig. 1.

Fig. 2.

marschieren können. Nach einem bösen Wochenbett vor 2 1/2 Jahren sei sie lange krank gewesen, hätte starkes Fieber gehabt und erst nach ca. 3. Monaten wieder die volle Gesundheit erlangt. Seit dieser Zeit habe die Gehtüchtigkeit der Füße sehr nachgelassen und die Schmerzen sehr stark zugenommen. Trotz aller möglichen Schuhe und Einlagen habe sie nicht ohne Schmerzen laufen können, so daß sie ans Bett gefesselt gewesen sei. Die Schmerzen seien so gesteigert, daß sie seit ca. 5—6 Monaten nicht mehr habe gehen können.

Status praesens. Mittelmäßig ernährte, nicht starke Frau, bewegt sich an zwei Stöcken mühsam vorwärts.

Sie klagt über starke Schmerzen in beiden Füßen, welche ein Gehen verhinderten, dieser Zustand bestände schon seit einem halben Jahre und nehme nicht ab, sondern zu. Bewegungen des Fußes seien nur unter heftigen Schmerzen möglich, besonders wenn sie den Fuß herunterwärts (Plantarflexion) bringen wolle. Die Hebung des äußeren

Digitized by Google

Fußrandes sei nicht schmerzhaft, wenn sie liege, beim Stehen hingegen sehr empfindlich. Beim Auftreten habe sie Schmerzen im ganzen Fuß und das Gefühl, als ob sie mit dem inneren Knöchel auftrete und der Fuß nach außen weiche. Die Schmerzen teilten sich dem ganzen Unterschenkel mit, auch bis zum Knie, welches nach kurzem Gehen sehr ermüdet sei. Kleine Gehübungen riefen starke Transpiration hervor.

Beide Füße stehen in starker Abduktion. Das Prominieren des Talus, welches man am besten bei der Hinteransicht übersieht, ist links eher stärker als rechts, wenn sich dies auf der Photographie auch nicht so scharf darstellt. Links bestehen starke Varicen, welche

Fig. 3.

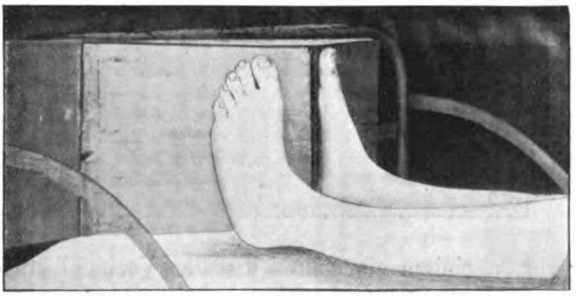

auf den Fußrücken übergehen. Eine Valgusstellung der Zehen besteht nicht.

Funktionen: Bewegungen der Füße sind fast aufgehoben, nur eine geringe Beugung ist möglich, eine Streckung nicht, ebenfalls keine Ab- und Adduktion. Rollbewegungen sind somit aufgehoben.

Beim Gehen wird die ganze Sohle aufgesetzt und der äußere Fußrand gehoben, die Fußspitzen werden stark auswärts gestellt. Beim Prüfen der fehlenden Funktionen wird heftiger Schmerz empfunden, besonders, wenn man die Abduktion beseitigen will. Es besteht eine mäßige Schwellung des Fußes, welche in Ruhe ganz zurück geht, so daß die sonst ganz verschwundenen Konturen wieder deutlich werden.

Diagnose: Hochgradiger ankylotischer Plattfuß.

Therapie: Tenotomie der Achillessehne nach Baier. Fixation in den Lorenz-Osteoklasten in Hackenfußstellung, Mobilisation, Redressement. Gipsverband in Pes var.-Stellung.

Digitized by Google

Der Widerstand ist nicht sehr groß. Unter hörbarem Krachen gelingt das Redressement ohne Schwierigkeiten.

Verlauf. Fieberlos. Ziemlich erhebliche Schmerzen während des ersten Tages, dann Abklingen. Am 3. November 1905, also ca. 14 Tage später, wird der Verband gewechselt. Da die Varus-Stellung nicht genügend, wird ein nochmaliges Redressement in der üblichen Weise vorgenommen.

Es platzt ein Varix auf dem Dorsum. Gipsverband in Varus-Stellung, Fenster.

Am 14. November 1905 verläßt Patientin das Hospital und entzieht sich der Behandlung. Am 2. Januar 1906 stellt Patientin

Fig. 4.



sich wieder vor, nachdem sie sich selbst den Verband entfernt hatte.

Befund: Patientin ist ganz beschwerdefrei, hat nur keine zweckentsprechende Fußbekleidung.

Die Stellung des Fußes ist gut, das Gewölbe beiderseits gut ausgeprägt.

Funktionen sind im ganzen noch etwas eingeschränkt. Ab- und Adduktion ist gut möglich. Schuhe nach der Wölbung verordnet und zwar 6 Paar mit Gummiabsatz „Nölle“.

1. März 1907, Patientin beschwerdefrei, kann andauernd gehen. Funktionen sind normal, Fußwölbung gut ausgebildet.

An der Hand der vorliegenden Krankengeschichte eine genauere Analyse zu machen, dürfte einem allgemeinen Interesse begegnen.

Was die Frequenz dieser schweren Plattfüße in dem fünften Dezennium angeht, so gehören diese doch zu den Seltenheiten. Im zweiten und dritten sind dieselben ja häufiger Gegenstand der Behandlung.

Hinsichtlich der Aetiologie sind es verschiedene Ursachen, welche dieser schweren Form zu Grunde liegen. Es ist wohl be-

Digitized by Google

stimmt, daß bei diesen Patienten seit der Jugend ein Plattfuß bestanden hat, welcher in dem späteren Alter diese schwere Form angenommen hat. Die Patienten haben bis dahin noch relativ gut laufen können, wenigstens ohne wesentliche Störungen. Jetzt unterbricht, wie beispielsweise im vorliegenden Falle, ein mehr oder weniger langes Krankenlager die Gesundheit. Gerade so wie der Normalfuß durch fortgesetzte Bettruhe sich immer mehr zum Hohlfuß ausbildet, wie wir dies täglich beobachten können, gerade so kann der Plattfuß unter dem Einfluß der Bettruhe eine ausgeprägtere Form annehmen. Jedenfalls wirken die Muskelkräfte nicht im Sinne der Adduktion, sondern der Abduktion. Die Gleichgewichtsstörung wird auch unter dem Einfluß der Bettruhe nicht wieder hergestellt. In der Rekonvaleszenz treten heftige Schmerzen in den Füßen auf, welche sich steigern. Die Patienten bringen ihren Fuß immer mehr in die Abduktion, weil dadurch die Schmerzen gelindert werden. Durch Adduktionsbewegungen treten heftige Beschwerden auf, infolgedessen wird der Fuß in Abduktion gehalten, eine pathologische Stellung, welche eher zu- als abnimmt. Es bestehen in allen Gelenken entzündliche Reizungen, nicht allein im Talocruralgelenk, sondern auch in den anderen Wurzelgelenken. Kirmisson und Bize haben diesen Befund in einem Falle nach sorgfältiger pathologisch-anatomischer Untersuchung nachgewiesen. Danach präsentiert sich das Bild der chronischen Gelenkentzündung. Es finden diese entzündlichen Erscheinungen ihre genügenden Erklärungen in Verschiebung der Gelenkflächen und dadurch entstehenden Druck und Zerrung, worauf auch Lücke hingewiesen hat. Durch die Verschiebung der einzelnen Muskelkräfte wird die pathologische Abduktionsstellung des Fußes unterhalten. Es bildet sich ein Circulus vitiosus aus. Je mehr die Abduktion des Fußes zunimmt, desto länger wird der M. tib. anticus. Der Extensor hallucis, sowie der Extens. dig. com. erfährt ebenso eine Verlängerung, sowie der Tib. posticus. Der Triceps surae wird verkürzt. Diese Gleichgewichtsstörung der Muskeln ist ein Folgezustand der veränderten Fußstellung. Auf der anderen Seite jedoch wird auch durch die im Gleichgewicht gestörte Muskulatur die pathologische Fußstellung unter-

Fig. 5.

Digitized by Google

halten. Diese im Gleichgewicht gestörte Muskulatur verhindert geradezu eine Veränderung des Fußes im Sinne der Adduktion. Selbst wenn die entzündlichen Erscheinungen in den erwähnten Gelenken abgeklungen sind, so ist es doch nicht möglich, eine Veränderung der Fußstellung selbständig herbeizuführen. Nun gibt es noch einen Faktor, welcher die Entzündung in den Gelenken wieder hervorruft, das ist die Belastung des in veränderter Form befindlichen Fußes. Durch die Belastung wird die Entzündung begünstigt, dieselbe eröffnet wieder den Circulus vitiosus.

Pathologisch-anatomisch fand sich eine sehr ausgeprägte Fixation der Fußwurzel, bedingt durch die Kontraktur der Bänder und Gelenkkapsel, besonders aber der Muskulatur. Das Hervortreten des Talushalses ist besonders markiert. Die Valgusstellung der Zehen war nicht wesentlich ausgeprägt. Weiterhin zeigte sich eine deutliche Atrophie der Muskulatur des Unterschenkels, eine starke Varicenbildung am Unterschenkel und auf dem Fußrücken. Letztere wird nicht allein dem Plattfuß, sondern wohl in der Hauptsache den Schwangerschaften zuzuschreiben sein.

Auf Grund der vorgezeichneten pathologisch-anatomischen Veränderungen haben wir einen typischen Symptomenkomplex. Die subjektiven Beschwerden beziehen sich wesentlich auf den Fuß, sodann auch auf den Unterschenkel. Bei jedem Schritt und Tritt stellen sich intensive Schmerzen im Fuß ein, wohingegen in der Ruhe die Schmerzen kaum vorhanden sind, nur beim Versuch zu adduzieren. Neben diesen Beschwerden treten ausstrahlende Schmerzen nach dem Schienbein, sowie Kniegelenk auf. Gleichzeitig beobachtet man eine mehr oder minder große Schwellung der Füße, dazu eine Atrophie der Muskulatur, als Folge des Nichtgebrauchs. Die Füße stehen in hochgradiger Abduktion, der Malleolus internus ist der Unterlage genähert, der äußere Fußrand hat sich von der Unterlage gehoben. Von hinten gesehen sieht man eine sehr starke Abweichung der Achse nach außen, der Calcaneus hat sich um seine Längs- und Querachse gedreht. Analoge Drehung macht auch der Vorderfuß durch. Die Zehen heben sich so, wie der äußere Fußrand, dasselbe geschieht mit dem Metatarsus. Außerdem kommt es dann noch zu einer Valgusstellung der Zehen. Das starke Vorspringen des Talus, besonders des Halses, samt dem Os naviculare ist eine typische Erscheinung wie bei jedem Plattfuß, nur hier in ganz besonders hohem Grade. Die Funktionen sind nach jeder

Digitized by Google

Richtung fast ganz aufgehoben, nur eine geringe Beugung und Streckung ist vielleicht möglich, hingegen ist das Fußrollen, Ab- und Adduktion, ganz unmöglich.

Das klinische Bild, welches sich aus den vorstehenden Symptomen ergibt, ist unverkennbur. Der Gang ist verändert, es wird die ganze Fußsohle nicht aufgesetzt, sondern der Innenrand. Die Abduktion ist so hochgradig, daß ein Fortbewegen unmöglich gemacht wird. Die Patienten geraten bei der geringsten Anstrengung sich zu bewegen, in größte Transpiration, ein Zustand, welcher sie zur absoluten Ruhe verurteilt. Infolge der Ruhe mildern sich die Beschwerden, die Patienten, wieder ermutigt durch diesen Zustand, machen einen erneuten Versuch, die scheinbar bessere Elastizität ihrer Füße zu prüfen, um wieder demselben Schicksal zu verfallen. Diese wirklich jammervolle Verfassung führt die Patienten zum Entschluß, sich jeder Behandlung zu unterziehen.

Therapeutische Maßnahmen haben sich bis jetzt, abgesehen von den blutigen Eingriffen, wesentlich in der konservativen Zone gehalten, wie wir bereits oben erwähnten.

Verschiedene blutige Operationen, welche in Vorschlag gebracht wurden, sind im Prinzip dieselben, haben jedoch kleine Verschiedenheiten. Wir wollen uns mit der Methode an sich nicht befassen, hingegen hat es für uns Interesse, zu erfahren, in welchem Alter die operativen Eingriffe ausgeführt wurden. Im fünften Dezennium habe ich keine Resektion des Mittelfußes zwecks Plattfußkorrektur ausfindig machen können. Die Patienten, welche operiert wurden, befanden sich sämtlich im zweiten und dritten Dezennium. So operierten Kirmisson, Mencière, Morestin, Patienten im Alter von 14—15 Jahren, Vincents Patient war 26 Jahre alt. Nach den hier an dieser Stelle bereits mitgeteilten Erfahrungen steht es für mich fest, daß die im zweiten und dritten Dezennium blutig operierten Fälle durch das Redressement forcé eine günstige Korrektur erfahren hätten. Zweifelnd habe ich jedoch diesem Falle im fünften Dezennium gegenübergestanden. Konservativ durch das Redressement hier vorzugehen, hielt ich für einen berechtigten Versuch, zumal ich bei jungen Patienten im ersten, zweiten und dritten Dezennium günstige Erfolge zu verzeichnen hatte.

Ich muß an dieser Stelle nochmals auf die Methode des modellierenden Redressements, welche ich zuerst im Jahre 1895 publizierte, eingehen.

Digitized by Google

Das Redressement muß folgende Bedingungen erfüllen:

1. Der Calcaneus muß in seine alte Stellung zurückgebracht werden. Die Drehung um seine Querachse wird durch die Verlängerung der Achillessehne erreicht, durch Supination wird die Abduktion des Calcaneus (Drehung um seine Längsachse) beseitigt.

2. Die Rekonstruktion des Fußbogens muß erreicht werden, und zwar durch die hochgradigste Pes varus-Stellung.

Die Verlängerung der Achillessehne muß stets dem hier in Frage stehenden Redressement vorausgeschickt werden. Der durch die Kontraktur des Triceps surae heraufgezogene Calcaneus wird durch die Verlängerung der Achillessehne um seine Querachse gedreht und bekommt wieder seine alte Lage. Die Calx bildet wieder den Druckpunkt beim Auftreten, deren Fläche durch die Drehung nach hinten verrutscht war. Nachdem diese Position des Calcaneus wieder hergestellt ist, beginnt die Rekonstruktion des Fußgewölbes, und zwar durch das Redressement forcé.

Der in Hackenfußstellung gelagerte linke Fuß beispielsweise ruht auf einem Kunstgummikissen im Lorenz-Osteoklasten. Nachdem man einen etwas erhöhten Standpunkt eingenommen, umfaßt man den Vorderfuß und sucht denselben zum Hinterfuß rechtwinklig zu knicken, zugleich die Pes varus-Stellung erstrebend. Durch Einwirkung des ganzen Körpergewichts gelingt es, ohne besondere Schwierigkeiten die gewünschte Stellung zu erreichen. Es wird dann das Dorsum pedis mit einem starken Filzpolster versehen und eingegipst. Die Partie der kleinen Zehe muß ebenfalls sehr gut gepolstert werden, weil sich hier sehr starker Druck konzentriert. Nach ca. 10 Tagen wird der Verband gewechselt. Stellt sich alsdann heraus, daß die Korrektur noch nicht genügend, so wird ein nochmaliges Redressement gemacht. Dadurch kommt man aber bestimmt zum Ziel. Ein Verband in Pes varus-Stellung beschließt die Korrektur.

Genau so, wie man beim Klumpfuß die Ausmodellierung des Sinus tarsi erstrebt, muß man beim Plattfuß **das Gewölbe ausmodellieren und den Fußrücken buckelförmig auszutreiben suchen.**

Im Verlauf zeigen die Patienten am 1. Tage einige Beschwerden, besonders klagen sie über den Fußrücken. Das Polster muß deshalb hier sorgfältig gemacht werden. Am 2. Tage sind die Beschwerden meist abgeklungen. Nach ca. 10—14 Tagen wird eine

Digitized by Google

Revision vorgenommen und der Verband entfernt. Zeigt sich keine genügende Korrektur, so wird dieselbe nochmals in der typischen Weise wiederholt. Meistens ist dies jedoch nicht notwendig, sondern der Verband in Pes varus-Stellung kann wieder angelegt werden, und zwar als Laufverband für 4—6 Wochen. Die Zehen dienen als Auftrittsfläche, die Fersenpartie wird ausgefüllt, ähnlich wie bei dem bekannten Verlängerungsapparat von O'Connor und Rose. Mit diesem allerdings etwas sehr plumpen Aufbau bewegen sich die Patienten nach einiger Uebung ganz gut, ohne daß sonderliche Schwierigkeiten entstehen. Nach Entfernung des Verbandes ruhen die Patienten kurze Zeit im Bett, bis daß sie ihre Füße in die Normalstellung selbst übergeführt haben. Zum Gegentreten befindet sich am Fußende ein Brett mit schiefer Ebene.

Die Prognose der in dieser Weise behandelten Fälle ist eine gute zu nennen. Die Beschwerden sind vollständig beseitigt und die Patienten können sich ohne Schmerzen wieder fortbewegen. Es ist selbstverständlich notwendig, daß man zur Erhaltung des Resultates das Schuhzeug entsprechend konstruiert. Ich nehme möglichst von Einlagen Abstand, und verordne dem Patienten ½ Dutzend Schuhe nach demselben Leisten, wenn dies eben durchführbar ist. Es ist dies durchführbar, wenn der Patient es will. Selbstredend sind die Patienten sehr erstaunt über die Forderung von 6 Paar Schuhen, welche ungefähr einen Wert von 120 Mark repräsentieren. Es bedeutet dies nur eine einmalige Ausgabe, welche sich mehr als bezahlt macht, besonders dadurch, daß sie dem Patienten die beste Garantie für ordnungsgemäße Fußbekleidung gibt. Würde der Patient eines größeren oder kleineren portativen Apparates benötigen, so würde auch eine größere finanzielle Belastung ihn gar nicht alterieren. Die Schuhe werden täglich gewechselt, sie geben dann nach 6tägiger Ruhe dem Patienten wieder einen soliden Halt.

Was die Konstruktion derselben angeht, so ist der Typ der schiefen Ebene anzubringen, ferner eine Verstärkung des Gelenks mit exakter Ausarbeitung des Gewölbes. Als Absatz verordne ich stets Nöllesche Gummiabsätze. (Wilh. Nölle, Neumühle an der Elster bei Greiz). Letztere leisten in der Elastizität das beste und werden bisher von keinem anderen Fabrikat übertroffen. Es ist dies dadurch bedingt, daß die dicken Gummischeiben beweglich sind und bei jedem Schritt nachgeben. Diese Eigenschaft haben die mit Schrauben befestigten Gummiplatten nicht, sie heben die Wucht des

Digitized by Google

Auftretens nicht auf, wohingegen dies beim Nölleschen Absatz in vollendetem Maße der Fall ist.

Bemerken will ich noch, daß ein Konservieren der Schuhe durch Leisten von ganz besonderer Bedeutung ist. Dadurch wird die Form gewahrt und somit der Schuh widerstandsfähig erhalten. Jeder Patient muß seinem Schuhzeug die größte Sorgfalt angedeihen lassen. Es ist zwar schwer, die Patienten so zu dressieren, daß sie den Vorschriften nachkommen, aber es ist unbedingt notwendig, da das Resultat davon abhängt. Die Disziplin bezüglich der Fußbekleidung kann nicht scharf genug gehandhabt werden.

Ich resumiere wie folgt:

1. Der Plattfuß im späteren Alter ist durch das Redressement zu korrigieren.

2. Die Verlängerung der Achillessehne ist stets vorauszuschicken.

3. Eine entsprechende Fußbekleidung mit verstärktem Gelenk, sowie Gummiabsatz ist notwendig.

4. 6 Paar Schuhe, welche sorgfältig nach Vorschrift zu konservieren sind, sollen unbedingt zur Verfügung stehen.

5. Die blutige Methode hat erst dann Berechtigung, wenn das in oben erwähnter Weise ausgeführte Redressement im Stich läßt. Das Redressement muß stets versucht werden.

Literatur.

Hoffa, Lehrbuch der orthopäd. Chirurgie 1905.
Kirmisson, Les difformités acquises.
Lücke, Die späteren Schicksale des stationär gewordenen Plattfußes. Deutsche Zeitschr. f. Chir. Bd. 34 S. 3.
Helbing, Ueber Wesen und Bedeutung des Plattfußes. Berliner klin. Wochenschrift 1905, Nr. 13.
Mencière: Operations d'Ogston pour pied plat valgus douloureux invétéré. Revue de Chir. 1902, S. 688.
Morestin, Pied plat invetéré et irreducible traité par astragalectomie. Bull. et mem. de la soc. anatom. 1901, Nr. 3.
Derselbe, Traitement operatoire du pied plat. Congrès de Chir. 1899, Nr. 11.
Redard, Traité orthopédique.
Kirmisson und Bize, Contribution à l'anatomie pathologique du pied plat valgus douloureux. Revue d'orthop. 1903.
Schultze-Duisburg, Eine neue Methode zur Behandlung des Plattfußes. D. med. Wochenschr. 1895, Nr. 28.
Derselbe, Die Behandlung des stationären Plattfußes mittels des Redressement forcé und der Sehnenplastik. Deutsche Zeitschr. f. orthopäd. Chir. Bd. 13.
Vincent, Pied plat valgus douloureux d'origine osseux. Développement éxagère du calcanéum dans le sans anterio-postericus. Arch. prov. inc. de Chir. 1901, Nr. 2.

Digitized by Google

XVII.

(Aus der orthopädisch-chirurgischen Anstalt des Prof. Joachimsthal in Berlin.)

Ueber Spondylitis typhosa[1]).

Von

Dr. S. **Peltesohn**, Assistenzarzt.

Mit 2 Abbildungen.

Meine Herren! Ich möchte mir gestatten, Ihnen kurz über einen Fall von Spondylitis typhosa zu berichten, den ich in der orthopädisch-chirurgischen Anstalt des Herrn Professor Joachimsthal in seinen Ausgängen zu beobachten Gelegenheit hatte.

Es handelt sich um eine 17 Jahre alte Arbeiterin E. S., welche vom 13. Oktober bis 22. November 1906 und vom 19. Januar bis 28. Februar 1907 in dem städtischen Krankenhause Gitschinerstraße (Prof. Litten) behandelt wurde. Die dortselbst geführte Krankheitsgeschichte wurde mir in liebenswürdiger Weise zur Verfügung gestellt.

Aus der Vorgeschichte ist zu entnehmen, daß der Vater des Mädchens lungenleidend, die Mutter und 8 lebende Geschwister gesund sein sollen. Die Patientin selbst will bis dahin niemals ernstlich krank gewesen sein. Etwa am 4. Oktober klagte sie über starke Kopfschmerzen, Mattigkeit und Durchfälle. Nach einer Woche wurde, da die Beschwerden nicht aufhörten, die Ueberführung in das Krankenhaus notwendig. Fieber oder Ausschlag auf dem Körper wurden von der Patientin oder den Angehörigen nicht bemerkt. Die Menses haben mit 15 Jahren begonnen, sind regelmäßig.

Bei der Aufnahme in das Krankenhaus wurde folgender Befund erhoben: Mäßig gut genährte Patientin ohne Drüsenschwellungen oder Oedeme. Auf Brust und Bauch finden sich reichlich

[1]) Vortrag, gehalten auf dem VI. Kongreß der Deutschen Gesellschaft für orthopädische Chirurgie am 2. April 1907.

Digitized by Google

Roseolen; das Sensorium ist benommen. Brustorgane ohne Besonderheiten; der Leib ist weich, nicht druckempfindlich. Die Milz ist vergrößert, deutlich palpabel. Der Stuhlgang ist dünnflüssig, erbsenbreifarbig. Urin frei von Eiweiß; die Diazoprobe ist positiv. Die Zunge ist schmierig belegt, die Temperatur febril. Widalsche Reaktion bei Verdünnung 1:100 positiv.

Der Krankheitsverlauf gestaltete sich folgendermaßen: Die Temperatur hielt sich in den ersten 9 Tagen um 39°. Dann trat unter Besserung des Allgemeinbefindens in den folgenden 6 Tagen Entfieberung ein. Bis zur Entlassung blieb die Temperatur dauernd normal. Am 25. Oktober war die Milz nicht mehr palpapel. Vom 7. November an war Patientin außer Bett und wurde am 22. November als geheilt entlassen.

Danach war Patientin 3 Wochen in der Heimstätte für Genesende in Blankenburg, war dort angeblich fieberfrei und wohl. Im Dezember blieben die Menses aus. Nach ihrer Rückkehr aus dem Genesungsheim stellten sich heftige Kreuzschmerzen, Schmerzen in den Unterbauchgegenden und — wie ich nachträglich auf Befragen erfuhr — einige Zeit dauernde, starke ziehende Schmerzen in den Beinen ein. Gleichzeitig wurde der Rücken „hohl".

Vom 19. Januar bis 28. Februar 1907 befand sich die Patientin deswegen wiederum in dem obengenannten Krankenhause. Sie war während des ganzen Aufenthaltes fieberfrei, der Urin frei von Eiweiß und Zucker. Es bestand bei der Wiederaufnahme eine starke Lordose der Lendenwirbelsäule. Die Wirbelsäule war an keiner Stelle klopfempfindlich. Die Bewegungen im Hüftgelenk waren frei und schmerzlos. Bei Stoß auf die Planta pedis wurde Schmerz in der Kreuzbeingegend verspürt.

Anfang März d. J. begab sich die Patientin in die Behandlung des Herrn Prof. Joachimsthal. Ich konnte damals folgenden, im großen und ganzen auch mit dem heutigen Befunde übereinstimmenden Befund erheben.

Das 17jährige, groß gewachsene Mädchen zeigt einen grazilen Knochenbau. Es fällt eine beträchtliche Blässe der Haut und Schleimhäute, sowie Schlaffheit und Abmagerung der gesamten Körpermuskulatur auf. Die inneren Organe weisen keine Abweichungen von der Norm auf. Das Nervensystem ist intakt.

Die Wirbelsäule ist — wie Sie sehen (Fig. 1) — in dem Lendenteil stark lordotisch und wird bei passiven Bewegungen in dieser

Digitized by Google

Stellung vollkommen fixiert. Der Scheitelpunkt der so entstehenden Konkavität wird durch den I. und II. Lendelwirbel gegeben, und zwar schließen die von diesem Punkte kopfwärts und kreuzbeinwärts gezogenen Konturlinien einen Winkel von etwa 120° ein. Beklopfungen der Gegend des I. bis III. Lendenwirbels werden als schmerzhaft bezeichnet. Die in ausgesprochener Lordose befindliche Wirbelsäule wird in dieser Stellung vollkommen fixiert gehalten; so werden bei der an die Patientin ergehenden Aufforderung, einen vor ihr liegenden Gegenstand vom Boden aufzuheben, fast keine Bewegungen in der Wirbelsäule ausgeführt (Fig. 2). Vielmehr werden die Kniee und Hüftgelenke gebeugt, wobei die linke Hand auf das linke Knie gestützt wird. Die Patientin klettert, sozusagen, an sich selbst herab und nähert so die rechte Hand dem Erdboden. Derselbe Vorgang trifft in umgekehrter Richtung bei dem Sichaufrichten zu. Lähmungen irgend welcher Art sind auch jetzt nicht vorhanden. Die Röntgenaufnahme der Lendenwirbelsäule hat keine wesentlichen Abnormitäten ergeben.

Fig. 1.

In den letzten 8—10 Tagen ist übrigens die Steifheit der Wirbelsäule, vielleicht begünstigt durch die Ruhigstellung und Entlastung mittels eines Celluloidkorsetts, etwas zurückgegangen.

Was die Beurteilung des vorliegenden Falles anbetrifft, so sei es mir gestattet, zunächst kurz auf die Symptomatologie einzugehen. In dieser Beziehung will ich nur hervorheben, daß als Hauptsymptome die — vor einem Monat noch absolute — Versteifung des erkrankten Wirbelsäulenabschnittes, ferner die starke Druckempfindlichkeit und der spontan geäußerte Schmerz entsprechend den ersten 3 Lendenwirbeln zu nennen sind. Eine Schwellung der Lendengegend, sowie spinale Symptome konnte ich nicht feststellen. Weiterhin ist die ungewöhnlich stark in die Augen fallende Lordose hervorzuheben.

Ich glaube, daß wir es hier mit einem der immerhin selten zur Beobachtung gelangenden und in den Kreisen der praktischen Aerzte zu wenig gekannten Fällen von Spondylitis typhosa zu tun haben. In der Tat stimmt der Symptomenkomplex mit demjenigen bei den

Digitized by Google

bisher beschriebenen Fällen überein, wenn auch darauf hingewiesen werden muß, daß der Fall immerhin zu den leichteren zu rechnen ist.

Es fragt sich natürlich, welches anatomische Substrat in unserem Falle den objektiven Erscheinungen zu Grunde liegt. In dieser Beziehung hat Schanz[1]) bei Besprechung der Quinkeschen Fälle auf die Möglichkeit aufmerksam gemacht, daß es sich in diesem oder jenem Falle — er nennt besonders den ersten Fall Quinkes — überhaupt nicht um eine Wirbelentzündung, sondern um eine Muskelerkrankung handelt, und hat daher diesen Fall bei der Besprechung des Symptomenkomplexes der Spondylitis typhosa nicht mehr berücksichtigt. Ich glaube, es heißt den Tatsachen Zwang antun, wenn man die Erscheinungen, wie sie sich in leichterer Form in unserem Falle präsentieren, zur Diagnose der Spondylitis nicht für ausreichend erklärt. Abgesehen davon, daß das Vorkommen von lebens- und vermehrungsfähigen Typhusbazillen im Knochenmark und die Entstehung kleiner Abszesse durch dieselben, speziell in den Wirbeln, durch die hervorragenden Untersuchungen Fränkels[2]) einwandfrei nachgewiesen ist, darf man nicht übersehen, daß sich auch bei anderen Arten der Entzündungen der Wirbel die Rigidität der Wirbelsäule oft als einziges Zeichen der beginnenden Erkrankung einstellt. So ist gerade bei der tuberkulösen Spondylitis, in deren Verlauf sich ja später oft große Deformierungen einstellen, im Anfangsstadium, dem Stadium der beginnenden Granulations- oder Nekrosenbildung, die reflektorische Steifigkeit der Wirbelsäule als das beste Kriterium des Vorhandenseins einer Entzündung, und zwar des Knochens selbst, anzusehen. Ich glaube also, daß auch bei den nur leichte Symptome, wie in unserem Falle, darbietenden Fällen entzündliche Veränderungen in der Wirbelsubstanz vorliegen. Daß daneben eine Spondylarthritis und Perispondylitis besteht, dürfte kaum zu bestreiten sein. Indessen führen Erkrankungen der Muskeln allein nicht derartig lange dauernde Kontrakturzustände herbei, die sich nicht einmal im Schlafe lösen, wie es nach den Angaben der Mutter bei unserer Patientin der Fall sein soll.

Aetiologisch kommt bei dem gezeichneten Symptomenkomplex wohl außer dem hier vorliegenden Typhus abdominalis vornehmlich die Tuberkulose der Wirbelsäule in Betracht. Dieselbe glaube ich indessen wegen des relativ gutartigen Verlaufs der Er-

[1]) Arch. f. klin. Chir. Bd. 61 Heft 1.

[2]) Mitteil. aus den Grenzgebieten der Med. u. Chir. Bd. 11 Heft 1.

Digitized by Google

krankung, des Fehlens von Eiterung und des Mangels an Knochendestruktion — wovon wir uns auch an einem vortrefflich gelungenen Röntgenbild überzeugen konnten — ausschließen zu können. Damit wird auch die Möglichkeit, daß hier eine durch den Typhus abdominalis bedingte akute Verschlimmerung einer latenten tuberkulösen Spondylitis vorliegt, hinfällig. Gegen eine hysterische Kontraktur — wie sie von anderer Seite hier angenommen wurde — spricht, abgesehen vom Fehlen irgend welcher hysterischen Stigmata, schließlich der Umstand, daß die Lordose auch im Schlaf nicht verschwindet, sowie das Vorhandensein von lokalisierten Schmerzen.

Fig. 2.

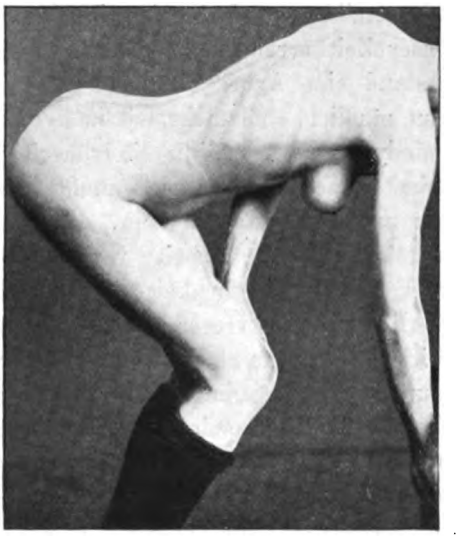

Die Diagnose der typhösen Spondylitis wird in vorliegendem Falle zur Gewißheit, wenn man die Anamnese berücksichtigt. Die im Krankenhause geführte Krankheitsgeschichte lehrt uns in einwandfreier Weise das Vorhergehen eines richtigen Typhus abdominalis, bei dem auch die Widalsche Reaktion bei einer Verdünnung von 1 : 100 positiv war. Der zeitliche Zusammenhang zwischen dem Auftreten der spondylitischen Symptome und dem Abklingen des Typhus ist ein so inniger, daß sich auch hierauf die Diagnose basieren läßt. Die Patientin befand sich noch durchaus in der Rekonvalescenzperiode, als 4 Wochen nach der Entlassung aus dem Krankenhause, resp. 1 3/4 Monate nach vollzogener Entfieberung, die ersten Schmerzen in der Lendenwirbelsäule verspürt wurden. In der Hinsicht unterscheidet sich allerdings unser Fall von den meisten bisher publizierten, daß mit dem Einsetzen der Spondylitis — soweit wir uns auf die Angaben der Patientin verlassen können — eine neue Fieberattacke nicht vorhanden gewesen ist. Ueberhaupt prävaliert hier das Bild des schleichenden subakuten Beginns und Verlaufs einer Spondylitis. Dagegen finden wir leichte spinale Symptome, bestehend in

Digitized by Google

starken ziehenden Schmerzen, welche längere Zeit nach der Rückkehr aus dem Genesungsheim anhielten. Wir stehen nicht an, dieselben auf eine Reizung und Schwellung des die Ausgangsöffnungen des Wirbelkanals auskleidenden Periosts zurückzuführen. Auf die Geringfügigkeit dieser nervösen Erscheinungen, die sich von Blase und Mastdarm fernhielten, muß übrigens hingewiesen werden.

Neben diesen Symptomen wird weiterhin die Diagnose durch den Verlauf der Erkrankung erhärtet, der zu den gutartigen dieser Art zu rechnen ist. Sind doch jetzt, d. h. etwa 3 Monate nach Beginn der ersten Schmerzen, die Erscheinungen schon so wesentlich gemildert, daß die Arbeitsfähigkeit der Kranken in nicht allzu ferner Zeit erreicht sein dürfte. Allerdings scheint mir der jetzige Zustand eine Arbeitsfähigkeit noch auszuschließen. Berücksichtigt man nämlich, daß mehrfach in der Literatur für die Entstehung der Spondylitis nach Typhus die frühzeitige Wiederaufnahme körperlicher Arbeit beschuldigt werden mußte, so wird man doppelt vorsichtig sein und sich hüten müssen, die bereits erkrankte Wirbelsäule den mit körperlicher Arbeit verbundenen Schädigungen auszusetzen. Denn mit der Möglichkeit eines Rezidivs der Erkrankung wächst die Möglichkeit schwererer Symptome, zu denen wir Destruktion der Wirbel, Eiterung etc. rechnen müssen. Bei der Resistenz und Virulenz der Typhuskeime, die sich bekanntlich in erheblicher Zahl und überaus lange besonders im Knochenmark erhält, ist die auf Wiederaufnahme der körperlichen Arbeit gerichtete äußerste Vorsicht als gerechtfertigt anzusehen, wenngleich die äußeren Erscheinungen der Spondylitis typhosa nur noch geringe sein mögen.

Gerade diese Erwägungen müssen auch bei der Aufstellung des therapeutischen Planes maßgebend sein. Außer der üblichen roborierenden Allgemeinbehandlung wird die erkrankte Wirbelsäule einer lokalen Behandlung unterzogen werden müssen. Diese kann nur in der Ruhigstellung gefunden werden. Durch Gipsbett und Stützkorsett muß versucht werden, die Schmerzen zu beseitigen und die Wirbelkörper von Druck möglichst zu entlasten. Im vorliegenden Falle, in dem die Symptome zur Zeit des Beginns unserer Beobachtung bereits im Abklingen waren, haben wir uns auf die Anfertigung eines Stützkorsetts aus Zelluloid beschränken können. Wir können feststellen, daß die Erkrankung durch dasselbe günstig beeinflußt worden ist, speziell in der Hinsicht, daß die reflektorische Steifigkeit der Wirbelsäule einer gesteigerten Beweglichkeit gewichen ist.

Digitized by Google

XVIII.

(Aus der Klinik des Herrn Geheimrat Hoffa zu Berlin.)

Die normale Anatomie des Kniegelenkes im Röntgenbilde nach Aufblasung der Gelenkkapsel[1]).

Von

Dr. **Gustav Albert Wollenberg.**

Mit 10 Abbildungen.

In einer in diesen Tagen erscheinenden Arbeit[2]) habe ich Konturzeichnungen von Röntgenbildern normaler und pathologischer Kniegelenke veröffentlicht und habe versucht, die einzelnen Weichteilschatten auf ihr anatomisches Substrat zurückzuführen. Besonders diffizil sind die Verhältnisse der Projektion der Menisken, und ich habe erwähnt, daß ihre Deutung uns viel Schwierigkeiten gemacht hat, über welche wir nicht ohne manche Fehldiagnose hinweggekommen sind.

Um nun meine Ansicht über die Topographie der Gelenkweichteile im Sauerstoff-Röntgenbilde zu erhärten resp. zu klären, beschritt ich folgenden Weg:

In die Kniegelenke einer erwachsenen männlichen Leiche, die mir Herr Prof. H. Virchow in liebenswürdigster Weise zur Verfügung stellte, wurde durch eine in die Patella eingeschraubte Kanüle flüssiger Leim injiziert, bis die Gelenke prall gefüllt waren. Nachdem die Hähne der Kanülen geschlossen waren, wurde durch die Arteriae femorales Formalinalkohol injiziert, worauf nach mehreren Tagen die Extremitäten vollkommen gehärtet waren. Auf die Weise gelang es, Sägeschnitte durch die Gelenke anzulegen, ohne daß die Lagebeziehungen der einzelnen Gelenkweichteile auch nur im geringsten geändert wurden.

---

[1]) Vortrag, gehalten auf dem VI. Kongreß der Deutschen Gesellschaft für orthopädische Chirurgie am 2. April 1907.

[2]) G. A. Wollenberg, Gelenkweichteile im Röntgenbilde nach Sauerstoffeinblasung. Arch. f. physikal. Medizin u. medizin. Technik, Bd. 2, H. 3 u. 4.

Digitized by Google

Das eine Gelenk wurde durch Sagittalschnitte in vier Teile zersägt, das andere durch frontale Schnitte zerlegt. Nun ließ sich der zur Injektion benützte, jetzt erstarrte Leim ohne jede Schwierigkeit entfernen, worauf genau die gleichen Verhältnisse vorlagen, wie sie nach Aufblasung durch Sauerstoff gegeben sind; die Lagebeziehungen der einzelnen Teile blieben genau dieselben, wie sie durch die Ausdehnung der Kapsel geschaffen wurden. Dies Verfahren ist ja ein von den Anatomen zur exakten Lagebestimmung von Organen allgemein geübtes.

Fig. 1.

Nun wurden die einzelnen Schnitte geröntgt; die Zerlegung der Gelenke in einzelne Schnitte erlaubte durch Vergleich der Röntgenbilder mit den anatomischen Präparaten ein genaues Zurückführen der Schattengebilde auf ihre anatomische Grundlage.

In folgendem gebe ich die so gewonnenen Röntgenbilder nebst genauen Konturzeichnungen wieder. Zu bemerken ist noch, daß sämtliche Aufnahmen von innen nach außen, also bei Aufliegen der lateralen Flächen auf der Platte, vorgenommen wurden. Der Röhrenabstand betrug ca. 30 cm, die Röhre war stets genau über der Mitte des Gelenkspaltes zwischen Tibia und Femur eingestellt. In den beifolgenden Konturzeichnungen sind die Menisken fein punktiert, die Gelenkknorpel und die Bänder resp. Sehnen gestrichelt eingezeichnet.

1. Lateralster Abschnitt (Fig. 1 u. 2). Der Schnitt geht ungefähr durch die Höhe des Condylus lateralis femoris; er schneidet vom Condylus lateralis tibiae und vom Capitulum fibulae einen Teil ab. Die Fabella ist ebenfalls vom Schnitt getroffen. Die Knorpelüberzüge von Femur, Tibia und Patella treten deutlich hervor.

Der obere Recessus zeigt ein wabenartiges Maschenwerk von Synovialfalten, seine seitliche Partie wird in ziemlicher Ausdehnung

Digitized by Google

vom Schatten des Femur überdeckt, wodurch der letztere eine zirkumskripte Aufhellung erfährt. Ebenso findet sich auf dem Condylus femoris ein rundlicher heller Fleck, der durch den vorderen seitlichen Abschnitt der Gelenkhöhle verursacht wird. Zwischen Patella, Femur und Tibia findet sich ein weiter dreieckiger freier Raum, da der subpatellare Fettkörper hier noch keine Zotten trägt. Der deutlich hervortretende subpatellare Fettkörper geht unmittelbar in den vor-

Fig. 2.

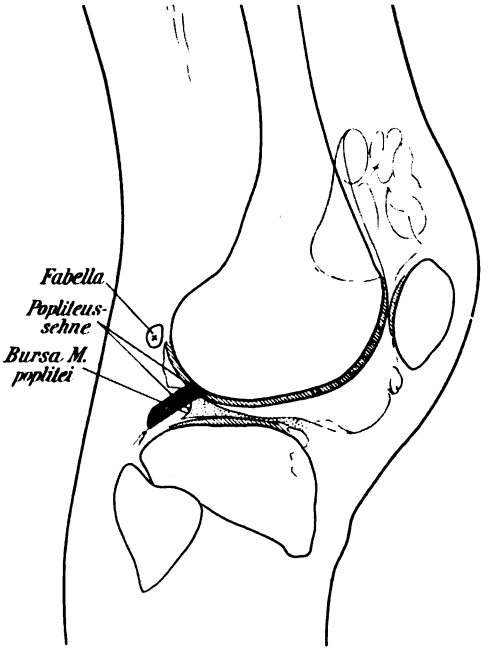

deren Abschnitt des lateralen Meniscus über, der etwas von der Tibiaoberfläche abgehoben ist. Dieser in der Projektion dreieckig erscheinende Teil des Meniscus ist durch einen schmalen, scheinbar frei in der Gelenkhöhle schwebenden Schatten mit dem hinteren Abschnitte des Meniscus, der ebenfalls dreieckig erscheint, aber viel höher als der vordere ist, verbunden. Dieses schmale Verbindungsstück stellt den lateralen Halbkreis des Meniscus dar. Das hintere Dreieck, das ebenfalls frei in der Gelenkhöhle zu schweben scheint, ist in seiner hinteren Fläche stark konkav; nur der obere scharfe Rand dieser konkaven Fläche ist durch einen schmalen Schatten mit der hinteren Wand der Gelenkkapsel verbunden. Die Konkavität

Digitized by Google

schließt einen schräg von hinten unten nach vorn oben aufsteigenden streifenförmigen Schatten ein, welcher oberhalb des Meniscus in der Gelenkhöhle und auch noch hinter dem Knorpelüberzug des Femur sichtbar ist; es ist dies die an der Gelenkkapsel entspringende Popliteussehne, während der von der hinteren Konkavität des Meniscus und der hinteren Wand der Gelenkkapsel gebildete, unten offene Raum die mit dem Gelenke kommunizierende Bursa dieser Sehne

Fig. 3.

darstellt. Wir haben hier also zugleich die einzige Stelle der Menisken vor uns, wo dieselben nicht ganz mit der Kapsel verwachsen sind. Der hintere Recessus ist nur in geringer Ausdehnung sichtbar.

2. Stück zwischen der Höhe des Condylus lateralis bis fast zur medianen Sagittallinie des Gelenkes (Fig. 3 u. 4). Die Knorpelüberzüge von Femur- und Tibiagelenkfläche schneiden sich im Röntgenbilde an einer Stelle (durch das Vorspringen der einen Eminentia intercondyloidea). Die Patella ist vom Femurcondylus abgehoben.

Der obere Recessus ist in großer Ausdehnung, mit nur zarten

Digitized by Google

in sein Lumen vorspringenden Falten, frei sichtbar. Im subpatellaren Gelenkraume sind hier einige Zotten sichtbar. Der vordere Teil des lateralen Meniscus ist als schmaler, zungenförmiger Schatten erkennbar, von ihm aus steigt der Schatten des eben noch vom Schnitt getroffenen Lig. cruciatum anterius schräg nach hinten oben zu auf.

Der hintere Gelenkraum, der in seinem oberen und unteren Abschnitt durch die mit wenigen Falten versehene Kapsel begrenzt

Fig. 4.

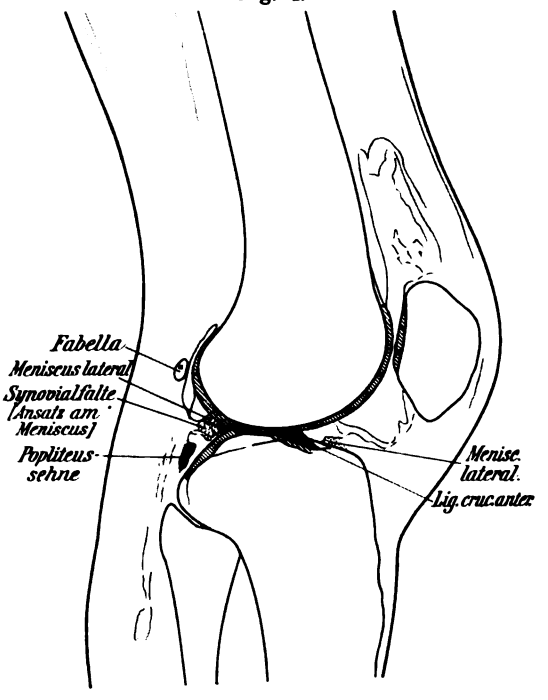

ist, wird von einem quer in den Gelenkspalt ziehenden Schatten in zwei Hälften geteilt. Dieser Schatten endet nach vorne zu in ein dunkleres dreieckiges Gebilde, welches wieder nach vorne oben zu einen leicht bogenförmigen, zarteren Schatten abzweigen läßt. Das dreieckige Gebilde stellt den Querschnitt des Meniscus, der zarte bogenförmige Schatten den medialwärts ziehenden hinteren Teil des lateralen Meniscus dar, während der den Meniscus mit der hinteren Kapselwand verbindende Streifen den etwas ausgezogenen Ansatzteil der Kapsel an der Basis des Meniscus repräsentiert. Der im hinteren unteren Teil der Gelenkhöhle gegen das Lumen etwas vorspringende

Digitized by Google

Schatten wird von der hier in der Gelenkkapsel verschwindenden Popliteussehne gebildet.

Im Bereiche des hier dargestellten Schnittes ist die vordere und hintere Insertion des lateralen Meniscus noch nicht enthalten; sie liegen erst im Bereiche des folgenden Schnittes.

Fig. 5.

3. Schnitt ungefähr von der medialen Sagittallinie bis zur Höhe des medialen Condylus femoris (Fig. 5 u. 6).

Von den Knorpelflächen tritt nur die Ueberknorpelung der Patella im oberen Teile deutlich hervor. Der obere Recessus zeigt ausgesprochene Kammerung (Quadricepsschleimbeutel). Im subpatellaren Gelenkraum finden sich einige spärliche Zotten. Ein bogenförmig nach dem Gelenkspalte zu ziehender, von der vorderen Tibiagelenkfläche deutlich abgehobener Schatten entspricht der vorderen Insertion des lateralen und medialen Meniscus, sowie einem bogenförmigen Abschnitt des letzteren. Das vordere Kreuzband ist in Gestalt eines zarten, breiten Schattens, der vom Schatten des medialen Femurcondylus gedeckt wird, sichtbar. Der Condylus medialis femoris

Digitized by Google

deckt sich teilweise mit der Tibia resp. ihrer Eminentia intercondyloidea medialis. Der zwischen ersterem und der Tibiagelenkfläche vorhandene Spalt zeigt sich deutlich in einem hellen Streifen auf dem Röntgenbilde. Ebenso ist der hintere Teil der Gelenkhöhle durch den hinteren Teil des Femurcondylus und der Tibia

Fig. 6.

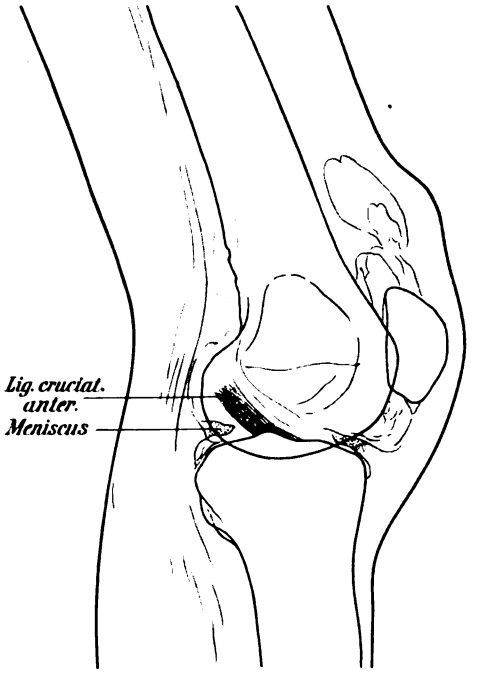

umsäumende helle Streifen angedeutet. Ein von der hinteren Kapsel ausgehender zungenförmiger Schatten entspricht dem hinteren Ansatzteil des lateralen Meniscus. Der mediale Meniscus ist im hinteren Abschnitt nicht sichtbar, da Tibia und Femurschatten ihn überdecken.

4. Medialster Teil des Kniegelenkes (Fig. 7 u. 8). Es ist nur der Condylus medialis femoris und tibiae im Schnitt getroffen. Die Verhältnisse liegen hier ebenso wie auf dem Schnitt 1. Von der vorderen Gelenkhöhle ist nur ein kleiner Teil sichtbar, ebenso erscheint die hintere Gelenkhöhle als schmaler blindsackähnlicher Spalt. Der mediale Meniscus schwebt frei zwischen den gegenüberliegenden Knorpelflächen von Femur und Tibia; er ist im vorderen Abschnitt

Digitized by Google

deutlich von der Tibiagelenkfläche abgehoben, da die Gelenkhöhle über den Rand der Tibia hinüber nach unten zu reicht.

Fig. 9 und 10 stellt einen aus der Mitte des Kniegelenkes herausgenommenen frontalen Sägeschnitt dar. Wir sehen hier deutlich die die Gelenkenden deckenden Knorpelflächen. Der mediale Gelenkhöhlenteil (im Bilde links) erstreckt sich als sehr schmaler Spalt nur ein kleines Ende um den medialen Femurcondylus herum.

Fig. 7.

Fig. 8.

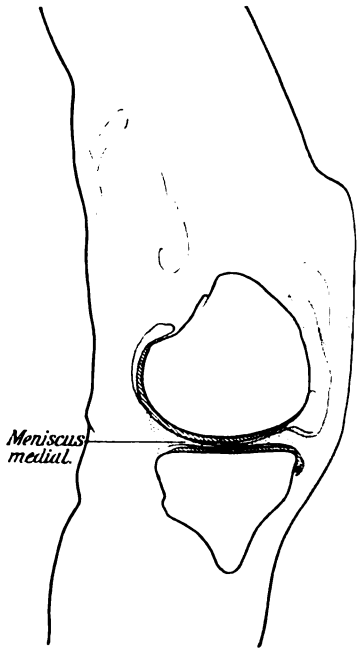

ebenso über den Rand der Tibia. Dementsprechend scheint auch der dreieckige zungenförmige Schatten des medialen Meniscus nur minimal aus dem Gelenkspalt hervorgezogen. Ganz anders auf der lateralen Seite; hier sehen wir den Meniscus in größerer Ausdehnung, er scheint etwas weiter nach außen disloziert und frei schwebend im Gelenkspalt, d. h. von der Tibiagelenkfläche abgehoben. Die Gelenkkapsel wölbt sich sowohl am lateralen Femurcondylus wie am lateralen Tibiarande beträchtlich weiter vor, als auf der medialen Seite.

In der Fossa intercondylica erscheint als rhombischer Schatten das Lig. cruciat. anterius.

Digitized by Google

Bei unseren Sauerstoff-Röntgenbildern können alle diese hier in einzelnen sagittalen und frontalen Schnitten projizierten Gebilde gelegentlich zum Ausdruck kommen. Die hier gegebene Analyse der einzelnen sichtbaren Weichteilschatten wird daher für die Diagnose etwaiger pathologischen Veränderungen von großem Werte sein. Vor allem glaube ich, die komplizierten Verhältnisse der Menisken hier deutlich demonstriert zu haben. Was ich bereits nach anatomischen

Fig. 9.

Fig. 10.

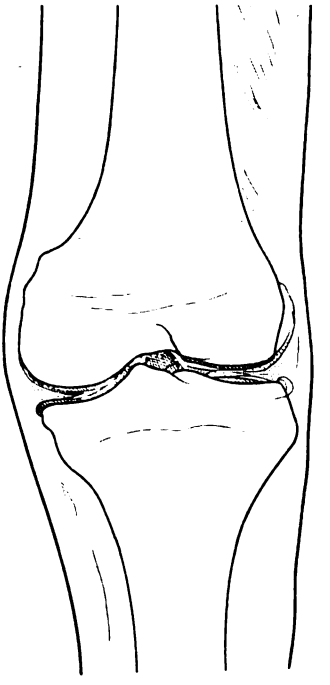

Ueberlegungen bezüglich der Dislozierbarkeit der Menisken durch die Ausdehnung der Kapsel für höchst wahrscheinlich hielt[1]), hat sich hier im Experiment bestätigt.

Ich fasse die Ergebnisse bezüglich der Darstellung der Bandscheiben hier zusammen: Nach Aufblasung der Gelenkkapsel sieht man die Menisken fast überall leicht von der Tibiagelenkfläche abgehoben und nach außen disloziert. Dabei erscheint im hinteren Teil der Gelenkhöhle der Meniscus lateralis bei seitlicher Durch-

[1]) G. A. Wollenberg, l. c.

Digitized by Google

strahlung durch einen zungenförmigen Schatten mit der Gelenkkapsel verbunden; dieser Schatten, der den hinteren Teil der Gelenkhöhle in zwei Abschnitte zerlegt, ist ein Teil der hinteren Gelenkkapsel, nämlich ihre Insertion an dem Meniscus.

Ein den hinteren Gelenkhöhlenteil durchquerender, mit dem Meniscus zusammenhängender Schatten braucht daher durchaus nicht, wie wir das früher annahmen, der Ausdruck einer Meniscusverletzung zu sein.

Bei der Durchstrahlung von vorne nach hinten ist der laterale Meniscus weiter nach außen herausgezogen, als der mediale; er schwebt frei im Gelenke, d. h. ist von der Tibiagelenkfläche allseitig etwas abgehoben. Der Grund für diese größere seitliche Dislozierbarkeit des lateralen Meniscus liegt, wie ich dies bereits erklärt habe, darin, daß der laterale Meniscus sich mehr in seiner Gestalt einem Kreise nähert, da seine Insertionspunkte dicht zusammenliegen, während der mediale Meniscus, dessen Insertionspunkte weiter auseinander liegen, nur einen Halbkreis darstellt, ferner darin, daß die Gelenkkapsel sich an der lateralen Seite der Tibia etwas tiefer inseriert, als an der medialen.

Eine stärkere Dislokation des lateralen Meniscus nach außen, sowie das freie Schweben des Meniscusschattens im Gelenkspalte spricht also ebenfalls nicht, wie wir früher geneigt waren zu glauben, ohne weiteres für eine Verletzung des Meniscus.

Ueberhaupt scheint es durchaus nicht leicht zu sein, ein Dérangement interne im Röntgenbilde mit Zuhilfenahme der Sauerstoffeinblasung einwandfrei nachzuweisen.

Digitized by Google

XIX.

Coxa valga[1]).

Von

Dr. **Max David**-Berlin.

Mit 5 Abbildungen.

Auf dem 3. Kongreß dieser Gesellschaft konnte ich zum ersten Male über einen Fall von primärer angeborener Coxa valga berichten, während sich bis dahin diese Deformität nur als Folgeerscheinung oder begleitender Befund anderer Mißbildungen in der an und für sich sehr spärlichen Literatur erwähnt fand. Seitdem hat Drehmann in einem Vortrag auf dem 5. Kongreß dieser Gesellschaft und in einer ausführlichen Arbeit in der „Zeitschrift für orthopädische Chirurgie" dasselbe Thema behandelt und sich meinen damals geäußerten Ansichten angeschlossen. Ich bin heute in der Lage, auf Grund einiger neuerer Beobachtungen weiteres Material zur Erklärung dieser eigenartigen Deformität vorzubringen.

Bereits Schede, sowie Schultheß und Lüning hatten auf das Vorkommen der Coxa valga bei der angeborenen Hüftgelenksverrenkung, und zwar sowohl am luxierten wie am Bein der gesunden Seite hingewiesen. Drehmann hat bei Röntgenuntersuchungen den gleichen Befund erhalten, und in einer neuerdings publizierten Arbeit weist auch Springer auf dieses Zusammentreffen hin.

Von diesen Beobachtungen ausgehend hat Drehmann nun die Ansicht ausgesprochen, daß die Coxa valga nichts anderes bedeute, als eine Vorstufe der angeborenen Hüftgelenksverrenkung. Der Femur des Säuglings und noch viel mehr des Fötus zeigt normalerweise einen wesentlich größeren Schenkelhalswinkel als der des älteren Kindes oder des Erwachsenen. Drehmann folgert

---

[1]) Vortrag, gehalten auf dem VI. Kongreß der Deutschen Gesellschaft für orthopädische Chirurgie am 2. April 1907.

Digitized by Google

daraus, daß der Femur auf dem Stadium eines sehr frühen, embryonalen Zustandes beharre und die ursprüngliche Coxa valga länger bestehen bleibe. Diese führe bei der weiteren Entwicklung zur Abhebelung des oberen Femurendes aus der Pfanne. Der Kopf verlasse dieselbe über den oberen Rand.

Für die Coxa vara hat Bade ja bereits vor längerer Zeit die Theorie aufgestellt, daß, durch unbekannte Ursachen veranlaßt, am Hüftgelenk primär schon in frühester Fötalzeit Erkrankungen vor sich gehen, die, wenn sekundär veranlassende Momente hinzukommen und die pathologischen Veränderungen in stärkerem Maße auftreten, eine Luxation veranlassen können. Sind diese primären Veränderungen nur geringen Grades, so kommt es nicht zur Luxation, liegen sie nur in der oberen Partie des Schenkelhalses, nicht aber in der Pfanne, so kann es zu einer Coxa vara kommen.

Beide Krankheitsbilder aber, die angeborene Luxation und die Coxa vara, sind in ihren letzten Ursachen auf ein Vitium primae formationis zurückzuführen.

Zwar nicht auf ein Vitium primae formationis, wohl aber auf dieselbe mechanische Ursache führt auch Schanz die angeborene Hüftgelenksluxation und die Coxa vara zurück, und gleichfalls mechanisch erklärt sich nach Friedländer und Lorenz die kongenitale Hüftgelenksluxation und die eventuell mit ihr verbundene Coxa valga.

Ein auf den Trochanter ausgeübter Druck drängt Kopf und Femurstab gegen die respektiven Unterlagen, den Kopf gegen den Pfannenrand bezw. das Acetabulum, den Femurstab gegen den vorderen, oberen Beckenrand, wirkt also im Sinne der Vergrößerung des Schenkelhalswinkels. Mutatis mutandis erzeugt nach den beiden letztgenannten Autoren dieselbe mechanische Kraft, wenn sie, in anderer Druckrichtung wirkend, den Kopf an den hinteren Pfannenrand bezw. an die hintere Kapsel drückt, neben der Hüftluxation eine Coxa vara.

Dieser Ansicht möchte auch ich mich anschließen. Auf diesem Röntgenbild (Fig. 1), das von einem 8jährigen Mädchen stammt, sieht man auf der rechten Seite deutlich die Verschiebung des Kopfes in der Pfanne nach oben, der sonst innige Kontakt zwischen Kopf und Pfanne ist gelockert. Man hat durchaus den Eindruck, daß ein geringer Anstoß genügt, den Kopf vollends aus der Pfanne herauszutreiben, daß die Kraft, die ihn in diese Stellung gebracht hat, nur nicht genügt habe, um das Werk ganz zu vollenden.

Digitized by Google

Wir haben damit nun auch eine Erklärung für den merkwürdigen Befund, daß bei angeborener Hüftgelenksluxation bald eine Coxa vara auftritt, bald das Bein der gesunden, bald das der luxierten Seite eine Coxa valga zeigt.

Wir sehen, daß sich in völlig ungezwungener Weise sowohl die angeborene Hüftgelenksluxation als auch die Verbiegung des Schenkelhalses ätiologisch auf ein und dasselbe Moment, nämlich auf

Fig. 1.

eine außerhalb des Fötus liegende, rein mechanisch auf ihn einwirkende Kraft zurückführen läßt. Ob und welche Deformität entsteht, hängt von drei Faktoren ab, von der Kraft des Druckes, von der Richtung, in der derselbe einsetzt, und von der Resistenz der Gewebe, gegen die der Femur gepreßt wird. Je nachgiebiger jene sind, umso leichter werden sie vom gegenpressenden Kopf verdrängt, d. h. es entsteht eine Luxation, je widerstandsfähiger sie sich erweisen, umso stärker wird die Deformierung des oberen Femurendes, d. h. die Verbildung des Schenkelhalses ausfallen müssen.

Einen sehr interessanten Fall einer angeborenen Coxa valga hat Kölliker beschrieben. Derselbe wurde gelegentlich einer

Digitized by Google

Fraktur des linken Trochanter major röntgenographisch bei einem 76jährigen Herrn festgestellt. Nach Kölliker hat der Patient nur dem Umstande, daß er eine Coxa valga hatte, es zu verdanken, daß er, statt eine Fraktur des Schenkelhalses zu erleiden, mit einer solchen des Trochanter davonkam. Diese Ansicht ist durchaus plausibel, wenn man bedenkt, daß zu den Ursachen, aus denen im vorgerückten Lebensalter so wesentlich häufiger als im jugendlicheren Schenkelhalsfrakturen auftreten, vornehmlich die als Alterserscheinung aufzufassende, bei älteren Individuen allmählich erfolgende Verkleinerung des Schenkelhalswinkels gezählt wird.

Fig. 2.

Von den nicht angeborenen, im späteren Leben erworbenen Fällen von Coxa valga sind die traumatischen in erster Reihe zu nennen. Thiem führt in seinem „Handbuch der Unfallerkrankungen" einige von ihm und anderen Autoren beobachtete Fälle von deform geheilten Schenkelhalsfrakturen an, bei denen Kopf und Hals des Femur sich aufgerichtet haben und derart zur Wiedervereinigung gelangt sind, daß Kopf, Hals und Schaft mehr oder weniger annähernd eine gerade Linie miteinander bilden.

Drehmann beschreibt einen Fall von traumatischer Coxa valga nach Schenkelhalsfraktur, der dadurch bemerkenswert ist, daß die Fraktur als solche sehr wenig Beschwerden hervorrief (die Patientin konnte unmittelbar nach dem Fall eine größere Strecke gehen und bereits nach einigen Tagen mit einem Stocke herumlaufen), daß aber die Folgeerscheinungen der durch die Fraktur entstandenen Schenkelhalsvergrößerung, nämlich die Behinderung der Adduktionsfähigkeit des Beines, die Patientin derartig belästigten, daß dagegen therapeutisch eingeschritten werden mußte.

Diese Beobachtung Drehmanns macht es sehr wahrscheinlich, daß die von Manz und Hofmeister als „primäre statische Coxa valga" beschriebenen Fälle gleichfalls unter die Rubrik der trauma-

Digitized by Google

Fig. 3.

tischen Coxa valga zu rechnen sind. Denn unter den 4 von Manz publizierten Fällen ist 3mal in der Krankengeschichte ausdrücklich ein mehr oder minder schweres Trauma erwähnt, das die Patienten erlitten, bevor die subjektiven Beschwerden auftraten, die die Kranken veranlaßten, ärztliche Hilfe nachzusuchen, und ebenso sind auch objektiv erst nach dem Trauma die für Coxa valga typischen Symptome, stärkere Außenrotation und Abduktion bei behinderter Adduktionsfähigkeit des Beines, festgestellt. Namentlich die Krankengeschichte des einen Falles, die Manz ausführlicher wiedergibt, stimmt fast bis in die Einzelheiten mit der Drehmanns überein.

Fig. 4.

Als statische Coxa valga sind ein großer Teil derjenigen Fälle zusammenzufassen, die von mehreren Autoren bei verschiedenen Affektionen der unteren Extremitäten beobachtet wurden.

Hierher gehören die Fälle von Albert, bei denen sich ein vergrößerter Schenkelhalswinkel dadurch herausbildete, daß nach Paralyse des einen Beines durch das jahrelang hängende und schlen-

Digitized by Google

kernde Bein eine ständig extendierende Wirkung auf den Schenkelhals erzeugt wurde, sowie die von Lauenstein, bei denen ein Amputationsstumpf dasselbe Resultat hervorrief. Nach schwerer Kniegelenkserkrankung, Osteomyelitis, hochgradiger Rhachitis konnte gleichfalls eine sekundäre, statische Coxa valga beobachtet werden. Für diese Fälle ist das ätiologische Agens in der durch die mangelnde

Fig. 5a.

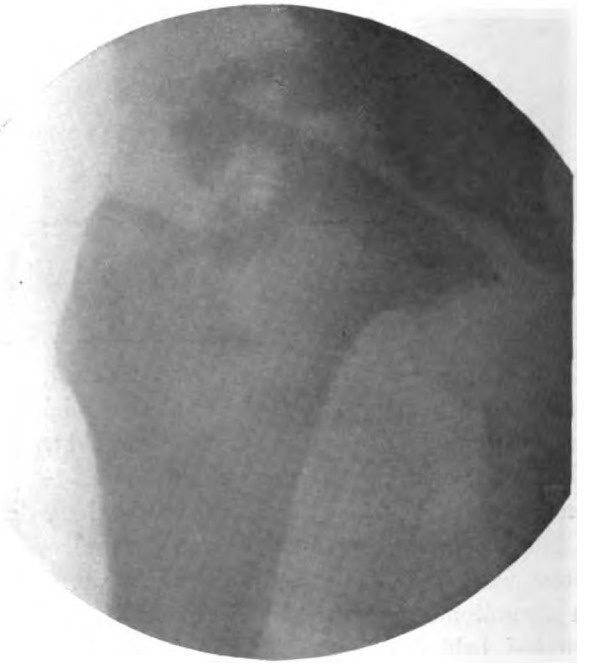

Tragfähigkeit des Beines verschuldeten fehlenden Belastung beim Gehen und Stehen zu suchen.

Wie wir das Genu valgum bald mit einem Plattfuß, bald mit einem Klumpfuß kombiniert sehen, so finden wir auch zuweilen bei demselben eine Coxa vara, zuweilen, allerdings viel seltener, eine Coxa valga.

Da es sich beim Genu valgum nicht nur um eine Verbildung des Kniegelenkes, sondern, wie Lorenz sich ausdrückt, um eine Skoliose des Beckenbeinsystems handelt, so kann dieses Verhalten nicht überraschen. Je nach der statischen Inanspruchnahme der primären seitlichen Verkrümmung, i. e. des Winkels im Kniegelenk.

Digitized by Google

werden sich die unteren und oberen seitlichen, kompensierenden Verkrümmungen gestalten, so daß wir bei ihnen das eine Mal Klumpfuß oder Plattfuß, das andere Mal Coxa vara oder valga antreffen.

Aus der Sammlung des pathologischen Institutes der Kgl. Universität kann ich hier ein doppelseitiges rhachitisches Genu valgum demonstrieren, das auf der linken Seite mit einer Coxa valga kom-

Fig. 5b.

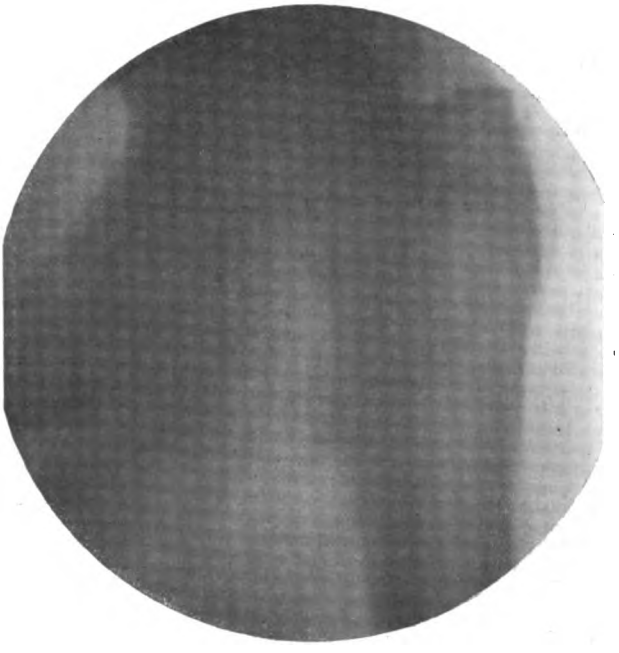

biniert ist, während der rechte Schenkelhals normale Winkelbildung hat (Fig. 2).

Beim Genu varum ist gleichfalls in einigen Fällen eine Coxa valga beobachtet worden und zweifellos in gleichem Sinne zu erklären.

Drehmann faßt auf Grund zweier Röntgenaufnahmen hier die Verbiegung als Kompensation einer stärkeren Varusdeformität des Femurschaftes auf.

Sehr instruktiv in dieser Hinsicht ist auch ein von Schanz im „Handbuch der orthopädischen Chirurgie“ reproduziertes Präparat aus einer Albertschen Publikation, an dem deutlich zu sehen ist, daß der Femurschaft ohne Winkelbildung sich in den Schenkelhals fortsetzt.

Digitized by Google

Daß eine relativ geringe Varusstellung des Schaftes von einer ziemlich erheblichen Vergrößerung des Schenkelhalswinkels begleitet sein kann, zeigt dieses Röntgenbild (Fig. 3), bei dem auf der linken Seite der Neigungswinkel 152°, der Richtungswinkel 64°, auf der rechten Seite 160° bezw. 67° betragen. — Der betreffende Patient, ein 3jähriger, außerordentlich wohlgenährter Knabe mit rhachitischem Genu varum mittleren Grades, stellte, um sich beim Gehen im Körpergleichgewicht zu erhalten, seine Beine in extreme Abduktionsstellung, und so bildete die statische Inanspruchnahme der unteren Extremität die recht erhebliche Coxa valga.

Daß eine veränderte statische Inanspruchnahme des Femurschaftes auch den Schenkelhals in kompensierendem Sinne transformiert, beweist gleichfalls dieses Präparat (Fig. 4) aus der Sammlung des pathologischen Institutes der kgl. Universität, bei dem nach einer Fraktur der Femurdiaphyse sich eine Valgusstellung des Schenkelhalses herausbildete (Neigungswinkel 145°, Richtungswinkel 55°).

Zu den pathologischen Prozessen des Hüftgelenkes, die eine statische Coxa valga herbeiführen können, gehört auch die Arthritis deformans. Auf diesen Röntgenbildern (Fig. 5a u. b), die von einem 51jährigen Patienten stammen, sehen wir beide Hüftgelenke an Arthritis deformans erkrankt, und, während der Schenkelhalswinkel der linken Seite normal ist, den der rechten abnorm vergrößert. Die Ursache ist darin zu suchen, daß der Kranke seit Jahren das rechte Bein in extremer Abduktion und Außenrotation hält, während er das linke in normaler Weise stellt.

Während also bei der angeborenen und der traumatischen Coxa valga die Vergrößerung des Schenkelhalswinkels die Ursache und die Abduktion und Außenrotation des Femur die Folge ist, ist dies bei den meisten Formen der statischen Coxa valga umgekehrt.

Die statische Coxa valga ist entschieden die bei weitem häufigste Form dieser Deformität. Sie ist die Folge der verschiedenartigsten Abnormitäten der unteren Extremität, die jedoch alle das eine gemeinsam haben, daß sie eine Aenderung der normalen statischen Inanspruchnahme herbeiführen. Die Coxa valga ist hier demnach die Anpassung an die veränderten statischen Verhältnisse.

Zum Schluß möchte ich noch mit einigen Worten auf die Symptome der Coxa valga eingehen. Das Pathognomonische bei allen Formen ist die Außenrotations- und Abduktionsstellung des Beines

Digitized by Google

bei behinderter Adduktionsfähigkeit. Dies finden wir sowohl bei der traumatischen wie bei der statischen und angeborenen Form der Deformität. Bei letzterer kommt in den bisher beschriebenen Fällen als prägnantes Merkmal noch eine mehr oder weniger ausgebreitete Schwäche der Muskulatur bei völlig erhaltener elektrischer und mechanischer Erregbarkeit derselben und normalem Verhalten der Reflexe hinzu. Diese Muskelschwäche führt zu den bereits früher von mir beschriebenen eigenartigen Gehstörungen. In einem Falle, dem des 8jährigen Mädchens (Fig. 1), steigerte sich die Schwäche sogar fast bis zu einer völligen Gehunfähigkeit, so daß die kleine Patientin sich nur mühselig am Gehstuhl fortbewegen konnte. Dabei handelte es sich in keinem der von mir beobachteten Fälle um eine Atrophie, stets nur um eine funktionelle Beeinträchtigung der Muskulatur.

Für diese Muskelschwäche, die wir sicher als angeboren auffassen müssen, ermangelt es uns, da pathologisch-anatomische bezw. histologische Untersuchungen noch fehlen, an einer stringenten Erklärung. Drehmann nimmt eine hochgradig ausgebildete Erschlaffung des ganzen fibrösen Apparates an. Ich neige der Ansicht zu, daß diese Schwäche auf einer vielleicht durch die abnormen Druckverhältnisse in utero hervorgerufenen, fötalen trophischen Störung beruht, die nicht nur die Muskulatur betrifft, sondern sich auch auf die Knochen ausdehnt, denn auf allen Röntgenbildern fällt der außerordentlich gracile, schmale Bau der unteren Extremitätenknochen, namentlich des Femurschaftes, auf.

Weiteren Beobachtungen und Untersuchungen muß es vorbehalten bleiben, das noch recht dunkle und eigenartige Bild der Coxa valga zu klären.

Literatur.

Albert, E., Zur Lehre von der sogenannten Coxa vara und Coxa valga. Wien 1899.

Derselbe, Die seitlichen Kniegelenksverkrümmungen und die kompensatorischen Fußformen. Wien 1899.

Bade, P., Zur Aetiologie der angeborenen Hüftverrenkung. Zentralbl. f. Chir. 1900, Nr. 28.

David, M., Beitrag zur Frage der Coxa valga. Monatsschr. f. orthopäd. Chir. und physikal. Heilmethoden 1904, Bd. 4.

Drehmann, G., Ueber angeborene Coxa valga. Verhandlg. der Deutschen Ges. f. orth. Chir. V. Kongreß.

Digitized by Google

Derselbe, Beiträge zur Lehre der Coxa valga. Zeitschr. f. orthopäd. Chir. Bd. 17.

Helbing, Die Coxa vara. Zeitschr. f. orthopäd. Chir. Bd. 15.

Hofmeister, Coxa vara. Beiträge zur klin. Chir. Bd. 12.

Kocher, Th., Beiträge zur Kenntnis einiger praktisch wichtigen Frakturformen 1896.

Kölliker, Th., Ueber Coxa valga. Münchener med. Wochenschr. 1905, Nr. 36.

Lauenstein, C., Bemerkungen zu dem Neigungswinkel des Schenkelhalses. Arch. f. klin. Chir. Bd. 40.

Lorenz, A., Die angeborene Hüftverrenkung. Handbuch der orthopäd. Chir. S. 138.

Lüning und Schultheß, Atlas und Grundriß der orthopäd. Chir. 1901, S. 475.

Manz, O., Die Ursachen der statischen Schenkelhalsverbiegung. Beiträge zur klin. Chir. Bd. 28 S. 29.

Schanz, A., Zur Aetiologie der angeborenen Hüftgelenksverrenkung. Zeitschr. f. orthopäd. Chir. 1898, Bd. 5.

Derselbe, Erworbene Deformitäten und Funktionsstörungen des Kniegelenkes. Handbuch der orthopäd. Chir. S. 558.

Schede, Die angeborene Luxation des Hüftgelenkes. Fortschritte auf dem Gebiet der Röntgenstrahlen Heft 4.

Springer, Beiträge zur unblutigen Operation der angeborenen Hüftgelenksverrenkung 1906.

Thiem, C., Handbuch der Unfallerkrankungen 1898.

Digitized by Google

XX.

Die Roser-Nélatonsche Linie und die Ursachen und die Bedeutung des Trochanterhochstandes[1]).

Von

Dr. G. Preiser-Hamburg.

Mit 15 Abbildungen.

Meine Herren! Nach Albert haben wir Fuß, Unterschenkel, Oberschenkel und Becken zusammen als statische Einheit aufzufassen. Alle vier Teile, also Fuß, Unter-, Oberschenkel und Becken, stehen zueinander in einem bestimmten statischen Verhältnis, und da, wo diese statische Einheit irgendwo gestört ist, spricht man von einem statischen Mißverhältnis, z. B. bei Genu valgum, Crus varum, Pes planus, Coxa vara etc.

Zur Beurteilung der statischen Verhältnisse an der Hüfte bediente man sich bisher verschiedener Methoden, vor allem aber der Roser-Nélatonschen Linie. Man hielt bisher aber die Roser-Nélatonsche Linie für durchweg gültig und infolgedessen jeden Trochanterhochstand für etwas Pathologisches. Dabei lehrt schon eine einfache theoretische Ueberlegung, daß eine Linie, die aus vier Komponenten besteht: 1. Spina, 2. Tuber, 3. Pfanne und 4. Trochanterspitze, von denen sich den individuellen Schwankungen entsprechend jede für sich verschieben kann, unmöglich allgemeine Gültigkeit haben kann.

Die sonst an jedem einzelnen Teil des menschlichen Körpers zu beobachtenden individuellen Größenschwankungen müßten gerade beim Becken fehlen, denn alle vier Punkte, Spina, Tuber, Pfannenzentrum resp. Trochanterspitze müßten immer unverrückbar in genau der gleichen Richtung zueinander liegen, wenn die Roser-Nélatonsche

---

[1]) Nach einem Vortrag, gehalten auf dem VI. Kongreß der Deutschen Gesellschaft für orthopädische Chirurgie am 2. April 1907.

Digitized by Google

Angabe, der Trochanter und das Pfannenzentrum liegen in der Spina-Tuberlinie, stimmen soll.

Jeder Geburtshelfer weiß aber aus seinen Beckenmessungen, daß z. B. allein schon die Lage der Spina ganz erheblichen Schwankungen unterworfen ist. Bald liegt sie mehr medial, bald mehr lateral, bald mehr nach vorn, bald mehr dorsal.

Die letzten Arbeiten von Voigt und Saxl in der Zeitschrift für orthopädische Chirurgie haben denn auch bereits nachgewiesen, daß beim Gesunden häufig die Roser-Nélatonsche Angabe nicht zutreffe resp. daß sich häufig ein Trochanterhochstand finde. Saxl

Fig. 1.

Typus A. Rhachitisch, von vorn. Pfanne sehr flach, frontal gestellt. Die Cristaverbindung und die Spinae dext. sug.-Verbindung weisen geringe Unterschiede auf, d. h. die Spinae bilden fast die äußersten Punkte der Cristae. Conjugata verkürzt. Diam. transversa vergrößert. Beckenausgang weit.

fand z. B. den Trochanter in 40 % über der Roser-Nélatonschen Linie. Er erklärt dies mit einer Kürze des Schenkelhalses und einer relativen Vergrößerung des Trochanters.

Ich selbst habe mich seit langem mit dieser Frage beschäftigt und kann heute auf Grund einer Erfahrung nach vielen Hunderten von methodischen Messungen am gesunden Lebenden behaupten, daß der Roser-Nélatonschen Linie und dem Trochanterhochstand nicht die differentialdiagnostische Bedeutung in pathologischer Beziehung gebührt, die man ihnen bisher beimaß. Ich fand bei weit über der Hälfte aller Untersuchten beiderseitige Trochanterhochstände über der Roser-Nélatonschen Linie bis zum Höchstbetrage von 9 cm. Solche von 5—6 cm sind sehr häufig, die von 3—4 cm

Digitized by Google

bilden die Mehrzahl. Ich habe solche hüftgesunden Leute mit Trochanterhochständen im Hamburger ärztlichen Verein vorgestellt und Herr Professor Dr. Kümmell, Oberarzt im Eppendorfer Krankenhaus, und andere Kollegen haben in liebenswürdigster Weise meine Behauptungen in Bezug auf die Häufigkeit des Trochanterhochstandes nachgeprüft und ihre Richtigkeit bestätigen können. Man scheint bisher die Roser-Nélatonsche Angabe ohne methodische Nachprüfung immer für richtig hingenommen zu haben.

Das Röntgenbild solcher Hüften mit Trochanterhochstand sieht ganz normal aus. Insbesondere findet sich keine Coxa vara im ana-

Fig. 2.

Typus A. Skelettbild. Rhachitische Pfanne bei stärkerer Beckenneigung. Pfanne reicht bis ans Foramen obturatum.

tomischen Sinne. Schenkelhalsneigungs- sowie Alsbergscher Richtungswinkel sind ganz normal. Dagegen weisen die Bilder oft einen relativ kurzen Schenkelhals auf, wie es auch Saxl gefunden hat. Eine Vergrößerung des Trochanter major habe ich im Gegensatz zu Saxl nie gefunden. Da aber z. B. ein Trochanterhochstand von 6 cm über Roser-Nélaton in seinem ganzen Betrag nicht durch einen nur gering verkürzten Schenkelhals zu erklären ist, so muß beim Fehlen einer anatomischen Coxa vara die Ursache des Trochanterhochstandes im Becken liegen oder aber: Spina und Tuber oder auch das Pfannenzentrum, dem ja der Trochanter dann seinerseits folgen

Digitized by Google

muß, haben derartig ihre Lage verändert, daß ein Trochanterhochstand resultiert.

Ich wandte mich zur Entscheidung dieser Frage an Herrn Geheimrat Professor Dr. Werth in Kiel, der mir die Beckensamm-

Fig. 3.

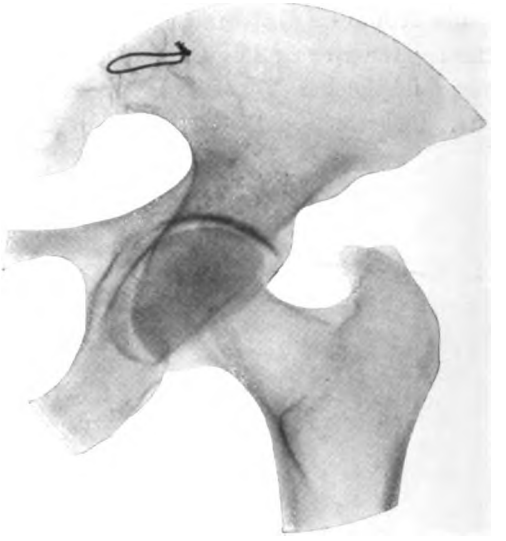

Typus A. Rhachitisches Skelettbild. Die Pfanne reicht fast bis zum Foramen obturatum. Kopf- und Pfannenschatten decken sich.

lung der Universitäts-Frauenklinik mit 94 Becken freundlichst zur Verfügung stellte und an Herrn Dr. Staude, Oberarzt an der Eppendorfer Entbindungsanstalt. Dort fand ich 8 Becken; ein weiteres

Fig. 4.

Typus A. Rhachitisch, schräg von vorn. Die Pfanne liegt medial-ventral von der Nélatonschen Linie (Faden in der Spina-Tuberverbindung).

Digitized by Google

wurde mir noch vom pathologischen Institut in Eppendorf zur Verfügung gestellt. Ich verfüge somit über 103 Becken.

Ich zog nun von der Spina zum Tuber einen Faden und untersuchte dann, wie sich die Pfannenmitte zu dieser Roser-Nélatonschen Linie verhielt.

Nur in 43 % ging der Faden durch das Pfannenzentrum. Die übrigen Becken ließen sich in zwei verschiedene Gruppen ein-

Fig. 5.

Typus A. Rhachitisch. Profilansicht. Tuber nach außen ventral gebogen, Pfanne entsprechend der verkürzten Conjugata der Wirbelsäule genähert und dorsal von der Nélatonschen Linie liegend, daher muß ein Trochanterhochstand resultieren.

Fig. 6.

Typus A. Rhachitisch. Von schräg hinten. Bei dieser Ansicht sieht man, wie auch die Pfanne medialwärts (vom Faden absteht) steht, resp. das Tuber auswärts gebogen ist. Dieser Umstand muß auf den Trochanterhochstand vergrößernd wirken.

teilen, so daß ich mit dem normalen Becken drei verschiedene Typen aufstellen konnte.

1. Typus A. Rhachitisch 29 %: Die Pfanne steht **frontal,** ist sehr flach, wie mit aufgebogenen Rändern, und reicht fast bis zum Foramen obturatum (Fig. 1). Im Röntgenbild des Lebenden erkennt man hieran diesen Typus (Fig. 2). Außerdem decken sich im Röntgenbilde Kopf- und Pfannenschatten (Fig. 3). Spina und Tuber sind nach vorn und außen verbogen, resp. die Pfanne der verkürzten Coniugata beim rhachitischen Becken entsprechend der Wirbelsäule genähert, so daß dieser Typus am Lebenden einen Trochanterhochstand aufgewiesen haben muß (Fig. 5).

Stellt man den Oberschenkel in Artikulation zu dieser nach vorn gerichteten Pfanne, so sieht der Trochanter major nach vorn

Digitized by Google

und die Kniekondylen sind fast um 90° innenrotiert dabei (Fig. 7). Der Rhachitiker muß also, um mit dem Fuß sagittal auftreten zu

Fig. 7.

Typus A. Rhachitisch. Pfanne frontal gerichtet. Bringt man den Kopf in Artikulation, so stehen die Kniekondylen in fast rechtwinkeliger Innenrotation. Ein Gang ist in dieser Stellung unmöglich, daher muß der Rhachitiker, um den Fuß sagittal zu stellen, bereits um 90° außenrotieren!

können, bereits um 90° außenrotieren. Jetzt artikuliert aber nur noch der hintere Kopfteil mit der Pfanne (Fig. 8) und um Halt zu

Fig. 8.

Typus A. Rhachitisch. In dieser Stellung stehen die Kniekondylen frontal, d. h. der Fuß tritt sagittal auf. Jetzt artikuliert aber nur der hintere Kopfteil mit der Pfanne (obere und vorderer Kopfteil außer Artikulation). Daher muß der Rhachitiker sein Becken, um Halt zu gewinnen, vornüber neigen (Lordose!).

gewinnen, muß der Rhachitiker auch noch sein Becken stark nach vornüber neigen. Daher die rhachitische Lordose.

2. Typus B: normal 43%. Die Nélatonsche Linie geht durch das Pfannenzentrum (Fig. 10). Die Pfannenachse verläuft ungefähr in der Verlängerung des ersten und zweiten schrägen Beckendurchmessers. Im Röntgenbilde ist diese Pfanne wie in natura tief

Digitized by Google

Kopf- und Pfannenschatten decken sich nicht, sondern der obere Kopfrand ragt seitlich frei unter dem Pfannendach hervor (Fig. 11).

Fig. 9.

Typus B. Normal. Pfanne schräg-lateral gestellt. Alle Maße normal. Die Cristae schön geschweift, die Spinaeverbindung kleiner als die Cristaeverbindung.

3. Typus C, 28 %. Die Pfanne steht völlig **lateral in sagittaler** Richtung (Fig. 13); sie ist tief wie die normale Pfanne. Ihr Zentrum steht jedoch dorsal von der Roser-Nélatonschen Linie,

Fig. 10.

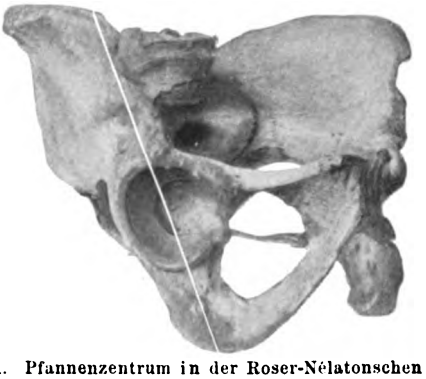

Typus B. Normal. Pfannenzentrum in der Roser-Nélatonschen Linie; Pfanne tief.

daher muß dieser Typus beim Lebenden mit einem Trochanterhochstand verbunden gewesen sein (Fig. 14). Im Röntgenbilde sind Typus B und C nicht zu unterscheiden; der Träger des Typus B hat jedoch keinen Trochanterhochstand. Diese sagittale Pfannenstellung hat eine Zwangsaußenrotation des Beines zur Folge.

In den Mittelwerten hat Typus A die kleinsten Beckenmaße, der Rhachitis entsprechend, mit relativ großer Querspannung und

Digitized by Google

weitem Beckenausgang. Er ist pathologisch. Typus B hat normale Maße, Typus C hat normale resp. sogar weite Maße, jedoch einen engen Beckenausgang. In seinen ausgesprocheneren Vertretern ist das Becken zweifellos pathologisch, es neigt dem Trichterbecken zu. Die Ursache ist vielleicht zu frühzeitige Belastung.

Bei Typus A und C stehen außerdem die Pfannenränder noch medialwärts ab von der Roser-Nélatonschen Linie (Fig. 6 und 15), während die normalen Pfannenränder den diese Linie darstellenden

Fig. 11.

Typus B. Normal. Der obere Kopfschatten ragt unter dem Pfannendach seitlich hervor.

Faden berühren resp. lateralwärts drängen (Fig. 9). Dieses Verhalten muß den bei Typus A und C infolge der erwähnten Pfannenstellung vorhandenen Trochanterhochstand noch weiter vergrößern (im Sinne des verkürzten Schenkelhalses).

Demnach beruht also ein Trochanterhochstand bei Fehlen einer anatomischen Coxa vara:

1. auf einer Pfannenstellung dorsal von der Roser-Nélatonschen Linie (Typus A und C);

2. auf einer Pfannenstellung medialwärts von der Roser-Nélatonschen Linie (Typus A und C);

3. auf einer relativen Kürze des Schenkelhalses, die aber nicht immer vorhanden zu sein braucht.

Digitized by Google

So sehr nun auch die Pfanne in Bezug auf frontale und sagittale Stellung bei den drei Typen variiert, so ist ihre Lage in Bezug auf eine Verschieblichkeit in der Richtung Spina-Tuber ziemlich unveränderlich. Setzt man die Entfernung Spina-Pfannenmitte = 100 und bringt dazu die Entfernung Pfannenmitte-Tuber in Relation, so hat letztere Entfernung in den drei Typen den Wert 83—87. Große individuelle Schwankungen kommen auch hier vor, auch zwischen beiden Seiten eines und desselben Beckens, so daß man nicht ohne

Fig. 12.

Typus B. Normal. Von schräg hinten. Pfannenränder berühren die Roser-Nélatonsche Linie, resp. drängen den Faden noch lateralwärts.

Fig. 13.

Typus C. Pfannen lateral gerichtet. Pfannenzentrum dorsal von der Roser-Nélatonschen Linie, daher Trochanterhochstand.

weiteres auf ein zu kurzes Bein schließen darf, wenn beim Patienten eine Spina tiefer steht. Die Differenz kann bereits durch verschiedene Entfernung zwischen Spina und Pfannenmitte beider Seiten bedingt sein. — Die Roser-Nélatonsche Linie ganz über Bord zu werfen, halte ich nicht für richtig, denn 1. stimmt sie in einem gewissen Prozentsatz, 2. fehlt es an Ersatz, 3. gibt sie uns einen guten Relationsbegriff über die gegenseitige Lage der vier erwähnten Punkte: Spina, Tuber, Pfanne und Trochanter.

Was die Bedeutung des Trochanterhochstandes betrifft, glaube ich folgendes behaupten zu können:

Die frontale Pfannenstellung des Typus A und die sagittale des Typus C führen in ihren ausgesprochenen Formen zu statischen

Digitized by Google

Mißverhältnissen und disponieren zur Arthritis deformans coxae (dem Malum coxae senile). Denn beide Pfannenstellungen haben anormale Rotationsverhältnisse der Unterextremität zur Folge, der Typus A Innen-, der Typus C Außenrotation. Treten die Träger beider Typen mit dem Fuß sagittal auf, so kommt ein Teil der überknorpelten Kopffläche außer Artikulation und dieses Moment bildet mit seinen Folgezuständen die Veranlassung zur späteren Arthritis de-

Fig. 14.

Typus C. Profil. Pfanne lateral gerichtet und dorsal von der Roser-Nélatonschen Linie gelegen.

Fig. 15.

Typus C. Von schräg hinten. Pfanne steht medialwärts vom Faden ab; dies muß den Trochanterhochstand vergrößern (im Sinne eines verkürzten Schenkelhalses wirkend).

formans coxae. (Ausführliches in der Deutschen Zeitschrift für Chirurgie.) Wir wissen, daß sich die Arthritis deformans coxae gern nach nicht redressiertem Genu valgum und anderen Difformitäten, nach Schenkelhalsfrakturen, überhaupt nach Traumen, die ein statisches Mißverhältnis herbeigeführt haben, einstellt. Auch bei ihnen ist die Ursache darin zu suchen, daß durch die anormalen Artikulationsverhältnisse Teile der überknorpelten Gelenkfläche außer Artikulationen kommen. Wir dürften daher nicht fehlgehen, wenn wir der Pfannenstellung bei Typus A und C und dem sich daraus ergebenden statischen Mißverhältnis (Trochanterhochstand) eine ätiologische Bedeutung für die Arthritis deformans coxae einräumen. Aber auch auf

Digitized by Google

die ganze Unterextremität muß eine derartige Anomalie der Pfannenstellung von Einfluß sein, z. B. auf die Entstehung von X- und O-Beinen, Plattfüßen, Coxa vara etc. (ich verweise auf die ausführliche Arbeit).

Bisher hielt man den Trochanterhochstand bei Arthritis deformans coxae für ein sekundäres Moment, das erst im Verlaufe der Krankheit sich einstelle. Ganz abgesehen davon, daß aber im Röntgenbild Strukturveränderungen fehlen, die das bestätigen könnten, ist aber nach meinen Untersuchungen an 24 Fällen von einseitigem Malum coxae senile derselbe Trochanterhochstand auf der gesunden Seite ebenfalls vorhanden. Er kann also nichts Sekundäres sein. Eine Arthritis deformans coxae ohne Trochanterhochstand habe ich noch nicht gesehen! Das Moment, welches an einem zur Arthritis deformans coxae disponierten Gelenk dann die Auslösung der Krankheit bedingt, ist bei Fehlen eines Traumas nach meinen Untersuchungen wahrscheinlich habituelle Außenrotation oder Beschäftigung in Außenrotation (Feldarbeit), bei Typus A ähnliche Verhältnisse.

Sollte sich meine Auffassung als richtig herausstellen, so wäre damit auch erklärt, warum wir selbst bei hochgradigen Fällen von Arthritis deformans coxae mit fast ganz eingeschmolzenem Kopf und Hals doch einen normalen Schenkelhalsneigungs- und Richtungswinkel finden, also keine echte Coxa vara. Die Arbeit erscheint ausführlich in der Deutschen Zeitschrift für Chirurgie.

Digitized by Google

XXI.

Ein einfacher X-Beinkorrektionsapparat für Kinder[1]).

Von

Dr. **R. Zuelzer**-Potsdam.

Mit 2 Abbildungen.

Die Behandlung der schweren Fälle von Genu valgum ist im allgemeinen eine viel dankbarere Aufgabe für den Orthopäden als die leichten Fälle mit nur geringer Abweichung. Wenn diese leichten Fälle bei Kindern auch erfahrungsgemäß häufig ohne jedes spezielle Zutun des Arztes wieder gut werden, so wollen doch häufig die Eltern, daß mit dem Kinde etwas vorgenommen wird, und auch der Arzt möchte oft gern eine Behandlung dieser leichten X-Beinfälle einleiten, schon um eventuelle Verschlimmerungen zu verhindern. Es stehen uns hier zwar eine Reihe von bewährten Maßnahmen zur Verfügung, so das Eingipsen in korrigierter Stellung für mehrere Wochen, ferner Bandagen, die im Kniegelenk beweglich sind, aus Gips, Zelluloid, Leder etc., aber alle diese Methoden sind für kleinere Kinder von 2—6 Jahren, welche hier besonders berücksichtigt werden sollen, schon deswegen sehr lästig und umständlich, weil die kleinen, fetten, fleischigen Schenkel sehr eingepreßt werden müssen, damit der Verband resp. der Apparat wirklich wirksam ist; das monatelange Tragen, das nötig ist, macht eine häufige Renovation entsprechend dem Wachstum der Knochen notwendig, und auswärtige Patienten können auch nicht genügend kontrolliert werden. Gipst man ein solch kleines Beinchen eines 3jährigen Kindes ein, so sieht man nach 6 Wochen, wenn man den Verband abnimmt und das Kind umherlaufen läßt, wohl nicht sehr viel von einer erfreulichen Korrektur. Das sind sozusagen undankbare Fälle. Denn die Eltern erwarteten — häufig trotz aller Voraussage über die Dauer von seiten des Arztes — einen wesentlichen

[1]) Vortrag zum VI. Kongreß der Deutschen Gesellschaft für orthopädische Chirurgie am 2. April 1907.

Digitized by Google

Fortschritt. Die Kinder halten aber ihre Füßchen immer noch nach einwärts, was den Eltern immer schon so sehr auffiel, und die Muskeln sind schlaffer geworden! Die Ausdauer zu einer mehrwöchigen Massagekur ist vielfach begreiflicherweise nicht mehr vorhanden.

Dieser einfache X-Beinkorrektionsapparat nun, den ich zusammenstellte, hat den Vorteil, daß man den Eltern ein Mittel in die Hand geben kann, daß sie selbst allmählich die Korrektur bewirken können; sie sehen so selbst, daß etwas Energisches mit dem Bein gemacht wird, und können sich mit der Zeit auch von der

Fig. 1.

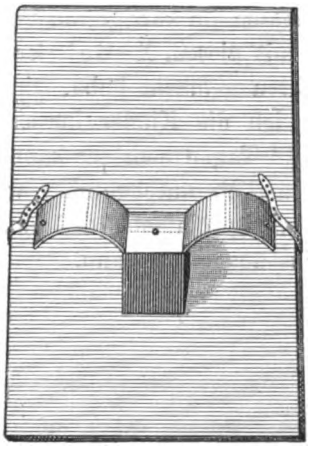

Fig. 2.

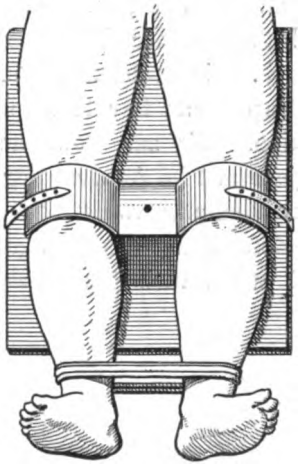

Wirksamkeit der Behandlung überzeugen. Das Kind leidet in keiner Weise während der ganzen Zeit. Der Apparat ist in der Tat so einfach zu handhaben, daß man ihn den Eltern ohne Sorgen mitgeben kann, wenn man ihnen erst einige Male gezeigt, worauf es beim Einspannen ankommt und wenn der Arzt das von den Angehörigen vorgenommene Einspannen erst einige Male kontrolliert hat.

Er besteht aus einem einfachen, vorn abgeschrägten, glattpolierten Brett; in dessen Mitte ungefähr ist ein viereckiger Klotz, der weich gepolstert ist, angebracht (siehe Fig. 1). Dieser muß ziemlich die Höhe des platt aufliegenden Knies haben. Auf diesem Klotz wieder ist ein längliches, flügelartig geformtes Stahlblech befestigt, welches über die Kniee hinweg gebogen ist und diese auf der Holzunterlage zurückhalten soll. Auf der den Knieen zugewandten Seite ist auch

Digitized by Google

dieses Stahlblech ein wenig gepolstert. Liegt der kleine Patient nun auf dem Sofa oder auf der Matratze in dem Apparat angeschnallt, derart, daß die Kniee genau unter den Flügeln des Stahlblechs festgelegt sind, so werden diese Stahlabschnitte mittels kleiner Riemen an das Brett angeknüpft (siehe Fig. 2). Ein Nachgeben im Sinne einer Beugung im Kniegelenk ist auf diese Weise ausgeschlossen. Nun werden die über das Brett hervorragenden Unterschenkel, die durch den Klotz auseinandergedrängt sind, mittels einer starken Gummibinde möglichst einander genähert.

Auf diese einfache Weise wird man im Apparat aus den X-Beinen leicht O-Beine machen, und wenn man den Apparat Morgens und Abends je 2 Stunden angeschnallt läßt, so wird allmählich ein Nachgeben der Kniegelenkskomponenten im korrigierenden Sinne erfolgen. Die Beobachtungen, die ich mit diesem X-Beinkorrektionsapparat für Kinder seit Jahren gemacht habe, sind sehr günstige. Bis zur Gewöhnung lasse ich die Kinder kürzere Zeit erst jedesmal im Apparat liegen, nach 14 Tagen meistens kann schon die Behandlung von 2 × 2 Stunden täglich durchgeführt werden. Die Herstellung des Apparats ist derartig einfach, daß man ihn selbst in der kleinsten Werkstatt leicht ausführen kann.

Digitized by Google

XXII.

Zur Behandlung des runden Rückens und der hohen Schulter[1]).

Von

Dr. **Karl Gerson** in Schlachtensee bei Berlin.

Mit 2 Abbildungen.

Meine Herren! Das erste auffällige Zeichen beginnender Dorsalskoliose ist „die hohe Schulter". Sie entsteht durch eine Krümmungsvermehrung der hinteren Rippenwinkel, welche das auf ihnen liegende Schulterblatt etwas nach hinten hervortreten lassen. In der ersten Zeit ihrer Entstehung kann man die hohe Schulter bei jugendlichen Individuen dank der Elastizität des Thorax durch einfachen Druck auf das Schulterblatt zum Verschwinden bringen. Doch kann dieser Druck auf die hohe Schulter nicht im Stehen des Kindes wirken, weil der elastische Thorax nur nach vorne ausweicht, ohne daß dadurch die Deformität korrigiert würde. Vielmehr kann man nur in Bauchlage des Kindes auf einer harten Unterlage (Massagebank) eine Ausgleichung der hohen Schulter durch Druck auf die Scapula erreichen. Doch sobald der Druck nachläßt, kommt auch die hohe Schulter wieder zum Vorschein. Es ist daher nötig, diesen Druck auf die Scapula zur allmählichen Beseitigung der hohen Schulter möglichst anhaltend wirken zu lassen. Nicht sowohl die Stärke des Druckes ist hier maßgebend, als seine Dauer. Deshalb können maschinelle Apparate in Orthopädiesälen, die zwar stark, doch nur kurze Zeit redressierend wirken, nicht allein zum Ziele führen. Ein anhaltender Druck muß aber schonend sein und darf keine Schmerzen verursachen, weil er sonst nicht vertragen wird. Die einzige Möglichkeit, einen solch anhaltenden Druck

[1]) Vortrag zum VI. Kongreß der Deutschen Gesellschaft für orthopädische Chirurgie am 2. April 1907.

Digitized by Google

auf die Scapula auszuüben, ist nun das möglichst lange und unausgesetzte Tragen einer redressierenden Bandage.

Eine solche veranschaulichen die Abbildungen. Die Pelotte *a*, aus einer dünnen, mit Leder überzogenen Eisenblechplatte bestehend, ist an ihrer linken, der hohen Schulter entsprechenden Seite etwas verbreitert und verdickt. Von dieser Pelotte *a* laufen nun weiche Lederriemen *c* über und um die Schultern nach vorn und werden, unter den Achseln wieder nach dem Rücken laufend, an der Pelotte angeschnallt. Die Bandage wird also tornisterartig angelegt. Durch

Fig. 1.

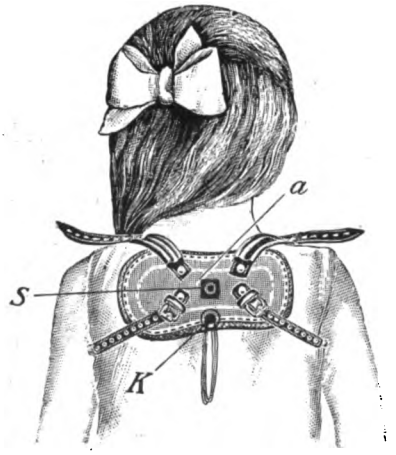

Fig. 2.

straffes Anziehen der Riemen *c* wird dreierlei erreicht: Die Schultern werden zurückgehalten, der Brustkasten wird stark vorgewölbt und die hohe Schulter wird durch die aufgepreßte Pelotte redressiert. Die Pelotte ist auf der der hohen Schulter entsprechenden Seite verbreitert und verdickt, drückt also hier stärker als auf der normalen Schulter. Um ein Abrutschen der Riemen *c* von den Schultern, ihre allzustarke Zurückdrängung zu verhindern und vor allem, um dem redressierenden Druck der Pelotte einen Gegenhalt zu geben, sind die Riemen *c* durch ein (wenig elastisches) Querband *b* vorn verbunden. Das Querband *b* kann nach Bedarf eng und weit an den Riemen *c* angeknöpft werden.

Erfahrungsgemäß halten Kinder, die zu Rückgratsverkrümmungen neigen, oft Kopf und Hals stark nach vorn; das quer vor dem Hals verlaufende Band *b*, das bei starker Vorneigung des

Digitized by Google

Kopfes den Hals berührt, soll den Patienten eine Mahnung sein, den Hals zurückzuhalten.

Damit die Pelotte nicht in die Höhe rutscht, wird sie durch ein den Knopf *K* mit dem Leibchen resp. der Unterhose verbindendes Band nach unten gehalten.

Zur Redression des runden Rückens muß die Pelotte ebenso hoch als breit angefertigt werden, damit der größte Teil der Rückenkrümmung von der Pelotte bedeckt wird. Je größer die drückende Fläche der Pelotte ist, umso besser wird der Druck vertragen. Die vorgefallenen Schultern werden durch die Riemen *c* kräftig zurückgehalten und die eingesunkene Brust durch die Pelotte stark hervorgedrängt. Die überall gleichmäßig dick gearbeitete Pelotte wirkt gleichmäßig redressierend auf die flügelförmig abstehenden Schulterblätter. Dem schräg nach vorn steigenden Halse liegt das Band *b* breit auf; nur das ernste Streben des Patienten wird eine Besserung der Kopfhaltung herbeiführen, so daß der Hals vom Bande *b* unberührt bleibt.

Ueberhaupt kommt zur Hebung dieses Leidens, des runden Rückens, der meist einer gewissen Schlaffheit des ganzen Wesens seines Trägers entspringt, sehr viel auf Anspornung der Energie an. Um diese zu kräftigen, ist das Turnen im allgemeinen sehr zu empfehlen. Nur unter tätiger Mitwirkung des Patienten, der seine Körperhaltung stets unter Kontrolle behält, kann das Tragen der beschriebenen Bandage allmählich eine Besserung oder sogar Beseitigung des Leidens herbeiführen.

Die redressierende Wirkung der Pelotte kann man erheblich verstärken, wenn man sie durch eine Schraube mit einer zweiten Pelotte verbindet. Die zweite Pelotte liegt dem Rücken zunächst auf; auf ihr liegt die durch die Riemen *c* an dem Rücken befestigte Pelotte *a*. Setzt man nun bei *S* den (abnehmbaren) Schraubenschlüssel auf, so kann man durch Schraubung die erste Pelotte von der zweiten *a* entfernen. Liegen die Pelotten dicht aufeinander, so kann man die Schraube auf der Pelotte *a* nach einer Seite umklappen, damit sie das Tragen der Kleidung nicht hindert. Mit dem Grade der Entfernung der Pelotten voneinander wächst auch die redressierende Wirkung. Denn je stärker die erste Pelotte auf den Rücken geschraubt wird, umso stärker wird der Druck auf die Rückenkrümmung, umso stärker werden die Schultern zurück- und die Brust herausgedrängt. Es ist klar, daß man die Redression so

Digitized by Google

durch Schraubung bis zur Unerträglichkeit steigern kann. Läßt man nun in eben noch erträglicher Redression tiefe Inspirationen vornehmen, so kann man durch solche in frischer Luft vorzunehmende methodische Atemgymnastik in redressierter Thoraxstellung eine bedeutende Erweiterung des Brustkorbes erzielen. Natürlich werden solche forcierten Inspirationen in redressierter Thoraxstellung nur kurze Zeit ertragen. Doch kann man bei täglicher Uebung die Zahl der Inspirationen regelmäßig steigern.

Es ist einleuchtend, daß man die starken Redressionen, bei denen die beiden Pelotten weit voneinander entfernt stehen, nur bei entblößtem Oberkörper vornehmen kann, weil das starke Abstehen der Pelotten das Tragen der Kleidung unmöglich macht. Aber da die starken Redressionen doch nur kurze Zeit ertragen werden, so brauchen die Patienten nur während deren Vornahme den Oberkörper zu entblößen und können sonst die Redressionsbandage bequem unter der Kleidung tragen. So wirkt der Pelottendruck beständig redressierend und wird täglich nur kurze Zeit durch Schraubung der Innenpelotte verstärkt.

Patienten mit hoher Schulter, dem ersten Symptom beginnender Skoliose, sowie auch solche mit rundem Rücken, werden mit Vorteil die beschriebene Redressionsbandage tragen. Aber auch solche, die, ohne mit einer dieser beiden Rückgratsanomalien behaftet zu sein, lediglich eine schlechte Körperhaltung zeigen, vor allem Kinder in der Entwicklungsperiode nach schnellem Wachstum, werden von der Bandage [1]) Nutzen haben. Denn sie zwingt die Kinder zum Geradehalten, indem sie die Schultern zurück-, die Brust hervordrängt und an das Zurückhalten des Halses erinnert. Für diese Kinder mit lediglich schlechter Körperhaltung ist eine verstärkte Redression mittels der Innenpelotte nicht nötig.

---

[1]) Hergestellt vom Medizinischen Warenhause Berlin.

Digitized by Google

XXIII.

Ein im Kniegelenk beweglicher Genu valgum-Apparat aus Chromlederstreifen und Schienen mit federnder Extension an der Außenseite[1]).

Von

Dr. Evler-Treptow a. R.

Mit 2 Abbildungen.

Meine Herren! Der Apparat, welchen ich Ihrer Beurteilung unterbreite, dient zur ambulatorischen Behandlung des Genu valgum und ist vornehmlich bei Kindern anwendbar, aber auch im Jünglingsalter bis zur Verknöcherung der Epiphysen, in vorgeschrittenen Fällen nach vorausgegangenem Redressement in Narkose.

Die fehlerhafte Verbiegung des Knies wird dadurch zu beeinflussen und allmählich zurückzubringen gesucht, daß auf den Ober- und Unterschenkel im entgegengesetzten Sinne der bestehenden Krümmung eine stetige Druckwirkung stattfindet, welche als Transformationskraft wirkt und eine Streckung des Außenwinkels herbeiführt. Hierdurch soll nach und nach die Architektur der Knochenbälkchen an der Innenseite in die richtige umgewandelt werden.

Da die Knochenform lediglich der Ausdruck der Knochenfunktion ist und einzig und allein durch die statische Inanspruchnahme bestimmt wird, ist anzunehmen, daß mit allmählicher Richtigstellung der statischen Verhältnisse Anbildung von Knochensubstanz, Zunahme der Spongiosabälkchen an der medialen Seite, kurz Zurückführung zur Norm eintreten wird[2]).

Der Apparat ist folgendermaßen zusammengesetzt: Je ein Chromlederstreifen von 6 cm Breite und 5 mm Dicke für das obere

---

[1]) Vortrag, gehalten auf dem VI. Kongreß der Deutschen Gesellschaft für orthopädische Chirurgie am 2. April 1907.

[2]) Das Gesetz der Transformation der Knochen von Julius Wolff. Berlin 1892.

Digitized by Google

Drittel des Oberschenkels, für die Gegend oberhalb und unterhalb des Kniegelenkes, für den Unterschenkel über den Knöcheln.

Für die Innenseite ist an den Lederstreifen eine im Kniegelenk bewegliche Stahlschiene befestigt, während an der Außenseite das

Fig. 1.



Fig. 2.



Charniergelenk von Stahlstiften gebildet wird, welche in Metallrohre eingelegte Spiralfedern zusammendrücken.

Drehung des Charniergelenkes nach innen oder außen wird durch eine nur Flexionsbewegung zulassende Kantenbildung dieser Stahlstifte vermieden.

Schnüren an überstehenden Haken, welche die Lederstreifen an der einen Hälfte als Lasche freilassen, ermöglichen genaues Anpassen auch bei verschiedenem Umfange.

Die ösenartigen Blechstücke, welche zur Aufnahme der Metall-

Digitized by Google

rohre dienen, sind aus demselben Grunde auf Stahlblechen verschiebbar angebracht.

Das Prinzip der Extension mit selbstfedernden Hohlschienen ist von Herrmann erdacht und Ihnen beim vorjährigen Kongreß demonstriert worden [1]).

Durch dasselbe wird ein konstanter Druck auf die Außenseite des Ober- und Unterschenkels und infolgedessen, wie oben auseinandergesetzt, eine langsame Geradestellung derselben erreicht mit gleichzeitiger Verbesserung der durch die Gegenkrümmungen beim Genu valgum bedingten anormalen Stellungen des Hüft- und Fußgelenkes, Beseitigung der steileren Stellung des Schenkelhalses und der Deviation des Fußes nach außen.

Letztere suche ich außerdem noch durch gleichzeitiges Tragen von Plattfußeinlagen, welche wiederum an sich der X-Beinstellung des Knies entgegen arbeiten, in Adduktion und Innenrotation umzuwandeln.

Der Apparat wirkt stützend und allmählich, allerdings erst wie alle diese Methoden, in Monaten redressierend; er ist verhältnismäßig leicht, trägt nicht auf, ist schnell und billig herzustellen [2]), beeinträchtigt nicht das Gehen und also auch nicht die Ernährung des Beines, er sitzt unverschiebbar durch den Widerhalt an den Knöcheln und an der nach obenhin zunehmenden Oberschenkelmuskulatur.

An dem Apparat möchte ich zugleich gezeigt haben, daß sich mit Hilfe des Chromleders auf einfache Weise ein Hülsenschienenapparat ungepolstert direkt dem Körper anpassen läßt [3]), ohne daß, wie bisher bei den Apparaten aus orthopädischem Waschleder, ein Gipsmodell erforderlich ist.

---

[1]) Verhandlungen der Deutschen Gesellschaft für orthopäd. Chir. 1906, I, S. 16 u. 57.

[2]) Eventuell in eigener Werkstatt oder auch von Dähne, Berlin N., Friedrichstraße 131 d.

[3]) Vgl. Med. Klinik 1907, Nr. 11, und Verhandl. der Deutschen Gesellschaft f. Chir. 1907. Diskussion über Behandlung von Oberschenkelbrüchen.

Digitized by Google

XXIV.

(Aus der anatomischen Anstalt der Harvard University Medical School und der orthopädischen Abteilung des Massachusetts General Hospital in Boston.)

Untersuchungen über die anatomische Grundlage der jugendlichen seitlichen Rückgratsverkrümmungen[1] [2].

Von

Dr. **Max Böhm**,

früherem Assistent der orthopädischen Abteilung am Massach. General Hospital, jetzigem Assistent der Prof. Hoffaschen Klinik in Berlin.

Mit 85 Abbildungen.

Anatomischer Teil.

Das menschliche Rumpfskelett wird von der Wirbelsäule und ihren Anhängen, den Rippen und dem Sternum, gebildet. Es ist ein metameres Gebilde, das normalerweise eine bestimmte Zahl von Segmenten enthält, nämlich 33 oder 34. Jedes einzelne dieser costo-spinalen Segmente erfährt eine typische Differenzierung, und zwar nach Maßgabe seines Platzes in der Gesamtreihe, — seiner numerischen Stellung. Auf Grund ihrer Aehnlichkeit ordnen sich nun die 33—34 Segmente in Gruppen: Die ersten sieben bilden den cervikalen Abschnitt, vom 8.—19. einschließlich reicht der Dorsalteil, vom 20.—24. einschließlich erstreckt sich der lumbale Abschnitt, vom 25.—29. einschließlich folgt das Kreuzbein und die letzten 4 oder 5 Segmente bilden das Steißbein; die Schwankung in der Gesamtzahl der vorhandenen costo-spinalen Segmente (33 oder 34)

---

[1]) Die Untersuchungen wurden mit Unterstützung seitens der „Proctorstiftung zur Förderung wissenschaftlicher Forschungen" in Boston ausgeführt.

[2]) Vortrag, gehalten auf dem VI. Kongreß der Deutschen Gesellschaft für orthopädische Chirurgie am 2. April 1907.

Digitized by Google

hängt somit in der Norm von dem Unterschied in der Zahl der vorhandenen Steißbeinwirbel ab (Fig. 1). Von dieser typischen Ausbildung der Rumpfskelettsegmente kommen bei einzelnen Individuen gewisse Abweichungen vor. Die anatomischen Lehrbücher beschreiben als solche neben überzähligen Wirbeln sogenannte „Varietäten", z. B. rippentragende Hals- oder Lumbalwirbel, ferner lumbo-sakrale Uebergangswirbel etc. Eine gründliche Vertrautheit mit der Morphologie, den Eigenschaften und dem Wesen dieser eigentümlichen Anomalien des Rumpfskeletts besteht indessen noch nicht.

Fig. 1.

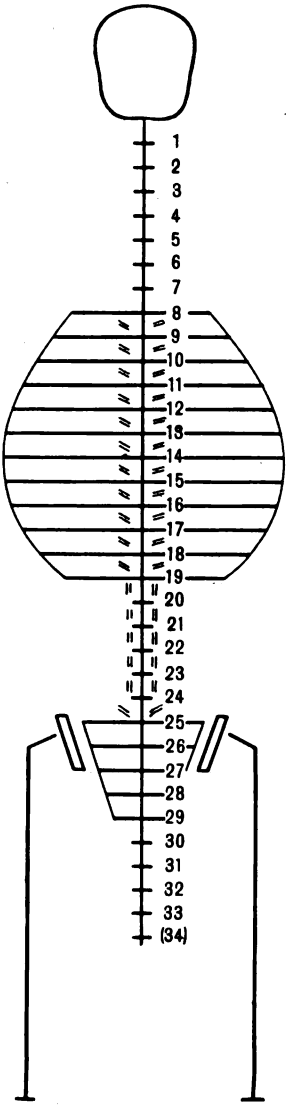

An der Ausfüllung dieser Lücke mitzuarbeiten ist das Ziel der vorliegenden Untersuchungen, deren Ausgangspunkt Forschungen nach der Ursache der seitlichen Rückgratsverkrümmungen bildeten und denen als Grundlage die Dwightsche Sammlung numerisch variierender Wirbelsäulen diente; diese 52 vollständige Wirbelsäulen und einige unvollkommene Präparate enthaltende Kollektion — zusammengestellt von Herrn Professor Dr. Thomas Dwight — befindet sich im Warren Museum der Harvard University Medical School in Boston (Nordamerika).

I. Die normale Differenzierung des erwachsenen Rumpfskeletts.

Eine atypische Ausbildung von Rumpfskelettteilen kann nur auf dem Boden einer eingehenden Kenntnis derjenigen Differenzierung erkannt und verstanden werden, die den einzelnen Rumpfsegmenten in der Norm zukommt.

Jedes dieser Rumpfskelettsegmente läßt sich folgendermaßen in fünf morphologische Elemente zerlegen:

Digitized by Google

a) spinale Elemente:
1. Körper,
2. Dornfortsatz,
3. Gelenkfortsätze,
4. Querfortsätze,

b) kostales Element:
5. Rippen und deren Aequivalente.

Von diesen Elementen dient das kostale als das hauptsächlichste, durchaus aber nicht als das einzige Differenzierungsmittel [1]).

1. Das kostale Element.

Am 7. Wirbel bildet das kostale Element den Processus costarius, das ist die vordere Spange des Querfortsatzes (Gegenbaur I, S. 166, Fig. 110, Spalteholz I, S. 67).

Vom 8.—19. Wirbel einschließlich kommt das Rippenelement in den freien Rippen zur mächtigen Entfaltung. Die den einzelnen Segmenten angehörenden Rippen unterscheiden sich voneinander hinsichtlich ihrer Stärke, ihrer Krümmung, ihrer Verlaufsrichtung und fernerhin bezüglich ihres vertebralen wie sternalen Ansatzes. Bekanntlich setzen sich die Rippen gelenkig an die Wirbelkörper an, und zwar tritt die erste nur mit einem, nämlich dem 8. Wirbel, in Verbindung, während die 2.—10. je mit 2 Wirbelkörpern artikulieren. Die 11. Rippe inseriert am oberen Rand des 18. und die 12. in der Mitte des 19. Wirbels (Spalteholz I, S. 85), jede also wiederum nur an einem Wirbelkörper. Die beiden letzten Rippen unterscheiden sich fernerhin von den ersten zehn dadurch, daß sie mit dem Wirbel nur einfach artikulieren; eine gelenkige Verbindung mit dem vertebralen Querfortsatz kommt ihnen nicht zu.

Auch an das Sternum setzen sich die Rippen mittels ihrer Knorpel in typischer Weise an; die erste inseriert am obersten Rand des Manubrium, dicht unterhalb der sterno-clavicularen Artikulation,

---

[1]) Wie überhaupt in der gesamten vorliegenden Veröffentlichung die Varietäten des Halsteils keine Beachtung gefunden haben, ihre Bearbeitung vielmehr bis auf weiteres verschoben wurde, soll auch die normale Differenzierung der Wirbelsäule mit Uebergehung der ersten sechs Halssegmente hier beschrieben werden.

Um unnötige Abbildungen so weit wie möglich zu vermeiden, ist im folgenden öfters auf das Lehrbuch Gegenbaurs und den Atlas von Spalteholz hingewiesen.

Digitized by Google

und zwar ohne Gelenkbildung. Die 2. Rippe artikuliert mit dem Brustbein in der Höhe der Verbindung von Handgriff und Körper, und die 3. endet ziemlich genau in der Mitte des sternalen Seitenrandes. Die 4.—7. Rippen inserieren mit nach unten abnehmenden Zwischenräumen am unteren Drittel des Corpus sterni. Die 8.—10. lagern sich aneinander bezw. an die 7. an, ohne das Sternum zu erreichen und die letzten beiden Rippen fluktuieren (Spalteholz I, S. 82, 84, Gegenbauer I, S. 189 ff.).

Die 1. Rippe ist kräftig und breit, besonders im sternalen Teil, und bietet im vertebralen Abschnitt eine nur geringe Krümmung dar. Die 2. Rippe dagegen ist schlank, doppelt so lang wie die 1. und im vertebralen Teil stark geschweift (Spalteholz I, S. 80; Gegenbaur I, S. 188). Von der 3. bis zur 7. nehmen die Rippen an Länge sowohl wie an Krümmung zu, von der 8. bis zur 12. ab. Die letzte Rippe mißt etwa 7—8 cm.

„Der Knorpel der 1. und 2. Rippe verläuft in der Richtung des Rippenknochens. Auch jener der 3. Rippe setzt in der Regel die Richtung seiner Rippe fort. . . . Der Knorpel der 4. Rippe bildet an seiner Verbindung mit der knöchernen Rippe einen Winkel, der häufig schon an der 3. Rippe angedeutet, an der 5. Rippe aber weiter ausgebildet ist. Die 6. Rippe zeigt diese Knickung stets am Knorpel, ebenso verhält sich der Knorpel der 7. Rippe“ (Gegenbaur I, S. 189).

Der Lendenteil, das ist der 20.—24. Wirbel einschließlich, besitzt kein selbständiges kostales Element; dasselbe verschmilzt hier, wie für den 20. Wirbel von Rosenberg nachgewiesen wurde, mit dem Querfortsatz zum „Seitenfortsatz“. Obwohl die morphologische Deutung der lumbalen proc. transversi als Rippenderivate nicht unangefochten dasteht, soll ihre Beschreibung hier eingefügt werden. Dabei sind wir auf die Ausführungen Rosenbergs (1876, S. 137 bis 138) als die einzig ausführlichen angewiesen, die sich in der Literatur finden:

„An Wirbelsäulen, welche in Bezug auf die Gruppierung der Wirbel das normale Verhalten darbieten, zeigen die Seitenfortsätze der Lumbalwirbel die folgende, als charakteristisch anzusehende Gestaltung. Die Seitenfortsätze der drei ersten Wirbel sind mit ihrer Längsachse horizontal gestellt und nehmen sukzessive an Länge zu, der Seitenfortsatz des 3. Lumbalwirbels ist zugleich der längste unter allen Seitenfortsätzen, ist mehr als die beiden vorhergehenden

Digitized by Google

in dorsoventraler Richtung abgeplattet, der proximale und distale Rand desselben sind einander annähernd parallel und gehen erst hart an der Spitze des Fortsatzes in rascher Biegung in den geraden, senkrecht zur Längsachse gestellten Endrand des Fortsatzes aus. Im Gegensatz zu diesem Verhalten verjüngt sich der Seitenfortsatz des 4. Lumbalwirbels gegen seine Spitze hin, und es weicht die Längsachse dieses Seitenfortsatzes in einer Frontalebene mit ihrer Spitze proximalwärts (d. h. kraniellwärts d. Verf.) ab. Am 5. Lumbal-

Fig. 2. Fig. 3.

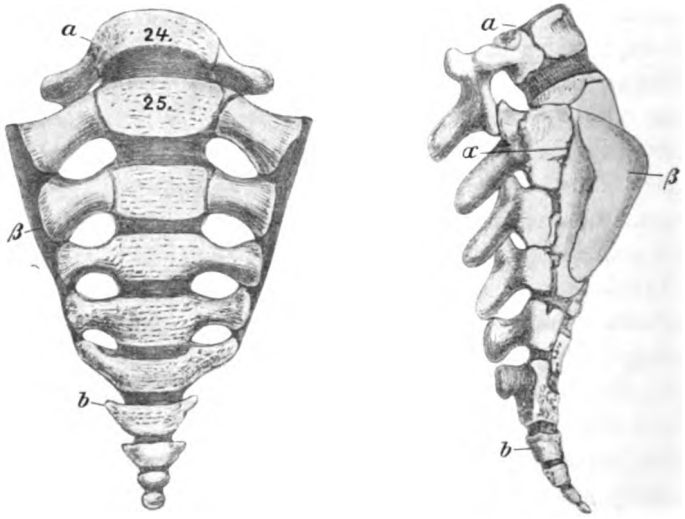

Aus Aeby: Der Bau des menschlichen Körpers.

wirbel stehen die Seitenfortsätze fast horizontal, indem sich nur eine geringe Andeutung an die charakteristische Achsenstellung der Fortsätze des 4. Lumbalwirbels zeigt, sie sind zugleich mäßig verdickt, am meisten noch in dorsoventraler Richtung."

Es ist Gegenbaurs Verdienst, darauf hingewiesen zu haben, daß auch dem Sakralteil des menschlichen Rumpfskeletts ein kostales Element zukommt. Dieses wird durch die ventrale Portion der sakralen Seitenteile dargestellt (Gegenbaur I, S. 175). Die Tatsache, daß es sich bei diesen Gebilden um Rippenäquivalente handelt, tritt besonders schön an jugendlichen Kreuzbeinen hervor, deren Teile noch nicht zur Verschmelzung gelangt sind. Ein derartiges Sakrum, wie das in Fig. 2 und 3 abgebildete, läßt auch

Digitized by Google

deutlich das charakteristische Verhalten der einzelnen sakralen Rippenstücke erkennen. Das erste ist durch seine Länge (in frontaler Richtung) sowohl wie Stärke vor den anderen ausgezeichnet, die kaudalwärts an Volumen sukzessive abnehmen. Die ersten beiden verlaufen schräg nach unten, das dritte steht horizontal und die letzten beiden ziehen schräg nach oben. Von Wichtigkeit für unseren Gegenstand ist die Tatsache, daß die Facies auricularis ausschließlich von sakralen Kostalstücken getragen wird und zwar erstreckt sich diese Gelenkfläche in der Norm vom oberen Rand des ersten bis ungefähr in die Mitte des dritten Flügels. Sie stellt die Anheftungsfläche der unteren Gesamtextremität an dem Stamm dar (Fig. 3, β) (Spalteholz I, S. 75).

2. Die Querfortsätze.

Die Querfortsätze bieten im oberen Dorsalteil wenig Charakteristisches dar. Der des 8. Wirbels (der Gesamtreihe) ist durch seine Länge vor dem des 7. ausgezeichnet. Vom 9.—14. (2.—7. Dorsal-) Wirbel bleibt der Querfortsatz sich an Länge ungefähr gleich, rückt jedoch entsprechend der Zunahme der Rippenkrümmung dorsalwärts und weist am lateralen Ende eine charakteristische knotenförmige Verdickung auf. Vom 15.—17. Wirbel nimmt der Querfortsatz konstant an Länge ab, um schließlich am 18. und 19. Wirbel ganz rudimentär zu werden. An diesen beiden Wirbeln verliert er auch seine kostalen Gelenkflächen (siehe o.).

Der Querfortsatz des 19. Wirbels ist äußerst charakteristisch. Er besteht aus drei kurzen und spitzen Vorsprüngen:

„Einer vorderen, etwas seitlich sehenden Rauhigkeit (Proc. transversus) . . ., ein zweiter Vorsprung stellt die Hauptmasse des gesamten Querfortsatzes vor und ist nach hinten gerichtet (Proc. accessorius), ein dritter, kleinerer ist an dessen hinterer oberer Fläche unterscheidbar und sieht aufwärts (Proc. mamillaris)“ (siehe Gegenbaur I, S. 171, Fig. 120).

Die letztgenannten 2 Fortsätze bleiben in den 5 folgenden Wirbeln (20.—24.) gesondert, während der Proc. tranvers. in den lumbalen Seitenfortsätzen aufgeht, deren sehr charakteristisches Verhalten oben ausführlicher geschildert wurde.

Im sakralen Teil verschmelzen die Querfortsätze bekanntlich miteinander sowohl als mit den ventral gelegenen Kostalstücken und schließen 4 Paar foramina ein (Spalteholz I, S. 73).

Digitized by Google

Der Querfortsatz des 25. Wirbels zeichnet sich außer durch seine Massenhaftigkeit durch ein mäßiges kraniell gerichtetes Ansteigen seines lateralen Teiles aus; in der Norm jedoch gehen seine oberen Konturen ohne jede Unterbrechung in einer gerundeten Linie in den vorderen Rand der aurikularen Gelenkfläche über, d. h. es macht sich keine Absonderung zwischen Rippenstück und Querfortsatz bemerkbar.

Schließlich besitzt auch der 1. Steißwirbel (30. Wirbel) kurze und abgerundete Processus transversi (Spalteholz I, S. 76).

3. Der Dornfortsatz.

Die Dornfortsätze des oberen und mittleren Dorsalteils stellen einen eigenen Typus dar: sie sind lang, spitz, nach abwärts gerichtet und decken sich dachziegelartig. Am 18. und 19. Wirbel richten sie sich auf und werden kürzer.

Die lumbalen Processus spinosi sind wiederum äußerst charakteristisch; sie sind kurz, kräftig, verlaufen annähernd horizontal und enden mit einer rabenschnabelartig gebogenen, verdickten Leiste; ihre Länge nimmt bis zum 22. Wirbel (3. Lendenwirbel) zu, von da an wieder ab, so daß der 24. Wirbel (letzter Lendenwirbel) sich durch einen besonders kurzen und etwas verjüngten Dornfortsatz auszeichnet.

Im Kreuzbein entspricht die Crista sacralis media bekanntlich dem Dornfortsatzelement. Im Steißbein fehlt dasselbe völlig.

4. Die Gelenkfortsätze.

Von großer Wichtigkeit für das Verständnis des folgenden ist eine eingehende Kenntnis der typischen Differenzierung der spinalen Gelenkfortsätze. Vom 7.—18. Wirbel besitzen diese einen einheitlichen — den dorsalen — Charakter (Spalteholz I, S. 69, Gegenbaur I, S. 170, Fig. 118). Die Proc. artic. superiores bilden hier verhältnismäßig dünne und runde Scheiben, die sich deutlich vom Bogen absetzen und durch eine in der Mittellinie gelegene Vertiefung voneinander getrennt sind; ihre Gelenkfläche ist plan und verläuft beinahe rein horizontal. Die entsprechenden Proc. art. inferiores verlaufen im geschweiften Bogen ohne Einschnürung vom Quer- zum Dornfortsatz.

Digitized by Google

Am 19. Wirbel fügt sich dem eigentümlichen oben beschriebenen Verhalten des Querfortsatzes folgende merkwürdige Differenzierung der Gelenkfortsätze an:

Die oberen dehnen sich der Länge nach aus, was umso auffallender wird, da die zwischen beiden liegende Vertiefung markanter wird. Noch bedeutender aber ist die Veränderung der unteren Fortsätze. Diese sondern sich vom Bogen ab, wachsen stark in vertikaler Richtung, verdicken sich und lassen in der Mittellinie eine scheidende Vertiefung erstehen. So kommt es durch die Entwicklung der vier vom Bogen gesonderten Gelenkfortsätze am 19. Wirbel zur Bildung einer typischen Schmetterlingsfigur. Die Gelenkflächen verlaufen an den oberen Fortsätzen annähernd horizontal, an den unteren dagegen annähernd sagittal; die unteren sind also gegenüber den oberen um 90° nach innen gedreht. In seinen Proc. art. inferiores erreicht somit der 19. Wirbel lumbalen Gelenktypus oder, wie der Anatom sagt, der Umschlag von dorsalem zu lumbalem Gelenkcharakter findet zwischen 19. und 20. Wirbel statt.

Die Gelenkfortsätze des 20. und 21. Wirbels nehmen an Länge (in vertikaler Richtung) zu; am 22. Wirbel (3. Lumbalwirbel) jedoch macht sich bereits ein Breitenwachstum derselben bemerkbar, das am 23. deutlicher und am 24. Wirbel so hochgradig wird, daß die Fortsätze hier fast in einer horizontalen Linie verlaufen. In Uebereinstimmung hiermit steht das Verhalten der Gelenkflächen: am 20. und 21. Wirbel fast in einer sagittalen Ebene verlaufend, wenden sie sich am 22. Wirbel einer diagonalen Richtung zu, die am 23. Wirbel annähernd und am 24. Wirbel vollkommen erreicht wird.

Im Kreuzbein kommt es nicht zur Ausbildung freier Gelenkfortsätze, vielmehr verschmelzen diese hier, um nur noch in der Form von Vorsprüngen oder Leisten in die Erscheinung zu treten.

Das typische Verhalten der erwachsenen Wirbelgelenke ist in Fig. 1 durch die kurzen Striche angedeutet, die sich zu beiden Seiten der Mittellinie finden. Jeder Strich entspricht einem Gelenkfortsatz.

5. Der Wirbelkörper.

Abgesehen von der Gestalt (Abschrägung, Durchschnittsform etc.) unterscheiden sich die Wirbelkörper dem Volumen nach voneinander.

Dwight hat an 20 Wirbelsäulen folgende durchschnittliche

Digitized by Google

Höhe der einzelnen freien Wirbelkörper feststellen können (Memoirs of B. S. of Nat. hist. p. 280):

Cervikal . . .	7	1,3	cm
Dorsal	8	1,5	„
„	9	1,7	„
„	10	1,7	„
„	11	1,7	„
„	12	1,7	„
„	13	1,8	„
„	14	1,8	„
„	15	1,8	„
„	16	1,9	„
„	17	2,1	„
„	18	2,1	„
„	19	2,3	„
Lumbal . . .	20	2,4	„
„	21	2,5	„
„	22	2,5	„
„	23	2,5	„
„	24	2,6	„

Daß mit dieser — zahlenmäßig nachgewiesenen — kaudalwärts erfolgenden Höhenzunahme der freien Wirbelkörper eine Vergrößerung des Breitendurchmessers Hand in Hand geht, läßt sich durch die einfache Beobachtung leicht erkennen.

Der 25. Wirbelkörper steht an Höhe und Breite dem 24. durchaus nicht nach, ist demselben vielmehr entweder gleich oder um ein geringes überlegen, wie ich durch Messungen an mehreren normalen Wirbelsäulen feststellen konnte. Vom 26. Wirbel an jedoch findet eine stetige und rasche Abnahme des Volumens des Wirbelkörpers statt, der schließlich in den kaudalen Segmenten (33, 34) oft nur noch in Rudimenten vorhanden ist, so daß deren Zählung sehr schwierig, ja mitunter unmöglich ist.

II. Die Varietäten des Rumpfskeletts und das ihnen zu Grunde liegende Phänomen: die numerische Variation des Rumpfskeletts.

Von der typischen Differenzierung, d. h. den normalen numerischen Verhältnissen des erwachsenen Rumpfskeletts, deren soeben

Digitized by Google

erfolgte Beschreibung durchaus nicht den Anspruch auf Vollständigkeit macht, kommen gewisse Abweichungen vor.

Es kann ein Rumpfskelettsegment eine Differenzierung aufweisen, die ihm auf Grund seiner numerischen Stellung nicht zukommt, vielmehr für einen anderen Wirbel, gewöhnlich einen seiner Nachbarn typisch ist. Findet diese Abweichung von der Norm an der Grenze zweier Regionen statt, so können dadurch diese Regionen eine Vermehrung bezw. Verminderung ihrer Segmente erleiden.

Daß das Rumpfskelett in seinen einzelnen Teilen ein derartiges Ueber- oder Mindermaß an Wirbeln oder Rippen enthalten kann, ist eine bereits im frühen Mittelalter bekannt gewesene Tatsache, die vielfach mit der biblischen Erschaffung Evas aus der Rippe Adams in Zusammenhang gebracht wurde. In der Mitte des 18. Jahrhunderts wies Hunauld auf das Vorkommen von Halsrippen und damit wohl als erster auf sogenannte „Wirbelvarietäten" hin. Am Anfang und in der Mitte des 19. Jahrhunderts weiterhin beschäftigten sich mehrere Anatomen und Geburtshelfer mit lumbo-sakralen Uebergangswirbeln (Merkel, Hohl, Lambl, Dürr, Raab u. a.), ohne sich jedoch darüber einig werden zu können, ob es sich bei dieser Anomalie um einen entarteten letzten Lenden- oder 1. Kreuzwirbel handle. Gegenbaur schlichtete diesen Streit mit dem Nachweis, daß der Bildungsfehler jeden von beiden Wirbeln betreffen, d. h. daß der letzte Lendenwirbel die Charakteristika des 1. Kreuzbeinwirbels und dieser umgekehrt die des 5. Lendenwirbels annehmen könne. Damit war ein wesentlicher Fortschritt für das Verständnis der Wirbelvarietäten angebahnt.

Wie Gruber Grade der Halsrippenbildung unterschied, so demonstrierte Dürr eine Stufenreihe lumbo-sakraler „Zwischenwirbel". Zu einer derartigen Reihe gelangten beide Autoren, indem sie als Anfang derselben die typische Differenzierung des einen Grenzwirbels, nämlich des letzten Hals- bezw. des letzten Lendenwirbels, hinstellten und als ihr Ende die normalen morphologischen Verhältnisse des benachbarten Grenzwirbels, das ist des 1. Brust- bezw. des 1. Kreuzwirbels nahmen. Die „Uebergangswirbel" wurden dann nach Maßgabe der Annäherung ihrer morphologischen Erscheinungen an den Anfang oder das Ende der Reihe in dieselbe eingeordnet. Damit wurde als das Wesen der Wirbelvarietäten die Assimilation des einen Grenzwirbels an den anderen anerkannt. Da nun, wie oben erwähnt, nach Gegenbaur die Wirbelvarietät den letzten

Digitized by Google

Lendenwirbel sowohl, wie den 1. Kreuzbeinwirbel betreffen kann, so kommt man an der lumbo-sakralen Grenze zur Aufstellung zweier Reihen, von denen man die erste mit dem Titel: „Wie aus einem letzten Lenden- allmählich ein 1. Kreuzbeinwirbel wird“ belegen, während man die zweite die „gradweise Umwandlung des 1. Sakral- in einen letzten Lumbalwirbel“ überschreiben kann. Von diesen Gesichtspunkten, die sich naturgemäß auch auf die anderen Wirbelsäulengrenzen übertragen lassen, geleitet, soll im folgenden die Morphologie der Wirbelvarietäten an der Hand des Dwightschen Materials geschildert werden. Dabei wollen wir aber der Einfachheit halber die zwei Reihen in eine fortlaufende umwandeln, indem wir der Beschreibung folgenden Maßstab zu Grunde legen:

1. Höchster Grad	der Assimilation des kraniell gelegenen Grenzwirbels (7. bezw. 18. bezw. 24. bezw. 29. Wirbel) an den kaudal gelegenen Grenzwirbel (8. bezw. 19. bezw. 25. bezw. 30. Wirbel)
2. Höhere Grade	
3. Mittlere „	
4. Niedere „	
5. Norm	
6. Niedere Grade	der Assimilation des kaudal gelegenen Grenzwirbels an den kraniellen Nachbarn.
7. Mittlere „	
8. Höhere „	
9. Höchster Grad	

a) Die Varietäten der cervikodorsalen Gegend.

Die Fig. 4—9 stellen 6 Wirbelsäulen dar, deren 7. Wirbel je ein Paar Rippen trägt. Diese bieten indessen hinsichtlich ihrer Ausbildung und ihrer Beziehung zum Sternum Verschiedenheiten dar. Die „Halsrippen“ der in Fig. 4 abgebildeten Wirbelsäule sind derartig stark entwickelt, daß sie sich wenig von normalen ersten Brustrippen unterscheiden; ihre Beziehung zum Brustbein jedoch läßt sich wegen Unvollständigkeit des Präparats nicht feststellen.

Ueber diesen Punkt lassen sich am nächsten Präparat (Fig. 5), das ein vollständiges Rumpfskelett darstellt, eingehende Studien machen. Die am 7. Wirbel ansetzenden Rippen sind hier ungleichmäßig entwickelt. Die linke gleicht hinsichtlich ihres sternalen Ansatzes einer typischen ersten Brustrippe, wenn ihr auch anderseits die für diese charakteristische Krümmung fehlt. Die rechte stellt ein spitz auslaufendes verhältnismäßig kurzes Rippenrudiment dar.

Digitized by Google

Kommt somit dem 7. Wirbel dieser Wirbelsäule (Fig. 5) auf Grund des Verhaltens der linken Rippe linkerseits der höchste Grad der Dorsalisierung zu, so finden wir in Fig. 6 rechterseits die nächst

Fig. 4.

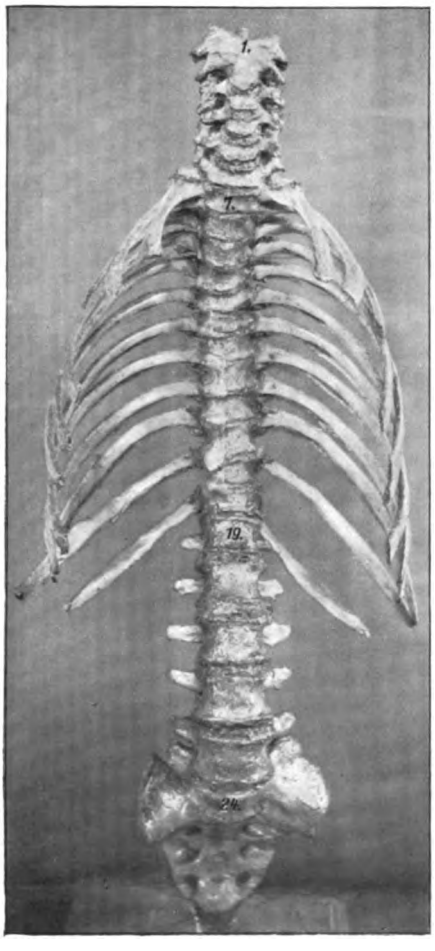

Nr. 9379—40.

Fig. 5.

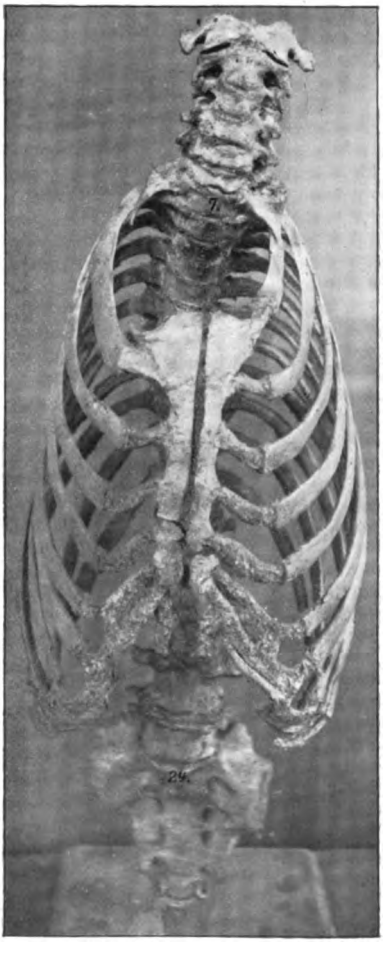

Nr. 9379—53.

tiefere Stufe vor. Nach der Dwightschen Beschreibung (B. M. S. 291) erreichte der Knorpel dieser Rippe nicht direkt das Sternum, ging vielmehr in dem Knorpel der ersten Brustrippe auf.

Die linke Halsrippe dieses Präparats (Fig. 6) steht hinsichtlich ihrer Ausbildung etwa auf gleicher Stufe mit den linkseitigen

Digitized by Google

Fig. 6.

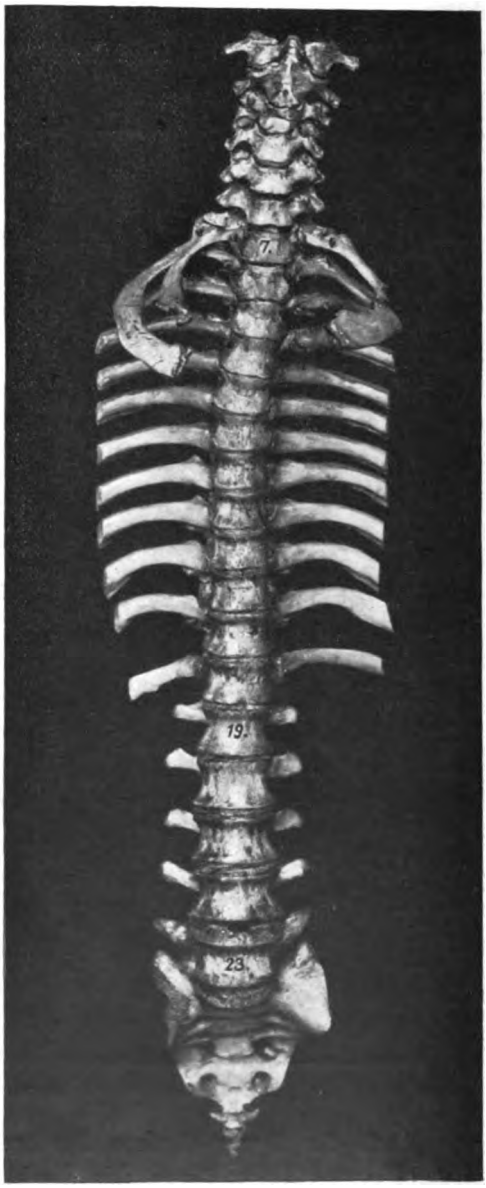

Nr. 9379—30.

Halsrippen der in Fig. 7 und 8 abgebildeten Wirbelsäulen. Diese Rippen sind schmächtige Gebilde, deren dünnes sternales Ende sich

Digitized by Google

Fig. 7.

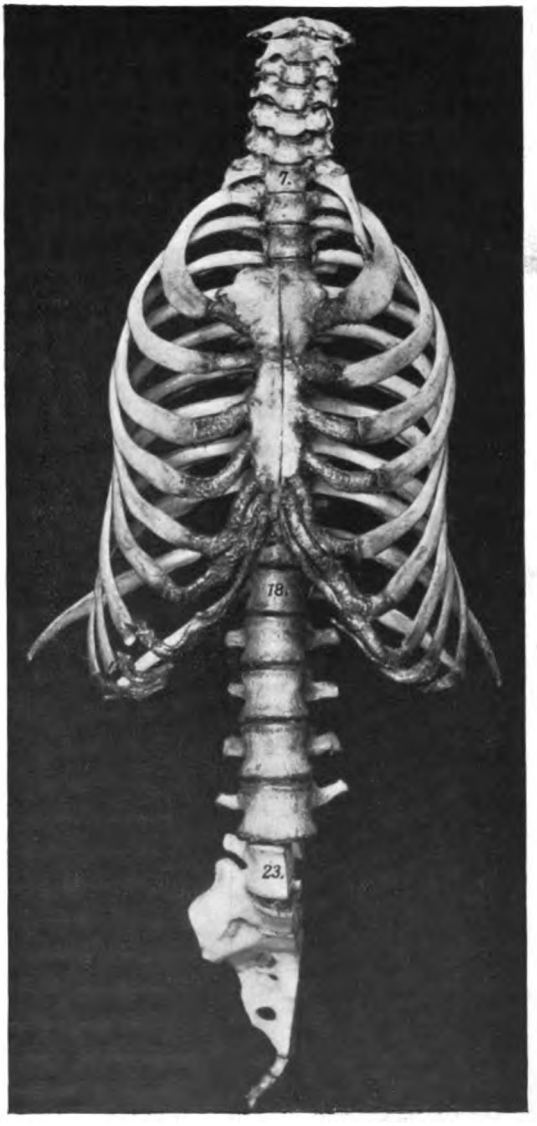

Nr. 9379—82.

ligamentös mit der folgenden, am 8. Wirbel ansetzenden Rippe, etwa in deren Mitte, verbindet.

Die linke Halsrippe der in Fig. 9 illustrierten Wirbelsäule steht wieder auf einer tieferen Stufe. Ihr sternales spitzes Ende

Digitized by Google

Fig. 8.

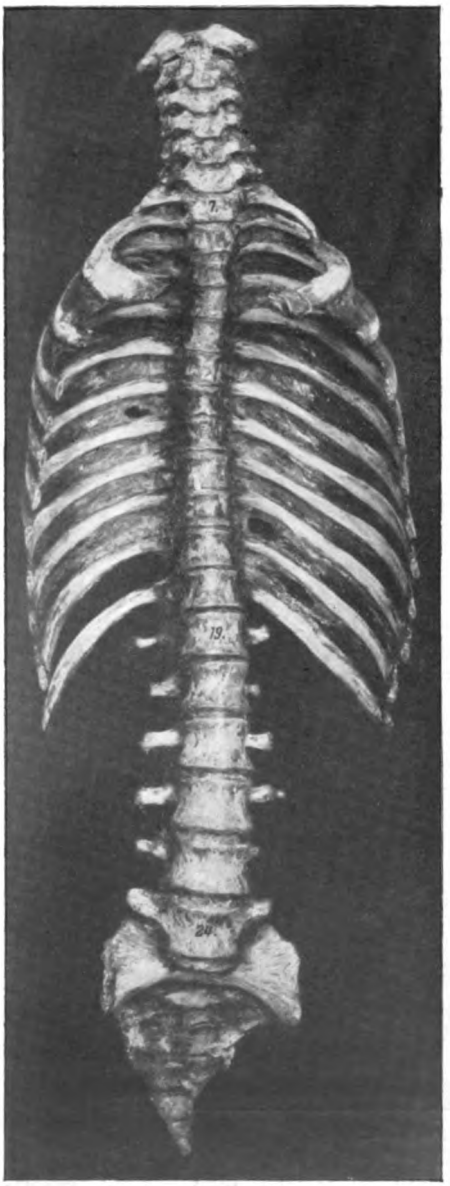

Nr. 9379—32.

ist frei und überragt um nur wenige Zentimeter den Querfortsatz. Während ihr vertebraler Teil jedoch mit dem Wirbelkörper und Querfortsatz noch gelenkig sich vereint, ist die rechte Halsrippe desselben Präparats mit diesen Teilen knöchern verbunden, stellt somit einen sehr niedrigen Grad dar.

Zwischen diesem Grad der Assimilation an den 8. Wirbel, den auch der 7. Wirbel in Fig. 7 rechterseits darbietet, und dem normalen Zustand des 7. Halswirbels liegen nur noch jene Fälle, in denen das Kostalstück stärker als gewöhnlich entwickelt ist, aber nicht über den Querfortsatz hinausragt (Grubers niedrigster Grad).

Nach Durchschreitung der Veränderungen, welche der 7. Wirbel bei Assimilation an seinen dorsalen Nachbarwirbel erfährt, kommen wir zu den entsprechenden Metamorphosen des 8. Wirbels. Drei Präparate aus der Dwightschen Sammlung stehen uns zum Studium derselben zur Verfügung. Fig. 10 zeigt in dem Verhalten der rechtseitigen ersten Brustrippe den niedrigsten Grad der hier in Betracht kommenden Anomalie. Diese Rippe hat ihre Krümmung vollkommen verloren; sie verläuft gestreckt; ihr Volumen sowohl als das ihres

Digitized by Google

Fig. 9.

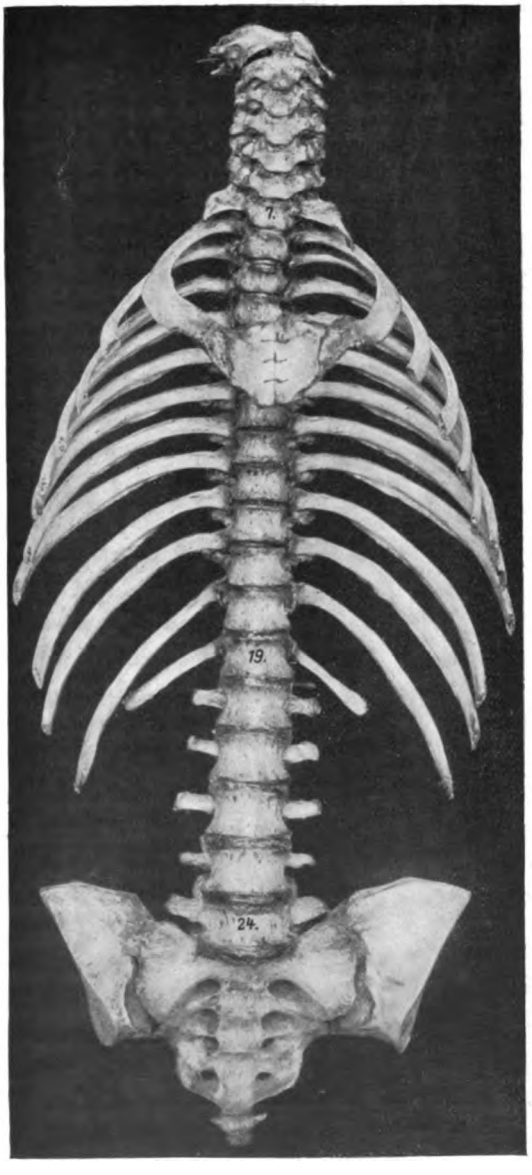

Nr. 9379—44.

sternalen Knorpels ist reduziert. Die linke 1. Rippe dieser Wirbelsäule ist in dem Reduktionsprozeß der rechten vorangeeilt; zwar

Digitized by Google

weist sie noch eine Spur von Krümmung auf, hat jedoch an Stärke eingebüßt und ihren sternalen Ansatz aufgegeben; nur noch ein dünner ligamentöser Strang zieht von ihrem schmalen Ende zum oberen Rand des Brustbeins.

Fig. 10.

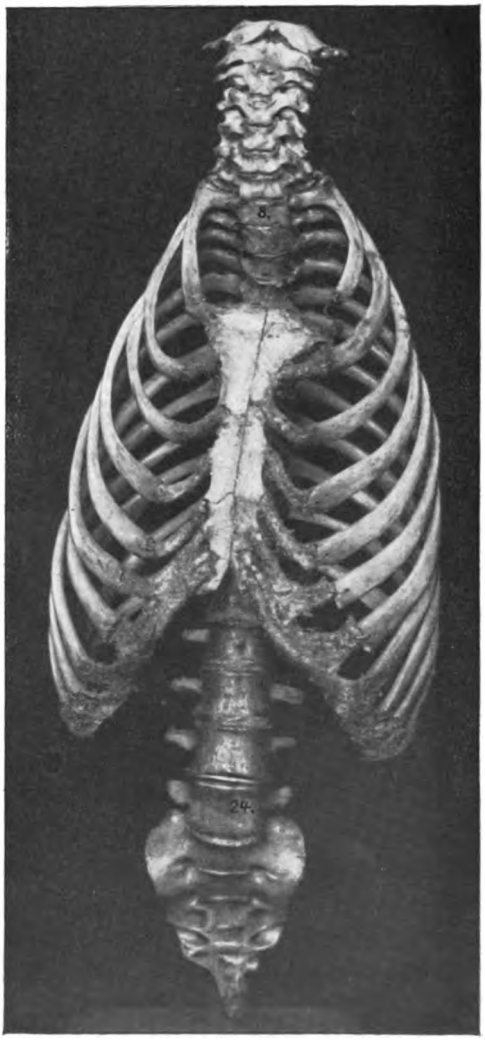

Nr. 9379—69.

Die ersten Brustrippen des in Fig. 11 abgebildeten Präparats sind noch bedeutend schmächtiger und kürzer als die vorigen; die linke besonders stellt ein bloßes Rudiment dar, dessen sternales Drittel von Bandmasse gebildet wird.

Ein noch höherer Grad von „rudimentären ersten Brustrippen" wird von dem in Fig. 12 abgebildeten Präparat dargestellt. Während hier die rechte erste thorakale Rippe, wenn auch in stark verkürztem Zustand, noch das Brustbein erreicht, ist die linke vollkommen „asternal". — Die eben beschriebenen drei Präparate illustrieren die in verschieden hohem Grade in die Erscheinung tretende Tendenz des 8. Wirbels, die freien Rippen abzustoßen und somit cervikalen Charakter anzunehmen.

Schon Meckel, Luschka und Gruber war es bekannt, daß bei dem Auftreten von Halsrippen die oberen Brustrippenpaare gleichfalls Veränderungen aufweisen. Der Charakter dieser Veränderungen indessen wurde erst in einem Falle von Arbuthnot

Digitized by Google

Lane (1885), fernerhin mehrfach von Dwight und neuerdings von Fischel (1906) festgestellt. Bei Anwesenheit von freien Rippen am 7. Wirbel haben nämlich die am 8. ansetzenden Rippen das Bestreben, den Charakter normaler 2. Rippen anzunehmen. Das zeigt sich sehr deutlich in unseren Fig. 5—9; gleichzeitig tritt in diesen Bildern die Erscheinung hervor, daß im allgemeinen der Grad der Umwandlung der am 8. Wirbel inserierenden Rippen in 2. Rippen zu dem Grade der Ausbildung der Halsrippen in direktem Verhältnis steht.

In Fig. 5 gleicht die linksseitige Rippe des 8. Wirbels hinsichtlich ihres Baues und ihres Verlaufes fast vollkommen und bezüglich ihres sternalen Ansatzes vollständig einer 2. Rippe. Ebenso ist die rechtseitige, am 8. Wirbel inserierende Rippe in Fig 6 fast vollkommen in eine 2. umgewandelt. Die rechte Rippe des 8. Wirbels in Fig. 5 stellt eine Zwischenstufe zwischen 1. und 2. Rippe dar. Sie besitzt die Breite der 1. Rippe im sternalen Teil, ihre Krümmung aber nähert sich der 2. Rippe und ihr sternaler Ansatz liegt zwischen den Punkten, die für 1. und 2. Rippen typisch sind. In Fig. 8 besitzt der 8. Wirbel Rippen, die beide sich in ihrer Krümmung und Gestalt dem Charakter der 2. Rippen nähern, und

Fig. 11.

Nr. 9379—11.

Digitized by Google

zwar zeigt die linke diese Erscheinungen in höherem Grade als die rechte (siehe Fig. 13).

Das gleiche ist in Fig. 9 zu ersehen. Hier erstreckt sich der sternale Knorpel in seinem Ansatz bis an die Verbindung von Manubrium und Corpus sterni herab; die Veränderungen in der Rippenform zeigen sich am besten in der von derselben Wirbelsäule stammenden, die Thoraxapertur illustrierenden Fig. 14. Man sieht hier, daß die linke Rippe die Schlankheit der 2. angenommen und deren

Fig. 12.

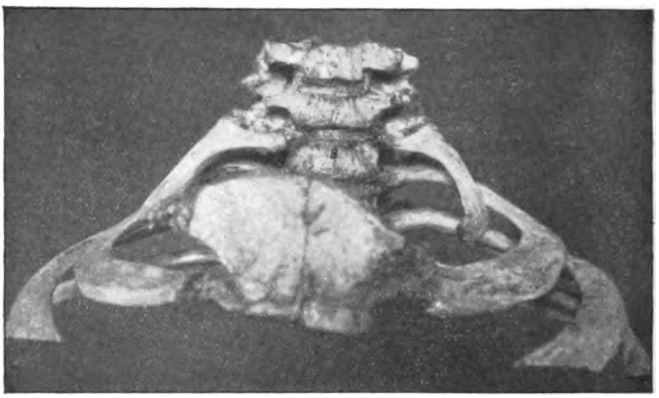

Nr. 9379—88.

Krümmung sich genähert hat, während die rechte zwar auch etwas verlängert ist, doch noch das breite sternale Ende der 1. beibehalten hat.

Fig. 7 weicht von der Regel ab. Auch hier nähern sich die Rippen des 8. Wirbels dem Typus der normalen 2. Rippen, was sich besonders in dem nach unten verlagerten sternalen Ansatz zeigt. Der Prozeß der Umwandlung ist aber rechts deutlich weiter fortgeschritten als links, obwohl die linke Halsrippe die stärker entwickelte ist; es handelt sich hier um eine irreguläre oder aberrante Form der Anomalie.

Das Präparat (Fig. 7) bietet weiterhin Gelegenheit zum Studium des Verhaltens der folgenden Rippen. Die am 9. Wirbel ansetzenden Rippen nähern sich in ihrer Form und in ihrem Verlauf stark dem Charakter von 3. Rippen; der Knorpelknochenwinkel (s. o.) deutet sich bereits an ihnen an; ihr sternaler Ansatz erfolgt allerdings in der für die 2. Rippe typischen Weise. Die Rippen

Digitized by Google

des 10. Wirbels verhalten sich annähernd wie 4. Rippen, was sich besonders in dem Winkel zeigt, der von Knorpel und knöcherner Rippe gebildet wird. Die Knorpel der vom 11.—14. Wirbel kommenden (4.—7.) Rippen setzen sich dicht gedrängt am seitlichen unteren Rand des Brustbeinkörpers an, wobei den Knorpeln der 5. und 6. Rippen die in der Norm für die 6. und 7. typischen Biegungen zukommen. Die Rippen des 15. und 16. Wirbels, das sind die 9. und 10., legen sich an die vorhergehenden an, und die des 17. und 18. Segments sind die letzten beiden, sie fluktuieren, übertreffen die normalen letzten Rippen jedoch an Länge. Der 19. Wirbel ist rippenfrei. Es ist somit in diesem Präparat der gesamte Brustkorb um fast ein volles Segment kraniellwärts gerückt.

Aehnliche Verhältnisse bietet das zweite vollständige Präparat dieser Reihe dar (Fig. 5). Die Rippen des 7. und 8. Wirbels sind oben bereits beschrieben worden. Vom 9. gehen Rippen aus, die sich wie normale 3. Rippen ansetzen und diesen auch in Form und Verlauf ähneln. Die folgenden Rippen verhalten sich ungefähr so, wie die des vorher beschriebenen Präparats, mit dem Unterschied, daß die am 14. Wirbel ansetzenden (7.) Rippen das Sternum nicht mehr erreichen, vielmehr (wie in der Norm erst die 8.) bereits falsche Rippen darstellen. Die letzten beiden Rippen gehen auch hier vom 17. und 18. Wirbel aus, fluktuieren, sind jedoch etwas länger wie die letzten typischen Rippen.

Auch bei Assimilation des 8. Wirbels an den letzten Halswirbel erfahren die einzelnen Brustsegmente Veränderungen. Lane beschrieb einen Fall von rudimentären 1. thorakalen Rippen, bei dem auf der entsprechenden Seite der 9. Wirbel eine Rippe vom Charakter der normalen 1. trug. Die folgenden zwei Präparate der Dwightschen Sammlung dienen zur Illustration dieser Verhältnisse (Fig. 10, 12).

In Fig. 12 sehen wir, daß den rudimentären 1. Brustrippen am 9. Wirbel Rippen folgen, die hinsichtlich ihrer Krümmung zwar noch 2. Rippen sind, deren sternale Verbreiterung jedoch 1. Rippen ähnelt; besonders ist das links der Fall, wo auch ein für eine 1. Rippe typischer sternaler Ansatz sich bemerkbar macht (vgl. Dwight B. M. S. 300).

Fig. 10 illustriert die hier in Betracht kommenden Verhältnisse noch vollkommener. Den rudimentären 1. Brustrippen folgt ein Rippenpaar, das sich hinsichtlich seines sternalen Ansatzes in einer

Digitized by Google

Mittelstellung zwischen 1. und 2. Rippenpaar befindet. Der Form und dem Verlaufe nach nähert sich die linke dieser Rippen bedeutend mehr als die rechte dem Charakter der 1. Rippe. Das nächste (3.) Rippenpaar setzt sich wie ein typisches 2. an das Sternum an, links wiederum mehr ausgeprägt als rechts. Die folgenden (4.—7.) Rippen weichen nicht auffallend von der Norm ab. Die 8. indessen reichen mit ihren Knorpeln noch an das Brustbein heran; sie gehören also abnormerweise noch zu den wahren Rippen. Die 9., 10. und 11. Rippe legen sich aneinander an, und die 12. allein, im stark verlängerten Zustand, fluktuieren (siehe Fig. 32). Der ganze Thorax also befindet sich im Zustand einer Wanderung nach dem kaudalen Ende zu.

Fig. 13.

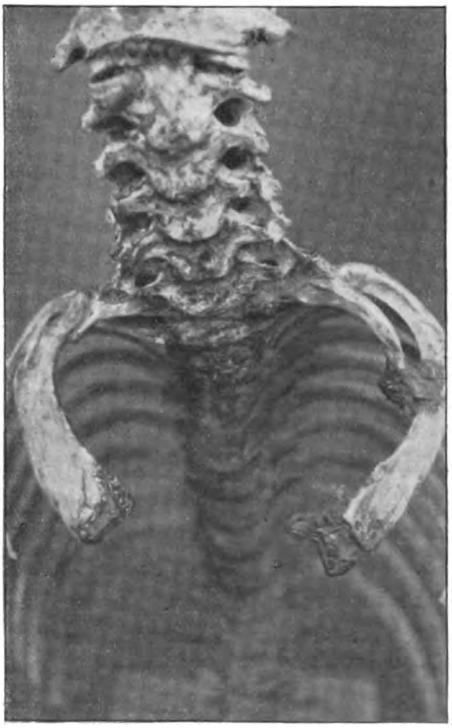

Nr. 9379—82.

Die soeben gegebene Schilderung der cervikodorsalen Varietäten beschränkt sich ausschließlich auf die Beschreibung der Veränderungen, welche das Rippenelement bei variierender Differenzierung erleidet. Die entsprechenden Umgestaltungen der vier übrigen — spinalen — Elemente ist so geringfügig, daß wir sie übergehen können.

Die Beschreibung der lumbo-sakralen Varietäten soll der der lumbo-dorsalen vorangehen.

b) Die Varietäten der lumbo-sakralen Gegend.

Die in Fig. 15 abgebildete Wirbelsäule weist einen sehr hohen Grad der Sakralisierung des 24. Wirbels auf. Die abgesonderten und

Digitized by Google

kraniellwärts stehenden Querfortsätze sind die einzigen Zeichen lumbalen Charakters. Im übrigen besitzt der Wirbel kräftig entwickelte 1. Sakralflügel, die beide an der Articulatio sacro-iliaca teilnehmen; er ist ferner mit dem folgenden Wirbel sowohl hinsichtlich seines Körpers als auch seines Bogens vollkommen verschmolzen. Eine leichte Asymmetrie der Sakralisierung macht sich indessen bemerkbar, insofern linkerseits die Absonderung des Querfortsatzes weniger markant ist, der Flügel hier fernerhin etwas kräftiger entwickelt ist und die aurikulare Gelenkfläche höher hinaufreicht als rechts. Die Umwandlung in einen Sakralwirbel hat also links in höherem Grade stattgefunden als rechts.

Fig. 14.

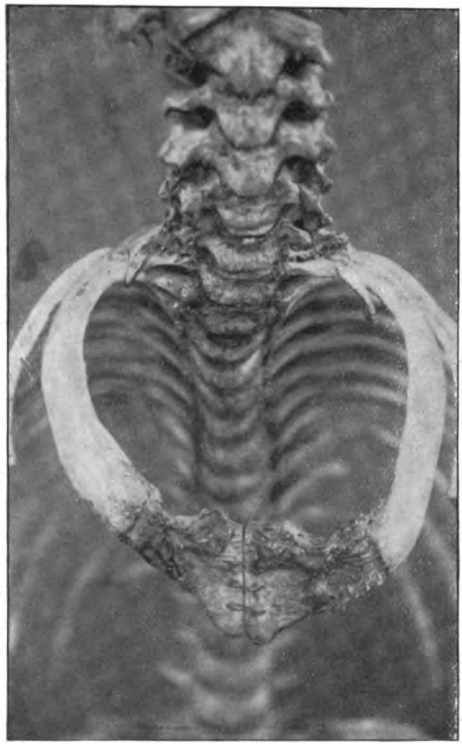

Nr. 9379—44.

In Fig. 16 sehen wir eine etwas niedrigere Stufe der Sakralisation des 24. Wirbels. Zwar ist hier auch noch eine Verschmelzung sämtlicher Teile des Wirbels mit dem nächstfolgenden vorhanden, indessen wird eine Sonderung aller Wirbelelemente bemerkbar. Dies ist in hohem Maße bei den Querfortsätzen der Fall; auch die Flügelstücke — weniger ausgebildet als im vorigen Präparat — treten hervor und nehmen in nur geringem Maße an den aurikularen Gelenkflächen teil (Fig. 34); ferner zeigt die Rückansicht (Fig. 34) den vorhandenen Dornfortsatz und das unvollständige Aufgehen der Gelenkfortsätze in dem sakralen Verbande.

Während in diesem Fall keine Spur von Asymmetrie der Sakralisation bemerkbar wird, tritt diese in der nächsten Wirbelsäule wieder auf (Fig. 17). Die Sakralisierung des 24. Wirbels ist rechts be-

Digitized by Google

trächtlich; hier findet sich ein kräftiger Flügel vor, der bedeutenden Anteil an der aurikularen Gelenkfläche nimmt, während links ein Flügelrudiment besteht, das gar nicht an jene heranreicht (Fig. 29). Der Körper ist nur teilweise mit dem des folgenden verschmolzen; zwischen beiden findet sich noch das Rudiment einer Zwischenwirbelscheibe vor. Die Rückansicht (Fig. 29 u. 30) zeigt, daß die rechte Hälfte des Bogens vollkommen synostosiert, d. h. sakral, die linke dagegen teilweise frei ist. Der Grad der Sakralisierung ist in diesem Falle also rechts höher als links.

Fig. 15.

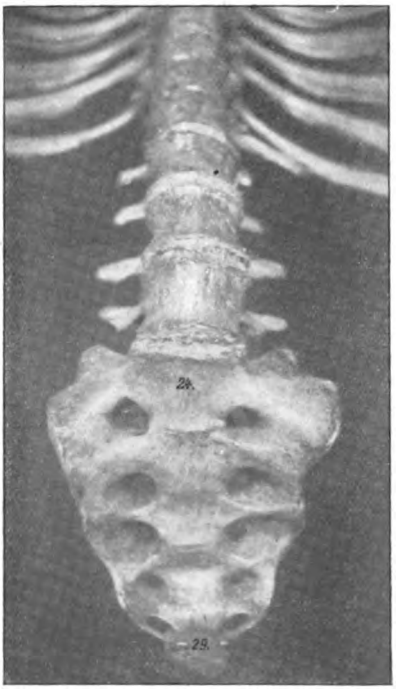

Nr. 9379—43.

Die folgende Wirbelsäule (Fig. 18) zeigt ein noch bedeutenderes Maß der morphologischen Asymmetrie als die vorige. Rechts fast vollkommen ein typischer 1. Sakralwirbel, ist der 24. Wirbel links, wo nur ein geringes synostosiertes Flügelrudiment vorhanden ist, in der Hauptsache lumbal. Dem Verhalten des Kostalstücks entspricht das der aurikularen Gelenkfläche, die rechts fast den gesamten Flügel einnimmt, links dagegen zu dem Flügelrudiment in keiner Beziehung steht. Zwischen 24. und 25. Wirbelkörper ist eine geringfügige Zwischenwirbelscheibe vorhanden. Dornfortsatz und Bogen haben sich ihre Differenzierung bewahrt, die Gelenkfortsätze sind jedoch mit dem 25. Wirbel verschmolzen (Fig. 25). Eine noch tiefere Stufe der Sakralisation als die linke Seite der letztbeschriebenen Wirbelsäule bietet der 24. Wirbel der in Fig. 19 gegebenen Wirbelsäule, und zwar ebenfalls linkerseits, dar. Das hier vorhandene Flügelrudiment lagert sich, im Gegensatz zu dem der Fig. 18, ohne Synostose an den Flügel des 25. Wirbels an, während der rechts befindliche Querfortsatz nur eine geringfügige Verdickung aufweist. Zwischen 24.

Digitized by Google

Fig. 16.

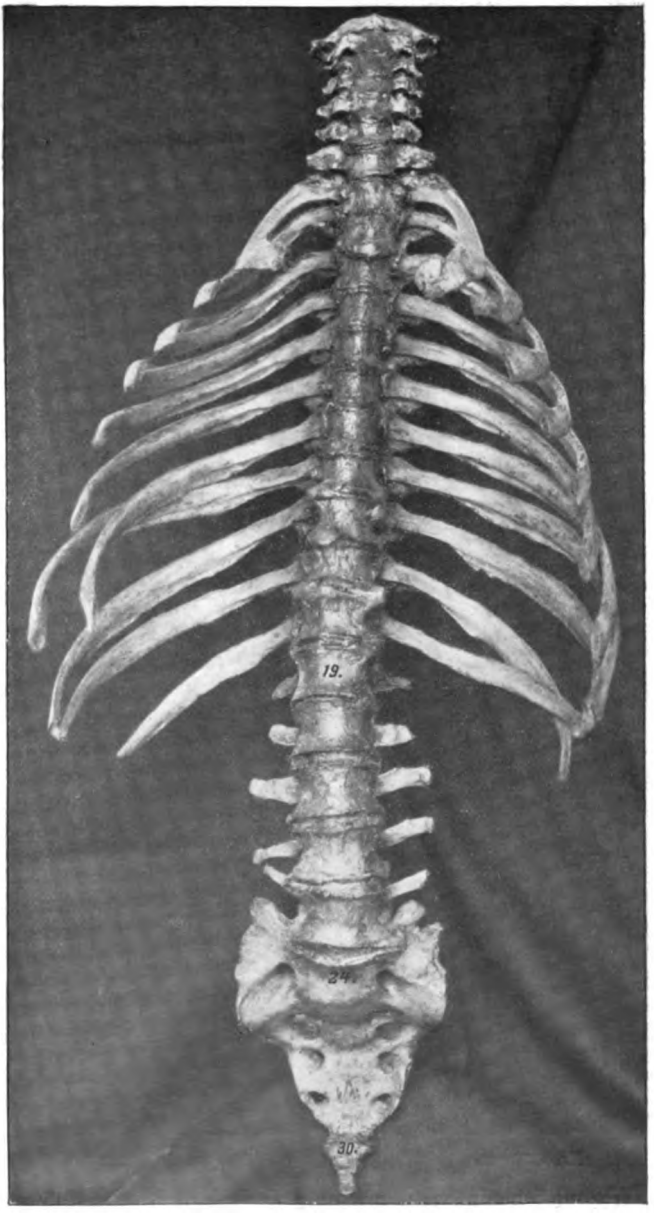

Nr. 9379—56.

Digitized by Google

Fig. 17.

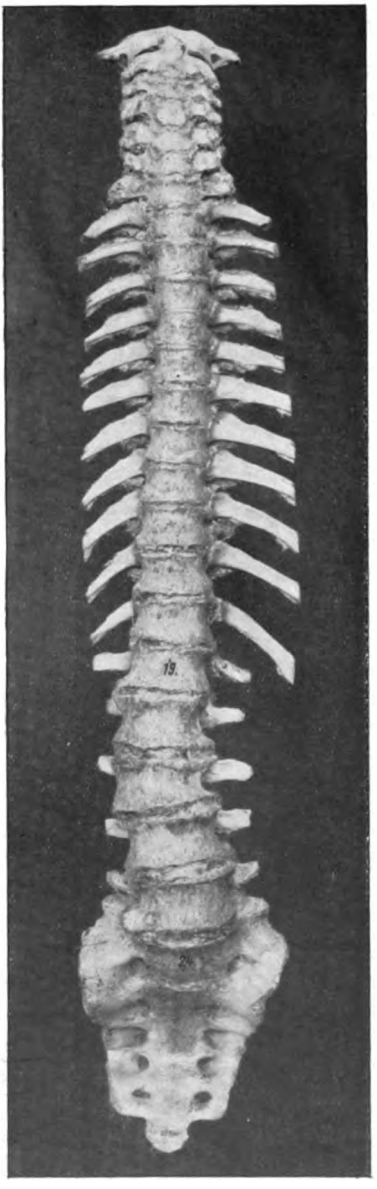

Nr. 9379—21.

Fig. 18.

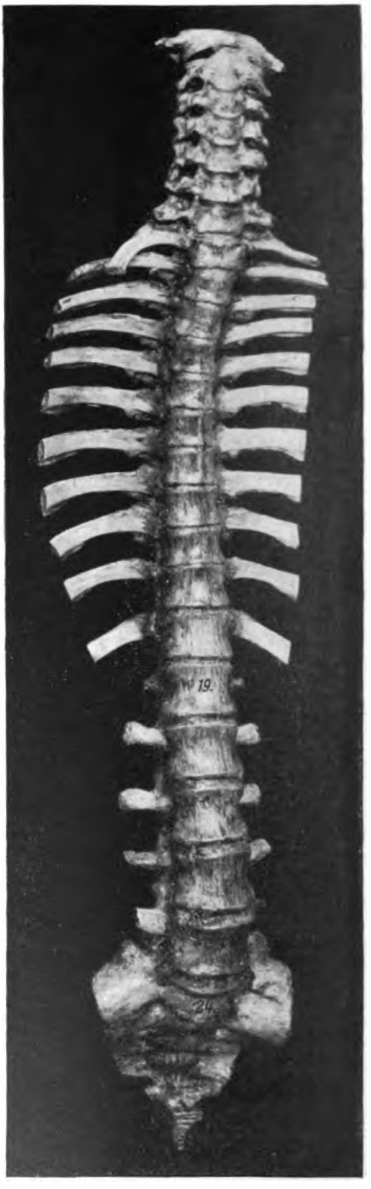

Nr. 9379—25.

und 25. Wirbel ist eine fast normale Zwischenwirbelscheibe zur Entwicklung gekommen. Der Dornfortsatz (Fig. 27) ist, wenn auch

Digitized by Google

nicht typisch, so doch vorhanden. Die Gelenkfortsätze, namentlich der linke, sind schmächtig, bilden immerhin aber ein freies Gelenk.

Zur Illustration der Umwandlung des 25. Wirbels in einen Lendenwirbel dienen folgende Präparate (Fig. 20 u. 21). Der 25. Wirbel in Fig. 15 besitzt links ein mit dem folgenden Flügel größtenteils verschmolzenes Flügelrudiment, das den obersten Teil der Art. sacro-iliaca trägt. Rechts sendet der Processus transversus einen Fortsatz nach unten, der sich an den Flügel des 26. Wirbels anlagert, ohne mit ihm zu verschmelzen. Unterhalb des 25. Wirbels findet sich eine normale Zwischenwirbelscheibe. Fig. 33 zeigt, daß der Bogen in seiner linken Hälfte zum großen Teil in das Kreuzbein aufgegangen ist, während die rechte Hälfte sich den Charakter eines freien Gelenkfortsatzes unter Bildung eines typischen lumbo-sakralen Gelenks gewahrt hat.

Aehnliche morphologische Verhältnisse bietet die in Fig. 21 dargestellte

Fig. 19.

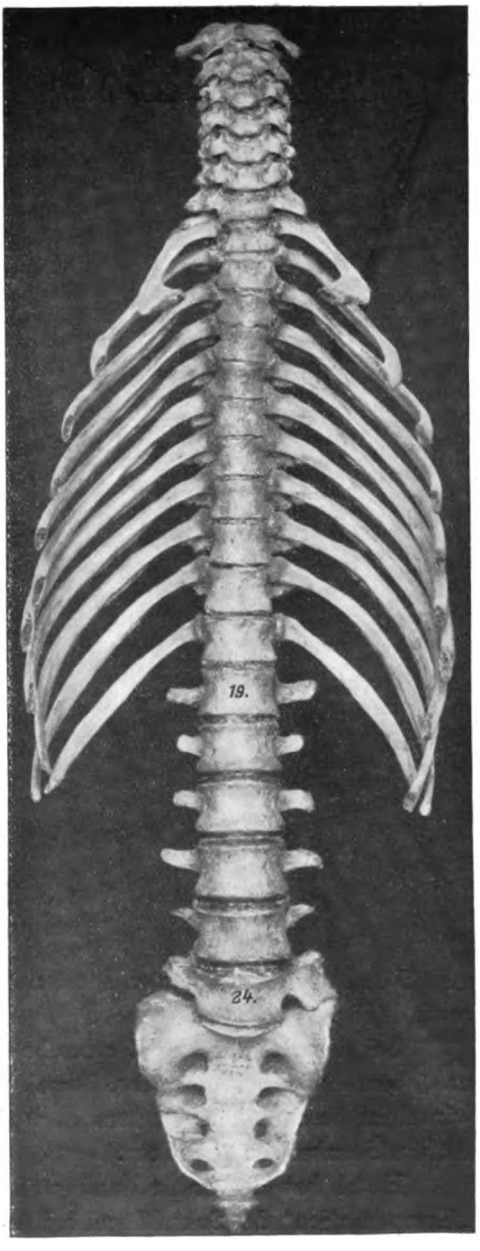

Nr. 9379—50.

Digitized by Google

Wirbelsäule dar, so daß sich eine Beschreibung derselben erübrigt. — Beide Wirbelsäulen (Fig. 20 und 21) stellen mittlere und höhere Grade von Lumbalisierung des 25. Wirbels dar. Die niedrigeren Grade zeigen sich in Sonderung der Querfortsätze von den Sakralflügeln (Analogon in Fig. 15), während der höchste Grad natur-

Fig. 20.

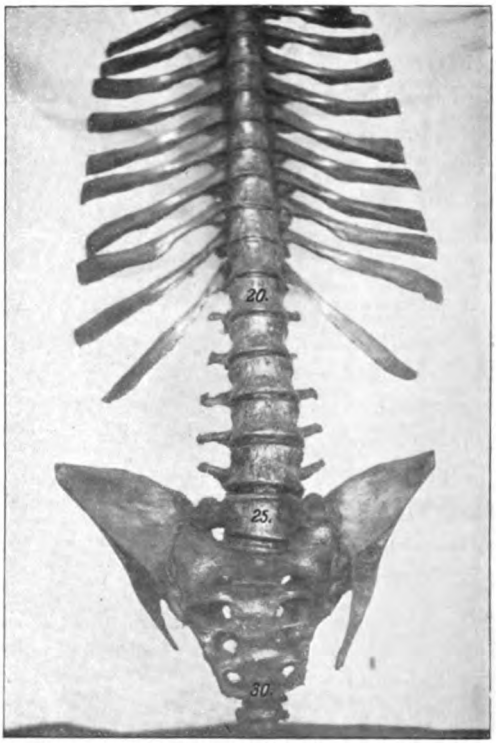

Nr. 9379—15.

gemäß einen typischen letzten Lendenwirbel am Platze des 25. Wirbels zeitigt (Fig. 11).

Bei der Betrachtung der lumbo-sakralen Varietäten haben wir uns ebenso wie bei den cerv.-dorsalen nicht auf den Uebergangswirbel zu beschränken, sondern auch den folgenden Wirbeln unsere Aufmerksamkeit zu schenken.

Hohl hat als erster, und wohl auch als einziger, auf eine „Kompensation" der Sakralflügel bei Anwesenheit von lumbo-sakralen Uebergangswirbeln aufmerksam gemacht.

Digitized by Google

In Fig. 15 sehen wir am 25. und 26. Wirbel je ein Paar Flügel angesetzt, das eine leichte Asymmetrie aufweist. Dabei tritt der Charakter dieser Asymmetrie ziemlich deutlich hervor. Rechtsseitig besitzt der 25. nämlich einen Flügel, der, was Volumen und Verlauf anbelangt, mehr an den Typus des 1. erinnert, während der linke sich dem des 2. nähert.

Dieses Verhalten der am 25. Wirbel ansetzenden Sakralflügel bei Sakralisierung des 24. Wirbels ist ein genaues Analogon zu den Veränderungen, welche die Rippen des 8. Wirbels bei Dorsalisierung des 7. erleiden. Je kräftiger sich der 1. Flügel am 24. Wirbel entwickelt, umsomehr nähert sich der gleichseitige Flügel des 25. Wirbels dem Charakter des typischen 2. Sakralflügels.

Der 26. Wirbel desselben Präparats fernerhin hat rechts einen Flügel, der an Volumen und hinsichtlich seines Verlaufs eher ein 2. ist, während der linke mehr einem 3. ähnelt. Die aurikulare Gelenkfläche schließt beiderseits den 26. Wirbel ein, endet links aber etwas höher als rechts. Der 29. Wirbel ist zwar noch sakral, so daß das Kreuzbein aus 6 Wirbeln besteht, zeigt indessen in der Verdünnung seiner Seitenstücke die Neigung, sich vom Sakrum loszulösen. Das gesamte Kreuzbein ist also kraniellwärts vorgerückt, und zwar links etwas mehr als rechts.

Fig. 21.

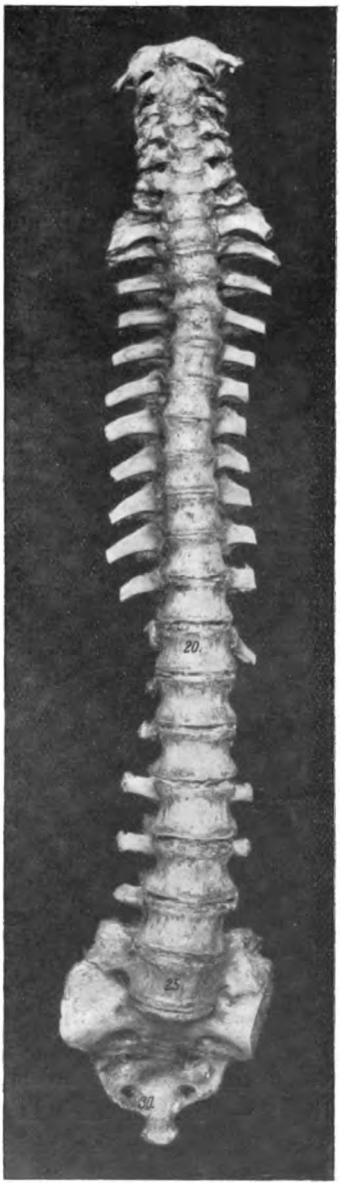

Nr. 9379 – 17.

In sehr deutlicher Weise treten die Flügelveränderungen in Fig. 22 hervor. Hier liegen die Verhältnisse beinahe derartig, daß

Digitized by Google

man die Flügel folgendermaßen zählen kann: Rechts: 1. am 24., 2. am 25. etc., 5. am 28. Wirbel; links: 1. am 25., 2. am 26. etc., letzter am 29. Wirbel. So kommt es am 29. Segment zur Bildung eines typischen sakrokoccygealen Uebergangswirbels. Es ist in diesem Präparat also eine hochgradige kranielle Verlagerung der gesamten linken Kreuzbeinhälfte zu konstatieren.

Die Wirbelsäule der Fig. 17 weist am 25. und den folgenden Wirbeln keine klare Flügelasymmetrie auf; es nähern sich jedoch die Flügel des 25. Wirbels beiderseits dem Typus der 2. Flügel, was besonders in ihrer Kürze (in frontaler Richtung) sich bemerkbar macht. Infolgedessen erscheint das Kreuzbein dieser Wirbelsäule in seinem oberen Teil verschmächtigt.

Fig. 22.

Nr. 9379—25 (vgl. Fig. 18).

In Fig. 23 ist rechterseits: 1. Flügel am 26., 2. am 27. etc., letzter am 30. Links liegen die Verhältnisse folgendermaßen:

Der 1. Flügel befindet sich in unvollkommener Entwicklung am 25. Wirbel; der 26. hat links einen Flügel, der die Breite (in frontaler Richtung) des typischen 2., aber die Höhe und Stärke des typischen 1. besitzt, also ein Uebergangsgebilde darstellt; ähnliches ist auch bei dem linken Flügel des folgenden 27. Wirbels der Fall, welcher weder ein normaler 2., noch ein typischer 3. ist. Der 30. Wirbel in Fig. 23 ist vollkommen sakral; das Kreuzbein ist somit fast um einen vollen Wirbel nach dem kaudalen Ende zu verschoben, und zwar rechts in höherem Grade als links. — Ganz ähnlich liegen die Verhältnisse in Fig. 21.

In Fig. 11 reicht das Kreuzbein vom 26.—30. Wirbel einschließlich.

Die letztbeschriebenen Fälle mögen genügen, um zu zeigen, daß auch die sakro-koccygeale Gegend Varietäten verschiedenen Grades in dem einen oder anderen Sinne darbietet.

Digitized by Google

Fig. 23.

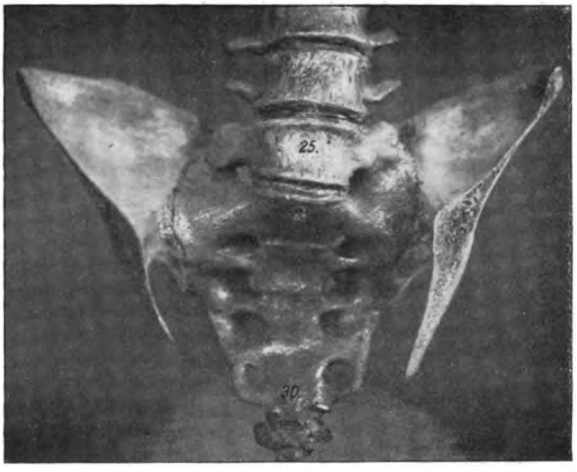

Nr. 9379—15 (vgl. Fig. 20).

c) Die Varietäten der dorso-lumbalen Gegend.

Schließen wir beim Studium der lumbo-dorsalen Varietäten das 17., 18., 19., 20. und 21. Segment des Rumpfskeletts in den Kreis unserer Betrachtungen ein, so lassen sich an diesen Wirbeln je 4 Grade der Umwandlung in der einen oder anderen Richtung erkennen, die sich vor allem wieder in den Veränderungen des Rippenelements kundgeben.

Beim höchsten Grad der Assimilierung des letzten dorsalen Wirbels an den 1. Lendenwirbel unterscheiden sich der 17. und 18. Wirbel in keiner Weise von dem 18. und 19. Segment der normalen Wirbelsäule. Die Rippen fluktuieren wie typische letzte, setzen sich ferner wie solche an die Wirbel an und haben deren Länge. Der 19. Wirbel hat den für den 1. Lendenwirbel typischen Querfortsatz.

Die nächste Stufe auf dem Weg zur Norm macht sich in der Weise bemerkbar, daß die Rippen des 17. und 18. Wirbels am Wirbelkörper mehr kraniellwärts als beim vorigen Grad inserieren und der Länge nach sowohl als in ihrer Stärke beträchtlich zunehmen. Die am 19. Wirbel ansetzenden Querfortsätze werden länger und stärker.

Beim 3. Grad rückt der Ansatz der letzten beiden Rippen am 17. und 18. noch weiter hinauf, die des 17. nehmen die Artikula-

Digitized by Google

tion am Querfortsatz auf, das Volumen beider Rippen wächst weiterhin und am 19. Wirbel tritt ein freies oder teilweise verschmolzenes Kostalrudiment auf.

Dieses Kostalstück wächst beim 4. Grad, ohne indessen die normale Länge der letzten Rippen (7—8 cm) zu erlangen. Es ist

Fig. 24.

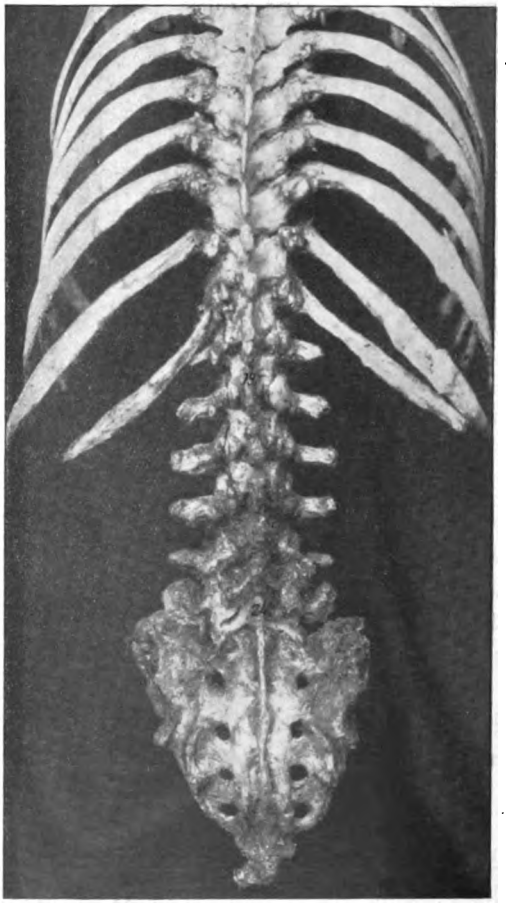

Nr. 9379–40 (vgl. Fig. 4).

unnötig, die 4 Grade der Varietät im umgekehrten Sinne, d. h. der Umwandlung des 1. Lendenwirbels in einen letzten Dorsalwirbel zu beschreiben, da es hierbei naturgemäß an den 19., 20. und 21. Segmenten zu morphologischen Erscheinungen kommt, die den eben genannten 4 Stufen identisch sind.

Digitized by Google

Als Typus für den höchsten Grad der Assimilierung des letzten Dorsal- an den 1. Lendenwirbel diene die in Fig. 4 abgebildete Wirbelsäule (siehe Rückansicht Fig. 24). Die am 17. und 18. Wirbel ansetzenden Rippen würden typische letzte vorstellen, wenn nicht die des 18. die normalen letzten an Stärke und Länge etwas überträfen. Die Auflösung des transversalen Querfortsatzes in die 3 Processus beginnt bereits am 18. Wirbel. Der Querfortsatz des 19. Wirbels ist rechts typisch für einen 1. lumbalen, links nur etwas verdünnt; der Dornfortsatz desselben Wirbels ist lumbal. Die Processus transversi der folgenden Segmente (20. bis 23.) nehmen, wie hier gleichzeitig bemerkt sei, bis zum 21. an Breite zu, die des 22. und 23. verhalten sich ungefähr wie die vorletzten und letzten der Norm.

Fig. 25.

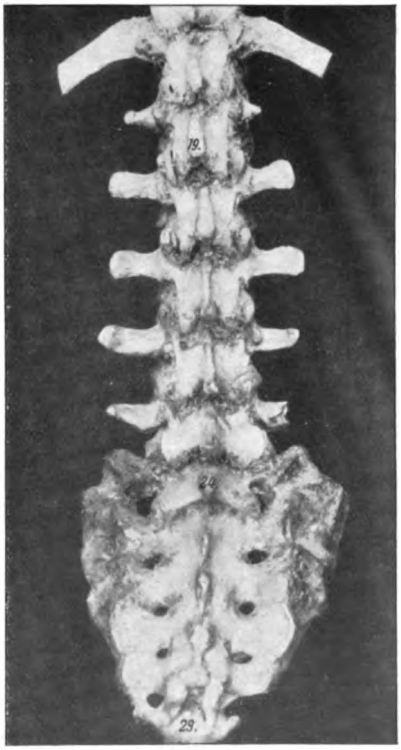

Nr. 9379—25 (vgl. Fig 18).

Der Dorsolumbalteil in Fig. 5 und 7 ist teilweise schon oben beschrieben worden; er steht ungefähr auf derselben Assimilationsstufe wie die zuletzt geschilderte Wirbelsäule.

Der Uebergang zum 2. Grad wird durch die in Fig. 18 dargestellte Wirbelsäule gebildet. Die am 17. und 18. Wirbel ansetzenden Rippen sind hier ausnehmend kräftig für letzte Rippen, die des 18. Wirbels inserieren vertebral wie vorletzte Rippen. Der 19. Wirbel ist in der Hauptsache, d. h. hinsichtlich Dorn- und linken Querfortsatzes ein typischer 1. Lendenwirbel, nur der rechte Processus transversus hat sich seinen dorsalen Charakter bewahrt (Fig. 25 und 26).

Folgende Wirbelsäule (Fig. 19) liegt der Norm wiederum um 1 Grad näher. Die Rippen des 17. und 18. Wirbels verhalten sich fast genau so wie die 10. und 11. Rippe der Norm, und zwar hin-

Digitized by Google

sichtlich vertebralen Ansatzes und bezüglich ihres Verlaufs und ihrer Länge. Der 19. Wirbel besitzt einen lumbalen Dornfortsatz; der linke Processus transversus ist verdickt und verlängert; rechts liegt dem dorsalen Charakter tragenden Querfortsatz ein freies Rippenrudiment an (Fig. 27 und 28). Der 20. Wirbel hat Processus transversus, wie sie dem 1. Lendenwirbel in der Norm eigen sind, und vom 21. Segment an bis zum 23. folgen 2., 3. und 4. Querfortsätze, die rechts der Norm näher stehen als links. Auf derselben Stufe steht die lumbo-dorsale Varietät in Fig. 17 (siehe auch Fig. 29 und 30).

Fig. 26.

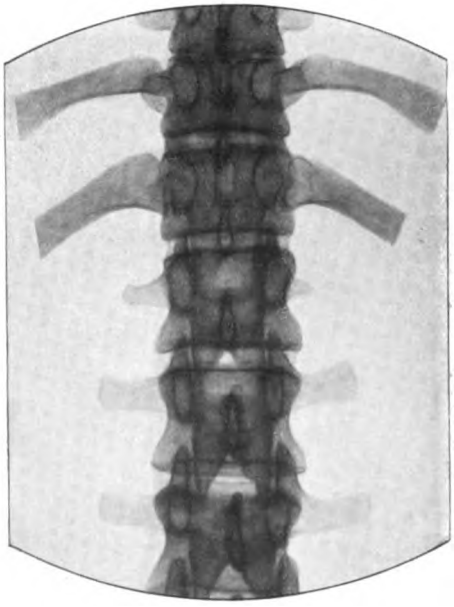

Nr. 9379–52 (vgl. Fig. 18).

In Fig. 8 sehen wir die Weiterentwicklung der freien Rippenelemente am 19. Wirbel, namentlich rechterseits, und in Fig. 9 schließlich bietet sich uns links eine gegenüber der rechten Seite und der Norm nur um wenige Zentimeter verkürzte Rippe dar (Fig. 31). — Gehen wir zu den Assimilationsformen des 1. Lendenwirbels über, so finden wir in Fig. 10 bezw. Fig. 32 einen recht niedrigen Grad vor.

Das Rippenpaar des 19. Wirbels ist außergewöhnlich lang und inseriert vertebral wie eine vorletzte typische Rippe. Der Querfortsatz des 20. Wirbels ist verdickt und verlängert.

In Fig. 20 und 21 (siehe auch Fig. 33) zeigt der 20. Wirbel bereits freie Kostalstücke und Fig. 11 und 34 illustrieren ein Präparat, dessen 20. Segment besonders rechts ziemlich kräftig entwickelte Rippen besitzt. Der 21. Wirbel muß hier hinsichtlich des Aussehens seines Dornfortsatzes als des Verhaltens der Processus transversi als 1. Lumbalwirbel angesprochen werden. Die Processus transversi (Fig. 34) der folgenden 4 Segmente (22.—25.) gleichen denen, die für die letzten 4 präsakralen Wirbel in der Norm typisch sind. Es ist also in

Digitized by Google

dieser Wirbelsäule nicht nur der lumbo-dorsale, sondern der ganze Lendenteil und, wie oben betont, auch das Kreuzbein um ein volles Segment kaudalwärts verschoben.

Neben Kostalelement und Dorn- und Querfortsätzen verdient das Verhalten der Processus articul. bei den Varietäten der lumbo-dorsalen Gegend unsere besondere Beachtung.

Fig. 27.

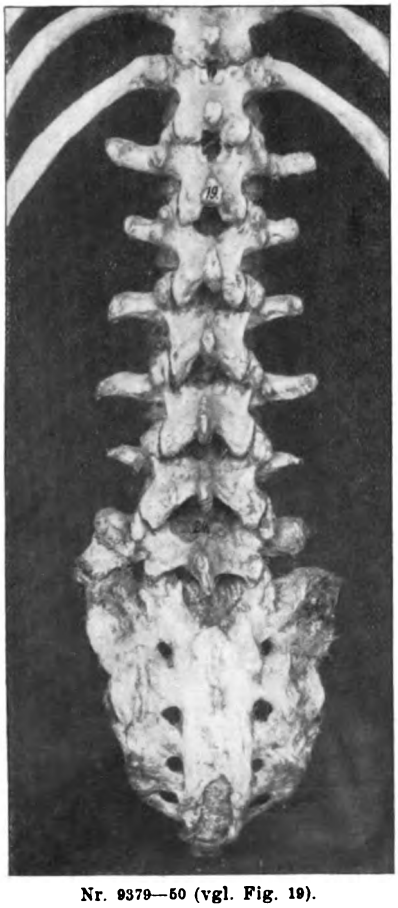

Nr. 9379—50 (vgl. Fig. 19).

Nimmt der 19. Wirbel vollkommen lumbalen Charakter an, so findet der Gelenkumschlag zwischen 18. und 19. Wirbel statt, d. h. die Processus articul. inf. des 18. Wirbels und die oberen Gelenkfortsätze des 19. Wirbels bilden bereits das 1. Gelenk mit lumbalem Typus (Fig. 24, 25 und 26). Steht dagegen die Varie-

Fig. 28.

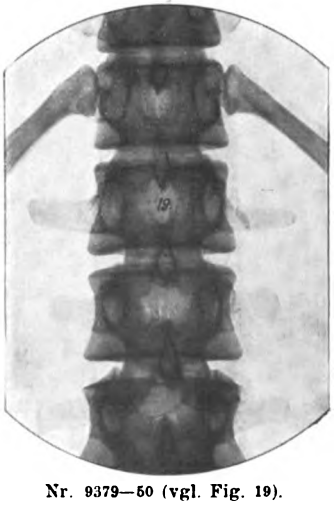

Nr. 9379—50 (vgl. Fig. 19).

tät auf mittlerer oder niedrigerer Stufe, so zeigen die zwischen 18. und 19. Wirbel liegenden Gelenke eigentümliche Uebergangsformen. Wie das Beispiel in Fig. 27 und 18 zeigt, haben sich hier die Processus articul. inf. des 18. ebenso wie die Superiores des 19. vom Bogen abgesondert und lumbale Form angenommen; ihre Gelenkflächen in-

Digitized by Google

dessen sehen noch wie die dorsalen nach vorn, sie haben sich nicht nach innen gekehrt.

Aehnliche Verhältnisse liegen in Fig. 29, 30, 31 und 35 vor.

Bei den Fällen von Dorsalisierung des 20. Wirbels mittleren Grades zeigt sich ebenfalls der Uebergangscharakter des Gelenkumschlages, hier allerdings zwischen 19. und 20. Wirbel (Fig 32, 33).

Fig. 29.

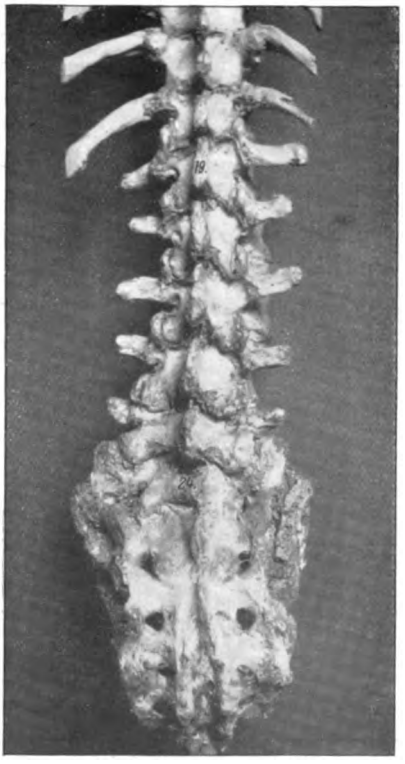

Nr. 9379—21 (vgl. Fig. 17).

Fig. 30.

Nr. 9379—21 (vgl. Fig. 17).

Die Wirbelsäule der Fig. 34 hat ihren Gelenkumschlag in vollkommener Weise zwischen 20. und 21. Wirbel, also 1 Segment tiefer als normal. Im Zusammenhang mit den Veränderungen, welche die Gelenkfortsätze der dorso-lumbalen Gegend beim Auftreten von Varietäten erleiden, muß auch das entsprechende Verhalten der lumbalen Gelenke hier gewürdigt werden. In Fig. 35, 29 und teilweise auch 25 zeigt der 23. Wirbel ein Breitenwachs-

Digitized by Google

tum der Gelenkfortsätze, das in der Norm nur dem 24. Wirbel zukommt. Die Wirbelsäulen der Fig. 32 und 34 zeigen beide merkwürdigerweise die Tendenz, die Bögen ihrer letzten präsakralen Wirbel (24. resp. 25. Wirbel) abzustoßen. Bei der ersteren Wirbelsäule

Fig. 31.

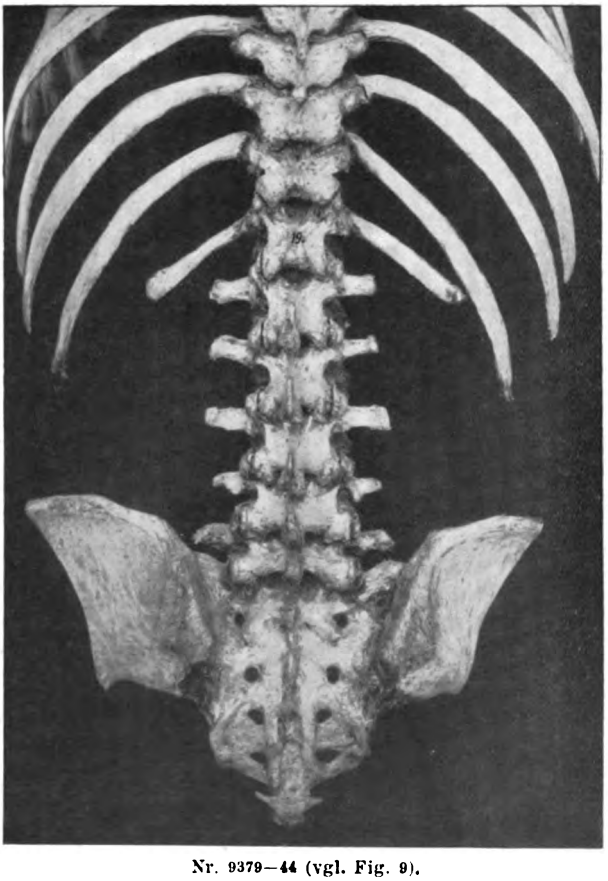

Nr. 9379—44 (vgl. Fig. 9).

(Fig. 32) ist die Loslösung des Bogens vom Körper vollkommen, bei der letzteren Fig. 34 unvollständig. Auf die Veränderungen der lumbo-sakralen Gelenkfortsätze bei Varietäten ist oben hingewiesen worden.

In die Gruppe der lumbo-dorsalen Varietäten gehört noch folgende merkwürdige Wirbelsäule (Fig. 36—39). Die letzten präsakralen Wirbel und der 1. Kreuzbeinwirbel sind hier verschmolzen.

Digitized by Google

Der 18. Wirbel ist der letzte wahre Dorsalwirbel, während der 19. seitlich ein paar Gebilde trägt, die eher lumbalen Querfortsätzen als Rippen gleichen. Der Grad der Varietät ist also ziemlich beträchtlich und links höher als rechts; denn der linke Fortsatz ist der kürzere. Der Dornfortsatz des 19. Wirbels ist lumbal; ebenso finden sich an diesem Wirbel Processus mamillarii und accessorii vor. Die Gelenke zwischen 18. und 19. Wirbel sind eigentümlich. Rechts ruht der Processus inf. des 18. schräg auf dem Processus sup. des 19. auf (Fig. 38 und 39), so daß der Gelenkspalt schräg von innen nach aufwärts zieht. Links hingegen ist der Processus inf. des 18. fast noch rein dorsal und in den Processus sup. des 19. hinein gesunken, so daß er ihn fast in 2 Teile, einen dorsalen und einen ventralen, spaltet. Der dorsale von diesen Teilen zeigt seinem Bau nach den Charakter eines lumbalen Gelenkfortsatzes; der ventrale dagegen verläuft mit seiner Fläche noch dorsal und bietet dieselbe dem Processus inf. des 18. zur Artikulation dar.

Fig. 32.

Nr. 9379—69 (vgl. Fig. 10).

Die zwischen 18. und 19. Wirbel gelegenen Gelenke haben somit einen ausgesprochenen Uebergangscharakter, der sich links mehr dem lumbalen Typus nähert als rechts.

Bei der Schilderung der Morphologie der Varietäten des Rumpf-

Digitized by Google

skeletts haben wir bisher die Betrachtung des Wirbelkörpers ausgelassen. Es erhebt sich die Frage, ob bei variierender Differenzierung der Wirbelkörper der einzelnen Segmente eine nachweisbare Veränderung seines Volumens, besonders seiner Höhe, erfährt.

Es sind insbesondere 2 Autoren, die sich mit dieser Frage beschäftigt haben, und unabhängig voneinander zu denselben Schlüssen gelangt sind: Dwight und Tenchini. Ihre Messungen deuten dar-

Fig. 33.

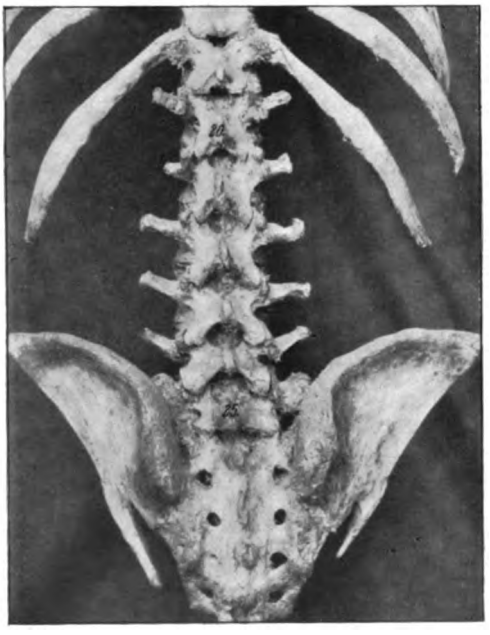

Nr. 9379—15 (vgl. Fig. 20).

auf hin, daß bei einer Vermehrung der Anzahl der präsakralen Wirbel die Höhe der einzelnen Wirbelkörper abnimmt, und umgekehrt, daß eine Verminderung der freien Wirbel mit einer Vergrößerung der Wirbelhöhe Hand in Hand geht. In diesem Sinne stellte Tenchini den Begriff der volumetrischen Kompensation gegenüber der segmentären Kompensation auf, welch letzterer wohl zuerst von Topinard betont wurde, und besagt, daß eine Vermehrung der Wirbelzahl in einer Region durch eine Verminderung derselben in einer anderen gewöhnlich ausgeglichen ist.

Papillault, Ancel und Sencert haben hinsichtlich der volumetrischen Kompensation ähnliche Befunde, wie die genannten

Digitized by Google

Autoren, erheben können; ebenso Rosenberg, der die volumetrische Kompensation mit folgenden Worten in den Rahmen seiner Theorie (siehe unten) einfügt: „Es ergibt sich eine Höhenzunahme der einzelnen Wirbelkörper auf phylogenetisch fortgeschrittener Entwicklungsstufe.“

Fig. 34.

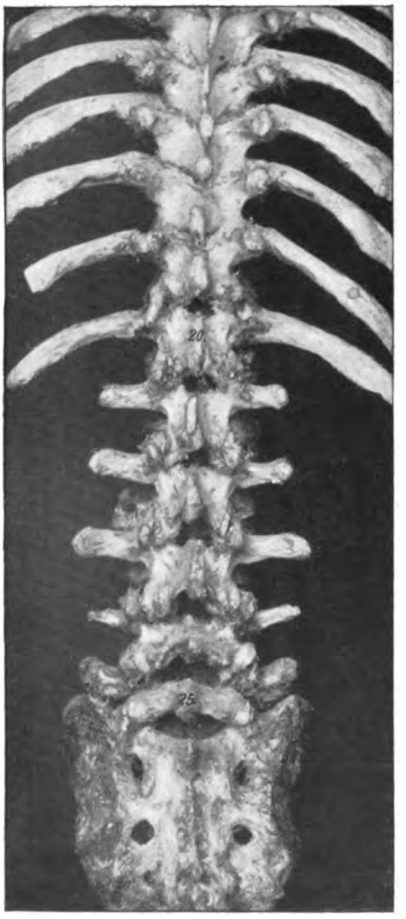

Nr. 9379—11 (vgl. Fig. 11).

Fig. 35.

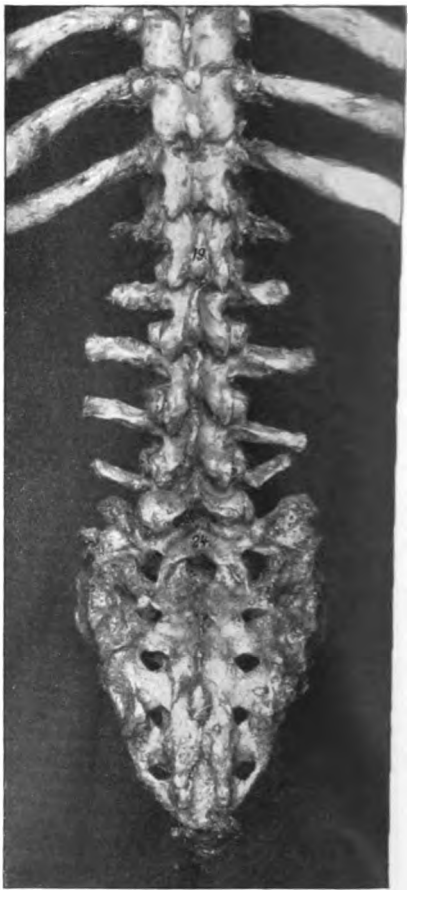

Nr. 9379—56 (vgl. Fig. 16).

Im Zusammenhang hiermit dürften anthropologische Untersuchungen von Klaatsch-Heidelberg interessant sein, der bei einem Vergleich der Wirbelsäule von Europäern und eingeborenen Australiern die Wirbelkörper der letzteren erheblich kleiner findet, ein Befund, der mit Rosenbergs Ansicht offenbar im Einklang steht.

Digitized by Google

Aus dem Studium der bisher beschriebenen 17 Wirbelsäulen ziehen wir **folgende Schlüsse:**

Es handelt sich bei jenen unter dem Namen Varietäten be-

Fig. 36.

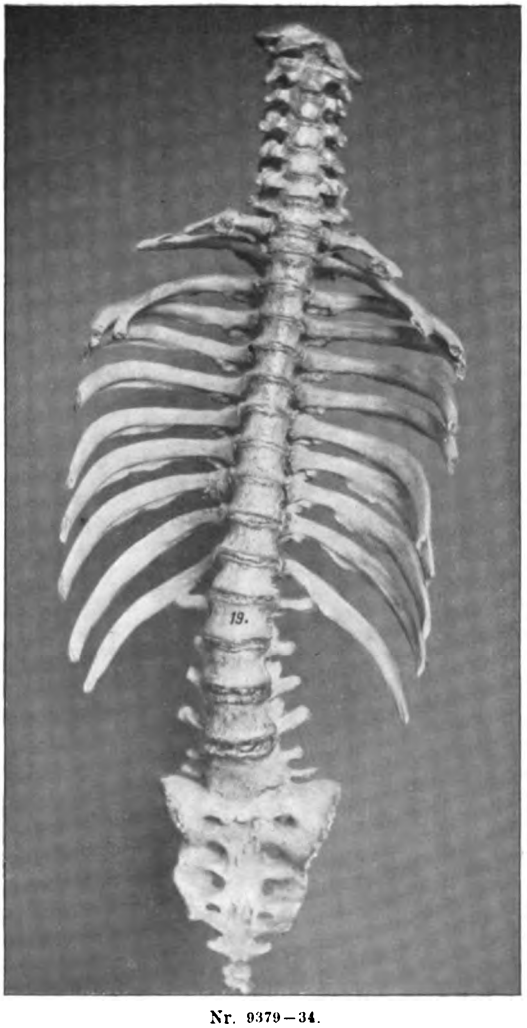

Nr. 9379—34.

kannten Wirbel- und Rippenformen — wie Halsrippen, rudimentäre erste Brustrippen, Lumbalrippen, lumbo-sakrale Uebergangswirbel — nicht um eine auf den einen oder anderen Grenzwirbel beschränkte Anomalie, einen Eindruck, den man vielfach beim Studium dieser

Digitized by Google

Bildungsfehler aus den Lehrbüchern empfängt. Vielmehr sind dieselben Teilerscheinungen eines Phänomens, das mehr oder weniger

Fig. 37.

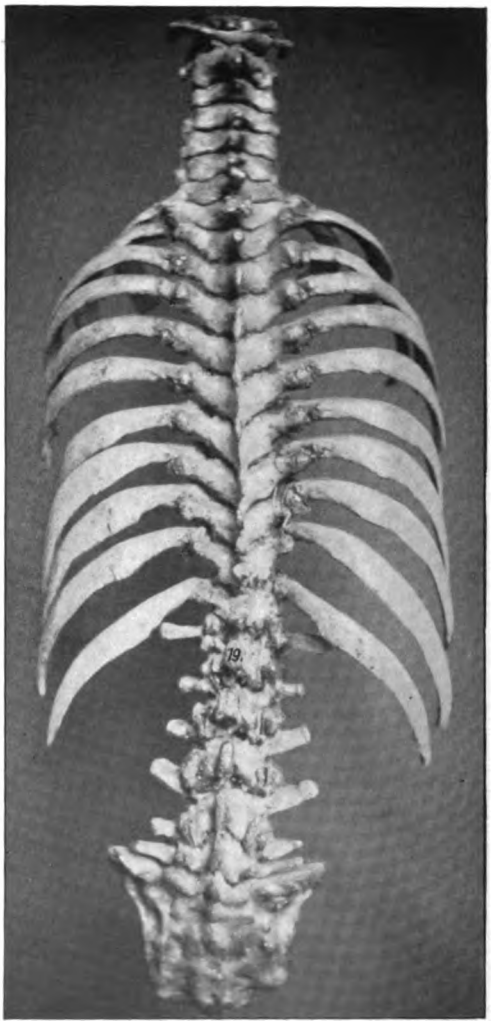

Nr. 9379—34.

das gesamte Rumpfskelett in seinen einzelnen Segmenten betrifft und an den Grenzen in besonders auffallender Weise zu Tage tritt. Das Wesen dieses Phänomens besteht in der Assimilation von kostospinalen Segmenten an ihre kraniellen oder kaudalen Nachbar-

Digitized by Google

segmente; der beste Name für dasselbe erscheint uns „die numerische Variation des Rumpfskeletts" zu sein. Assimilieren sich sämtliche Segmente des Rumpfskeletts an ihre kaudalen Nachbarn, so kommt es — mit den normalen numerischen Verhältnissen verglichen — zu einer Verlagerung der Regionsgrenzen nach dem Kopfe zu; es liegt dann eine Variation in kranieller Richtung vor (Fig. 40). Umgekehrt zeitigt eine Assimilation an die kraniellen Nachbarn eine Verschiebung der Grenzen nach dem kaudalen Ende zu; es handelt sich dann um eine Variation in kaudaler Richtung (Fig. 41). — Eine derartig vollkommene Variation sämtlicher Rumpfskelettsegmente, wie sie die Schemata in Fig. 40 und 41 illustrieren, ist in der Dwightschen Sammlung nicht vertreten, auch wohl kaum je beobachtet worden. Häufiger variiert nur ein Wirbelsäulenabschnitt, und zwar entweder der kranielle (7.—19. Wirbel) oder der kaudale (20.—34. Wirbel).

Fig. 38.

Nr. 9379—34.

Fig. 39.

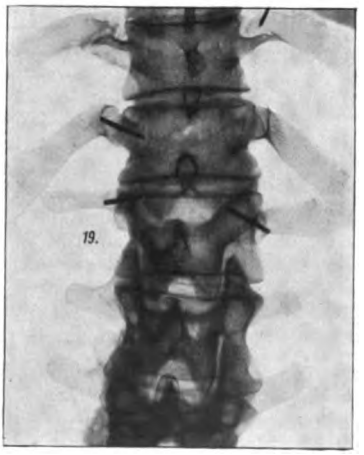

Nr. 9379—34.

Die numerische Variation des Rumpfskeletts kommt in verschiedenen Graden vor; den Extremen, wie sie in den Schematen illustriert sind, gegenüber sind die mittleren und niedrigeren Grade

Digitized by Google

viel häufiger, d. h. es sind die Grenzen gewöhnlich nicht um ein volles Segment verlagert, vielmehr nur um einen Teil eines solchen. Es kommen dann die Regionsgrenzen gewissermaßen inner-

Fig. 40.

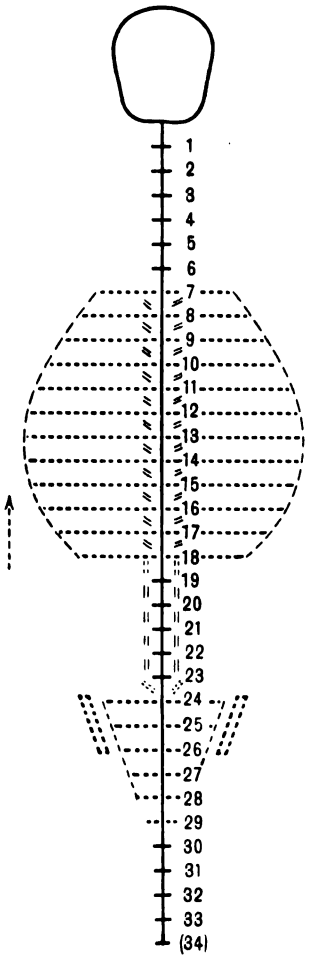

Fig. 41.

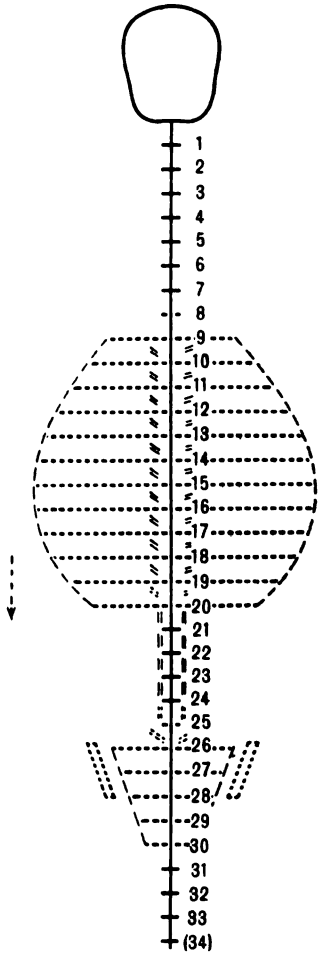

halb eines Wirbels zu liegen und führen so zu jenen eigentümlichen Wirbelformen, welche die Charakteristica zweier Nachbarregionen in sich vereinen. Dies ist die wahre Bedeutung der sogenannten Wirbelvarietäten oder Uebergangswirbel; sie sind das sinnfälligste Kennzeichen dafür, daß mehr oder weniger das gesamte Rumpfskelett oder ein Abschnitt desselben sich im Zu-

Digitized by Google

stand einer numerischen Variation mittleren oder niedrigeren Grades befinden. — Bei der Verlagerung der einzelnen Grenzen macht sich

Fig. 42.

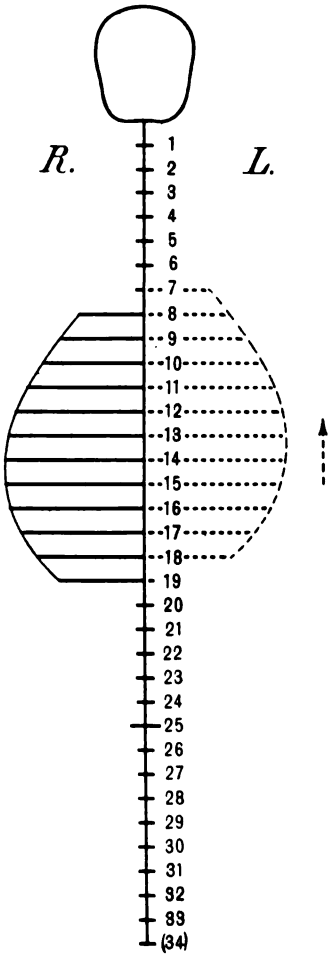

Fig. 43.

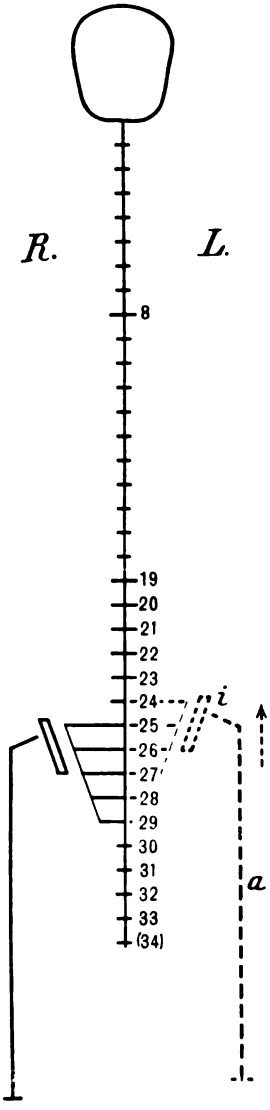

ein Abhängigkeitsverhältnis derselben bemerkbar. Adolphi (1905) hat in ausführlicher und überzeugender Weise nachgewiesen, daß die

Digitized by Google

Wirbelsäulengrenzen die ausgesprochene Neigung haben, in gleicher Richtung zu variieren. Auf Grund unserer Untersuchungen müssen wir uns diesen Angaben anschließen und können ihnen noch folgende Punkte hinzufügen. Auch bezüglich des Grades der Verlagerung zeigt sich gewöhnlich eine Abhängigkeit der Grenzen voneinander. Es bestehen indessen Unterschiede in den Korrelationen der einzelnen Grenzen. Die Abhängigkeit der cerv.-dorsalen Grenze hinsichtlich ihrer Verschiebung von der lumbo-dorsalen oder die der lumbo-dorsalen von der lumbo-sakralen oder die der sakro-coccygealen von der lumbo-sakralen ist beträchtlicher als z. B. die gleiche Beziehung zwischen der cerv.-dorsalen und lumbo-sakralen. Mit anderen Worten: der kranielle Abschnitt der Wirbelsäule (7.—19. Wirbel) und der kaudale Teil (20.—34. Wirbel) bewahren sich eine gewisse Selbständigkeit der numerischen Variation gegenüber.

Eine weitere Eigenschaft der numerischen Variation liegt in dem Gradunterschied, den häufig beide Seiten des Rumpfskeletts aufweisen. Zur Illustration dieser Verhältnisse dienen die Schemata Fig. 42 und 43. Hier ist im kaudalen (Fig. 43) bezw. kraniellen Wirbelsäulenabschnitt (Fig. 42) die linke Seite um ein volles Segment kraniellwärts verlagert, während die rechte Seite normale numerische Verhältnisse aufweist. In natura ist dieser Gradunterschied indessen kaum je so hochgradig, vielmehr variieren gewöhnlich beide Seiten und eine morphologische Asymmetrie macht sich nur insofern bemerkbar, als die eine Seite im höheren Grade an der Variation teilnimmt als die andere.

Daß die bisher aufgezählten Eigenschaften der „numerischen Variation“ des menschlichen Rumpfskeletts, denen im folgenden weitere werden angereiht werden, allgemeine Gültigkeit, ja den Charakter von Regeln haben, davon muß das Studium der tabellarischen Zusammenstellung des Dwightschen Materials (Tabelle Z) jeden überzeugen. Außerdem muß hier auf die Dwightschen Beschreibungen der Wirbelsäulen hingewiesen werden.

III. Ueber die Häufigkeit des Auftretens der Wirbelsäulenvarietäten.

Ueber die Häufigkeit der numerischen Varietäten der Wirbelsäule sind von mehreren Anatomen Statistiken erhoben worden. Neben einzelnen älteren Untersuchungen dieser Art (Topinard u. a.)

Digitized by Google

sei hier besonders auf die statistische Zusammenstellung Bardeens (1904) und vor allem auf die jüngsten Untersuchungen Fischels (1906) hingewiesen. Die Ergebnisse der Fischelschen Statistik, die in Tabelle Y im einzelnen wiedergegeben sind, lassen sich folgendermaßen zusammenfassen:

Unter 208 weiblichen W.-S.	finden sich	48	mit Varietäten	= 23,1 % [1])
„ 316 männlichen W.-S.	„ „	63	„ „	= 19,9 %
Unter 524 menschlich. W.-S.	finden sich	111	mit Varietäten	= 22,0 %

Demnach beträgt die absolute Häufigkeit der Wirbelsäulenvarietäten 22 %, wobei allerdings zu berücksichtigen ist, daß Fischel zu diesen Anomalien Wirbelverschmelzungen und Rippenverwachsungen zählt, dagegen unsere niederen Grade der Variation, wie z. B. verlängerte 12. Rippen, abgesonderte Querfortsätze am 25. Wirbel etc., offenbar nicht miteingerechnet hat. Eine Statistik, die auf die Feststellung der Häufigkeit der numerischen Variation hinzielt, würde wahrscheinlich einen höheren Prozentsatz ergeben, als eine Statistik über die Frequenz der Varietäten. Nach Bardeen zeigen 15,9 % aller Menschen die eine oder die andere numerische Varietät der Wirbelsäule.

Aus den oben angegebenen Zahlen muß entnommen werden, daß die weibliche Wirbelsäule ein wenig häufiger variiert als die männliche. Andere Statistiken, welche die relative Häufigkeit der Wirbelsäulenvarietäten unter den Geschlechtern festzustellen suchen, wie die von Bianchi (über 83 Fälle), Steinbach (über 130 Fälle) und Bardeen (über 70 Fälle, meistens Neger), ergeben kein Ueberwiegen der Varietäten unter dem einen oder anderen Geschlecht. In einer Arbeit von Bumpus, welche die Variation der Wirbelsäule bei Salamandern behandelt, findet sich der Nachweis, daß die weiblichen Salamander beinahe doppelt so häufig jenes Phänomen darbieten, als die männlichen (S. 474).

Vermehrung der Zahl der präsakralen Wirbel und der Rippen ist nach Fischel häufiger als Verringerung (12,9 % zu 3,2 %). Diese Angabe weicht von der Berechnung Bardeens ab, der betont: „There is an equal tendency towards reduction and towards increase in the number of praesacral vertebrae.“

[1]) Druckfehler bei Fischel S. 477.

Digitized by Google

Aus der folgenden summarischen Zusammenstellung des Dwightschen Materials (vgl. Tabelle Z) läßt sich die Verteilung der beiden Variationsarten auf die Geschlechter ersehen.

	Weiße		Geschlecht und Rasse unbekannt	Rasse unbekannt		Geschlecht und Rasse unsicher	Neger		Summe
	M.	W.		M.	W.		M.	W.	
Kranielle Variation . .	8	14	1	—	1	1	3	—	28
Kaudale Variation . .	16	2	—	1	1	2	—	1	23
Summe	24	16	1	1	2	3	3	1	51[1]

Es ergibt sich hieraus, daß das weibliche Geschlecht der weißen Rasse stark zur Variation in kranieller Richtung neigt, während die männliche Wirbelsäule mit Vorliebe kaudalwärts variiert. Mit diesem Ergebnis stimmen die statistischen Untersuchungen Rabls und Fischels überein; weiterhin stehen hiermit in Einklang: die Angabe Rosenbergs, daß die weibliche Wirbelsäule zur Reduktion der Kaudalwirbel neigt, der Befund Schwegels, daß das 12. Rippenpaar beim Weibe konstant kürzer ist als beim Manne, und die Beobachtung Struthers', daß beim weiblichen Geschlecht die Art. sacro-il. viel seltener auf den 3. Kreuzbeinwirbel herabreicht als beim männlichen.

Aus der Tabelle Z ergeben sich fernerhin einzelne Schlüsse hinsichtlich der Beziehung, welche zwischen Körperseite und numerischer Variation des Rumpfskeletts obwalten (siehe folgende Statistik).

	Summe	Symmetrisch	Asymmetrisch	Asymmetrisch			?	Summe
				l +	r +	aberrant		
Kranielle Variation	28	6	22	12	4	2	4	22
Kaudale Variation	23	4	19	4	13	2	—	19
Summe	51	10	41	16	17	4	4	41

[1]) Bei Wirbelsäule Nr. 31 (9379—35) liegt eine Variation des Rumpfskeletts nicht vor, daher die Differenz in der Gesamtzahl.

Digitized by Google

Von den 51 Wirbelsäulen variieren 41 asymmetrisch. Von diesen ziehen wir jene 4 Wirbelsäulen ab, die infolge ihrer Unvollständigkeit eine Entscheidung der Frage, ob die eine oder andere Seite stärker variiert, nicht zulassen und die in der vorstehenden Statistik mit ? bezeichnet sind. Weiterhin können hier jene Variationsformen (4 Wirbelsäulen) nicht in Betracht kommen, bei denen die beiden Seiten nicht einheitlich, vielmehr in „aberranter" Weise variieren; eine Wirbelsäule z. B., deren einer Abschnitt links stärker, deren anderer dagegen rechts stärker variiert, würde in diese Klasse gehören (vgl. z. B. Fig. 7). Nach Ausschaltung dieser 8 Fälle bleiben 33 Wirbelsäulen übrig, von denen 16 in kranieller, 17 in kaudaler Richtung variieren. Unter Anlegung des Maßstabes, der in dem morphologischen Teil der vorliegenden Arbeit näher ausgeführt ist, wurde nun in jeder der beiden Gruppen die Zahl der Wirbelsäulen bestimmt, welche links (l +), und die derer, welche rechts (r +) stärker im Sinne der Gesamtvariation variieren.

Als Ergebnis einer derartigen Untersuchung stellte sich folgendes heraus:

Bei Variation in kranieller Richtung eilt gewöhnlich die linke Seite der rechten, bei Variation in kaudaler Richtung gewöhnlich die rechte Seite der linken voraus. Die Grenzen der linken Wirbelsäulenseite haben also eine entschiedene Neigung zum Hochstand, die der rechten zum Tiefstand.

Somit verhält sich hinsichtlich Variationsart die linke zur rechten Wirbelsäulenseite wie die weibliche zur männlichen Wirbelsäule.

In der Literatur findet sich nur eine einzige Angabe, die sich mit den soeben hier niedergelegten Ergebnissen deckt, nämlich bei Bumpus (S. 466): „It is a remarkable fact, that of the eight unsymmetrical specimens, all but one, have the left half of the sacrum in advance of the right . . ."

Der Vollständigkeit halber sei schließlich hier berichtet, daß einzelne Autoren (Topinard, Bardeen) ein unterschiedliches Verhalten der Rassen zu der numerischen Variation beobachtet haben, und daß von italienischen Autoren (Tenchini, Staderini etc.) auf das häufige Vorkommen der Anomalie bei Verbrechern, ferner „in individui di razze inferiori o di epoche da noi molto lontane" hingewiesen worden ist.

Digitized by Google

IV. Ueber die Ursache und Entstehung der numerischen Variation des Rumpfskeletts.

Ueber Ursache und Entstehung der numerischen Varietäten des Rumpfskeletts sind viele Theorien aufgestellt worden. Zum eingehenden Studium derselben muß auf die betreffenden Arbeiten selbst hingewiesen werden; hier können nur die wesentlichen Punkte Erwähnung finden. Die älteste Theorie stammt aus dem Anfang des 19. Jahrhunderts und zwar von Meckel, welcher Vermehrung bezw. Verminderung der Wirbelzahl einer sich abnorm stark bezw. schwach geltend machenden „Formativkraft" zuschreibt. Am Ende des 19. Jahrhunderts standen besonders drei Theorien im Vordergrund.

v. Ihering erklärte die abnormen numerischen Verhältnisse der Wirbelsäule durch seine „Inter- und Exkalationstheorie", d. h. durch eine Ein- und Ausschaltung von Wirbelsegmenten. Die zweite Theorie, die eine „irreguläre Segmentierung", d. h. ein a priori bestehendes Zuviel oder Zuwenig an Wirbelsegmenten annimmt, findet teilweise in Dwight und neuerdings in Fischel ihre Vertreter. Der Leydener Anatom Rosenberg drittens verfocht in einer Reihe von Arbeiten seine Theorie von der atypischen oder „ektopischen" — — wie sie Regalia bezeichnete — Differenzierung der Wirbelsäule. Die seinerzeit epochemachenden Untersuchungen Rosenbergs müssen hier etwas eingehender gewürdigt werden. Rosenberg wies nach, daß die numerische Wirbelsäule phylogenetisch wie ontogenetisch eine Reduktion ihrer präsakralen Segmente durchmache. Diese Reduktion gehe in Form von zwei gleichzeitig wirkenden Transformationsprozessen vor sich. Der eine von diesen beginne am kaudalen Ende der Wirbelsäule und schreite nach dem Kopfe zu vorwärts mit dem Bestreben, die sakralen Wirbel in coccygeale, die lumbalen in sakrale und die unteren dorsalen in lumbale umzuwandeln; der andere setze am kraniellen Ende ein, sei kaudalwärts gerichtet und habe die Tendenz, die obersten Brust- in Halswirbel zu transformieren. Beide Umwandlungsprozesse begegnen sich in der Mitte des Dorsalteils — dem „konservativsten" Abschnitt der Wirbelsäule. Diese Entwicklung erzeuge zu einem gegebenen Zeitpunkt bei den meisten menschlichen Individuen eine Wirbelsäule, welche „typische" numerische Verhältnisse darbietet; indessen gebe es gleichzeitig einige Nachzügler sowohl wie Vorläufer; diese besäßen im Vergleich zur Norm eine reduzierte, jene eine elongierte Wirbelsäule, d. h. in

Digitized by Google

unsere Ausdrucksweise übertragen: diese weisen eine Variation in kranieller, jene in kaudaler Richtung auf. Nach Rosenberg bedeutet somit die erstere Variationsart einen Futurismus oder „Epigonismus" (Ausdruck von Mahaffy), die letztere einen Atavismus.

Die Rosenbergsche Theorie fand sehr viele Anhänger; durch ihre Aufnahme ins Gegenbaursche Lehrbuch ist sie wenigstens in Deutschland die herrschende geworden. Einige Punkte derselben sind jedoch heftig bekämpft worden und bedürfen zweifellos noch der Klärung. Ein Haupteinwand, der gegen den Leydener Anatom ins Feld geführt wurde, liegt in folgenden Erwägungen: Nach Rosenberg ist eine am 7. Wirbel auftretende Rippe, eine „Halsrippe", eine atavistische, die Sakralisierung des 24. Wirbels dagegen und ebenso der Verlust der 12. Rippe eine futuristische Varietät. Es ist nun aber nicht nur häufig, sondern sogar die Regel, daß jene atavistische und eine der beiden oder beide futuristischen Varietäten an einer und derselben Wirbelsäule auftreten. Dieser Widerspruch ist indessen von Adolphi (1905) als scheinbar bezeichnet und in zufriedenstellender Weise aufgeklärt worden.

Ein zweiter Punkt der Rosenbergschen Theorie jedoch harrt noch der definitiven Entscheidung; er führt uns zu Forschungen, die gegenüber den bisher erwähnten theoretischen Erklärungsversuchen der Varietäten einen mehr exakten Charakter tragen, nämlich zu embryologischen Untersuchungen. Rosenberg zeigte, daß das Becken während der Ontogenese von einem primitiven Platze — d. i. dem 26. Wirbel gegenüber — an seine definitive Stelle — dem 25. Wirbel gegenüber — kraniellwärts vorrücke. Bleibe das Becken an seinem primitiven Platze stehen, so führt Rosenberg weiter aus, so resultiere eine elongierte, rücke es dagegen einen Wirbel weiter vor, so entstünde eine verkürzte präsakrale Wirbelsäule.

Rosenbergs embryologische Untersuchungen wurden neuerdings von Charles Bardeen, Anatom an der Staatsuniversität von Wisconsin, an einem großen Embryonenmaterial einer gründlichen Nachprüfung unterzogen. Die Ergebnisse dieser Forschungen sind bedeutsam. Bardeen wies nach, daß in den ersten Wochen embryonalen Lebens die untere Extremität mit ihrer Basalportion (d. i. dem Becken) der Lendenwirbelsäule gegenüberliege, dann kaudalwärts wandere und erst in der 6. Woche am definitiven Platze, d. h. dem 25., 26. und 27. Wirbel gegenüber anlange. Während bis dahin Lendenteil, Kreuz- und Steißbein voneinander gar nicht

Digitized by Google

zu unterscheiden waren, kämen erst unter dem Einfluß des Herantritts des Beckens an die Wirbelsäule die Sakralflügel (Kostalstücke) zur Entfaltung und somit die Differenzierung der Segmente am kaudalen Wirbelsäulenabschnitt zu stande. Eine abnorme Anlagerung der Basalportion der unteren Extremitäten an die Wirbelsäule würde somit in einfacher Weise eine atypische Differenzierung der kaudalen Wirbelsäule erklären.

Nach Bardeen macht die präsakrale Wirbelsäule also während der Ontogenese eine Verlängerung durch und nicht eine Verkürzung, wie Rosenberg behauptet. Daß Rosenbergs Theorie auf Grund der Bardeenschen Forschungen zum mindesten eine starke Modifikation erleiden muß, ist klar.

Weiterhin ergibt sich aus Bardeens Forschungen, daß auch die obere Extremität mit ihrer Basalportion (dem Schultergürtel) von einem primitiven, kraniell gelegenen Platz kaudalwärts an ihre definitive Anheftungsstelle (dem oberen Brustteil gegenüber) während der Ontogenese wandere. Hier allerdings hängt die Differenzierung von Hals- und Brustteil durchaus nicht in der gleichen Weise wie im kaudalen Abschnitt der Wirbelsäule von dem Herantritt der Extremität ab; das kostale Element (die freien Rippen) ist vielmehr bereits vor der Beendigung der Wanderung der oberen Extremität vorhanden.

Daß zwischen Regioneneinteilung der Rumpfskeletts und Anlage der Extremitäten — oberen wie unteren — enge Beziehungen obwalten, darauf weist auch Wiedersheim hin. In einer Reihe von Untersuchungen legte dieser Autor dar, daß die Basalportion (Schulter- und Beckengürtel) im Vergleich zu dem peripheren Teil der Gesamtextremität, d. i. zu der freien Extremität, das phylogenetisch sowohl wie ontogenetisch jüngere Gebilde darstellt. Die Basalportion entsteht erst unter dem Einwirken der freien Extremität, und zwar als eine Art Spangenapparat, zur Verbindung der letzteren mit dem Stamme und beeinflußt dadurch — zentripetal — die Regioneneinteilung des Achsenskeletts.

Es ist indessen noch eine offene Frage, ob die Anomalien der Regioneneinteilung durch Störung der Extremitätenanlage direkt verursacht sind, oder ob das kausale Verhältnis zwischen beiden umgekehrt ist, oder ob schließlich nicht beide Parallelerscheinungen eines und desselben Bildungsfehlers vorstellen.

Jedenfalls ist es für unsere vorliegende Arbeit wesentlich, hier

Digitized by Google

festzustellen, daß die numerische Variation des Rumpfskeletts vielfach mit einer Verlagerung des Anlageniveaus der Extremitäten an den Stamm Hand in Hand geht.

Zum weiteren Beweis für diese Behauptung diene die oben mehrmals genannte Arbeit von Bumpus. Einer der interessanten Schlüsse, zu denen Bumpus kam, lautet folgendermaßen:

„We can conclude that variations in the relative position of the pectoral arch (Schultergürtel, der Verf.) are associated with variations in the relative position of the pelvic arch and that both variations are causally connected with some common factor“ (S. 471).

Für den Menschen bestehen leider noch keine Untersuchungen, die über die Stellung der Extremitätengürtel bei numerischer Variation des Rumpfskeletts Aufschluß geben; eine Verallgemeinerung von Bumpus' Beobachtung an Salamandern ist indessen vorläufig wohl statthaft.

Schließlich sei im Zusammenhang mit dem eben ausgeführten auf die Wahrnehmung Raabs hingewiesen, daß gelegentlich bei Varietäten der lumbo-sakralen Region eine reelle Verkürzung einer der freien unteren Extremitäten vorkommt.

V. Ueber die zwischen numerischer Variation und seitlichen Deformitäten der Wirbelsäule obwaltenden Beziehungen.

Hat die numerische Variation irgend welchen Einfluß auf die Form des Rumpfskeletts? Kann sie zu pathologischen Formen und insbesondere zu seitlichen Deformitäten der Wirbelsäule führen?

Museumspräparate, wenn sie auch, wie die Dwightschen, nicht mazeriert, vielmehr im ligamentösen Zustand erhalten sind, bereiten hinsichtlich der Beurteilung ihrer Formverhältnisse einige Schwierigkeiten. Die schweren Deformitäten lassen sich ohne weiteres als solche erkennen, mittlere und leichte dagegen können mitunter durch Kunstprodukte vorgetäuscht werden. Vor einer solchen Täuschung schützen wir uns am sichersten dadurch, daß wir nur jene Verbiegungen als echte Deformitäten betrachten, die in knöchernen Formveränderungen der Einzelwirbel sich geltend machen.

Nach dem Sitze der Hauptverkrümmung teilen wir die seitlichen Deformitäten in cervico-dorsale, dorsale, lumbo-dorsale, lumbale und lumbo-sakrale ein. Folgende Tabelle zeigt die Häufigkeit der-

Digitized by Google

artiger Deformitäten unter den 52 Wirbelsäulen der Dwightschen Kollektion:

Sitz der Skoliose	cd	d	ld	lb	ls	Sa.
Zahl	3	13	1	4	5	26

Demnach sind die Hälfte der Dwightschen Wirbelsäulen skoliotisch, allerdings zumeist in einem leichten Grade [1]).

Dieser Prozentsatz ist groß genug, um einen zwischen numerischer Variation und Skoliose bestehenden Kausalnexus wahrscheinlich zu machen.

Zur näheren Feststellung dieser Beziehungen muß zunächst ein sicherer Weg eingeschlagen werden. Die Frage muß lauten: Sind die in den numerisch variierenden Wirbelsäulen vorhandenen Skoliosen durch die abnormen morphologischen Verhältnisse, welche die numerische Variation erzeugt hat, vollkommen erklärt? Bestehen zwischen den letzteren und der Art der Deformierung regelrechte Beziehungen?

a) Variation und Skoliose im kaudalen Wirbelsäulenabschnitt.

Die anatomische Literatur bietet uns zur Beantwortung der obigen Fragen einige Anhaltspunkte und zwar erweist sich dieselbe hierin am ergiebigsten hinsichtlich der lumbo-sakralen Varietäten. In Dürrs Beschreibung des „Zwischenwirbels" finden wir die Nebenbemerkung, daß in mehreren seiner Fälle eine Lumbalskoliose vorhanden war, fernerhin die Angabe, daß der Wirbelkörper der genannten Varietät häufig verbildet ist. Die Art der Verbildung bestehe in einem Zurückweichen des gesamten Wirbels gegen die Ebene des folgenden, in einer Drehung um die vertikale Axe und in einer keilförmigen Abschrägung. Dabei gelte die Regel, daß die nicht oder weniger sakrale Seite die niedrigere sei und die Verdrehung sich

[1]) Es scheint kaum statthaft zu sein, aus den hier gegebenen Zahlen über die Häufigkeit von seitlichen Deformitäten bei numerisch variierenden Wirbelsäulen lebender Individuen Schlüsse zu ziehen; denn man muß berücksichtigen, daß viele leichte Skoliosen, die sich im Leben bemerkbar machen, post mortem an der getrockneten Wirbelsäule verschwinden werden; infolgedessen wird der Prozentsatz, den wir unter Anlegung des oben erwähnten Maßstabes am anatomischen Material gewannen, kleiner sein als der, welchen lebende Individuen ergeben würden.

Digitized by Google

gleichfalls nach dieser Seite wende. Von dieser Regel wichen aber mehrere Fälle ab.

Außer bei Dürr finden wir noch bei mehreren Anatomen und Geburtshelfern, wenn von lumbo-sakralen Uebergangswirbeln die Rede ist, die beiläufige Erwähnung, daß die Wirbelsäule eine Ausbiegung aufweise. So bemerkt auch Struthers: Asymmetrische Vereinigung des letzten Lendenwirbels mit dem Kreuzbein „is probably related to a lateral inclination of the spine."

Nur ein Anatom, Hermann Welcker, nimmt zu unseren Fragen direkte Stellung (1881) und beantwortet sie in folgender Weise: Er unterscheidet zunächst zwischen Uebergangswirbeln, die den vertebra „praefulcralis", und solchen, die den vertebra „fulcralis" betreffen; letzterer, der „Stützwirbel", ist nach Welcker der Wirbel, der die meiste Beziehung zum Ileum, d. h. den größten Anteil an der aurikularen Gelenkfläche und ein ausgeprägtes Promontorium über sich hat, gleichviel, ob er die Nummer 24 oder 25 trägt. Die präfulkralen Uebergangswirbel sollen nun zu Wirbelsäulenverkrümmungen keinerlei Beziehungen haben; den fulkralen dagegen komme eine solche zu, ohne daß jedoch die Asymmetrie des Uebergangswirbels die Wirbelsäulendeformität in allen Fällen beherrscht.

Schließlich muß hier auf die jüngst erschienene Arbeit Perrones hingewiesen werden, in welcher drei Wirbelsäulenpräparate beschrieben sind, die lumbo-sakrale Uebergangswirbel und gleichzeitig Skoliosen aufweisen.

Wie aus dem oben Angeführten hervorgeht, bietet die anatomische Literatur durchaus keine zufriedenstellende Antwort auf die von uns oben aufgeworfenen Fragen.

Ueberblicken wir nun unser Material von lumbo-sakralen Varietäten und besonders die hier illustrierten Fälle, so können wir zweckmäßig drei Arten von Sakralisierung des 24. resp. Lumbalisierung des 25. Wirbels unterscheiden:

1. Die Fälle, in denen die Metamorphose auf beiden Seiten gleichmäßig fortgeschritten ist; als Beispiel gelte: der 24. Wirbel in Fig. 5, 6, 7 (?), 16 und der 25. Wirbel in Fig. 11.

2. Die Fälle, in denen nur eine Seite sich an den Nachbarwirbel assimiliert hat, z. B. Wirbel 24 in Fig. 19 und in Fig. 4.

3. Die Fälle, in denen beide Seiten, aber in verschiedenem Grade durch die Variation verändert sind. Beispiel: der 24. Wirbel in Fig. 15, 17 und 18 und der 25. Wirbel in Fig. 20 und 21.

Digitized by Google

Während nun die Fälle der ersten beiden Gruppen keine seitliche Deformität aufweisen, ist in jedem einzelnen Präparat der dritten Gruppe der Körper des Uebergangswirbels verbildet und eine seitliche Deformität im Kreuzbein oder Lendenteil oder in beiden vorhanden. Diese fünf Wirbelsäulen sind nun fernerhin gerade diejenigen, welche (abgesehen von Fig. 17) im Lumbo-Sakralteil die asymmetrische Verteilung der Flügelmassen besitzen, wie sie oben geschildert wurde, während die Präparate der ersten beiden Gruppen wohl einen oder zwei additionelle Flügel besitzen, im übrigen aber an den dem Uebergangswirbel folgenden Sakralwirbeln keine morphologische Flügelasymmetrie erkennen lassen. Diese Beobachtungen, deren Korrektheit durch das entsprechende Verhalten aller übrigen Dwightschen Präparate bestätigt wird, deutet darauf hin, daß das durch die Variation unter gewissen Verhältnissen im Uebergangswirbel sowohl, wie in den folgenden Sakralwirbeln hervorgerufene (beiderseitige aber) asymmetrische Flügelwachstum für die lumbo-sakrale Deformität den entscheidenden Faktor abgibt.

Im einzelnen bieten die deformierten Wirbelsäulen folgende Verhältnisse dar.

Fig. 15. Deformität: Rechtskonvexe Skoliose im Kreuzbein. Linkskonvexe im Lendenteil.

Die Morphologie des lumbosakralen Abschnitts dieser Wirbelsäule, die bereits oben beschrieben wurde, läßt sich in nebenstehendes Schema bringen (Fig. 44). Die stärkere Entwicklung der Flügelmassen in der Mitte der rechten Kreuzbeinhälfte erklärt vollkommen die Divergenz der Flügel, die sich auf dieser Seite bemerkbar macht und die zur Konvergenz der linkseitigen Flügel im Gegensatz steht. Der asymmetrische Stand der aurikularen Gelenkflächen deutet ferner darauf hin, daß das Becken (B im Schema) in asymmetrischer Weise am Kreuzbein sich ansetzte (und zwar links höher als rechts) und dadurch die Wachstumsrichtung der am 24., 25. und 26. Wirbel ansetzenden Flügel links in horizontaler, rechts in absteigender Richtung ablenkte. Diese asymmetrische Ausbildung der Flügel ihrerseits reicht hin, um die größere Höhenentfaltung der rechtseitigen Sakralwirbelkörperhälften zu erklären, welche am ausgeprägtesten am 24. Wirbel in Fig. 10 uns entgegentritt. Wie die ungleiche Entwicklung der Sakralwirbel die rechtskonvexe Sakralskoliose, so bedingt nun die Abschrägung des 24. Wirbels schließ-

Digitized by Google

lich die seitliche, nach links gerichtete Ablenkung der Lendenwirbelsäule. Die Deformität dieser Wirbelsäule läßt sich also vollkommen auf die primäre, durch die Variation bedingte Flügelasymmetrie zurückführen.

Fig. 17. Dieses interessante Präparat bietet eine rechtskonvexe lumbale Skoliose dar, die deutlich vom 24. Wirbel ausgeht. Dieser Wirbel besitzt ein Paar asymmetrischer Flügel, von denen der rechte bereits vollkommen im Kreuzbein aufgegangen ist. Wenn man als Medianlinie der Wirbelsäule die Verbindung von Atlas und letztem Steißbeinwirbel annimmt, so erweist sich der Körper des 24. Wirbels nach der linken Seite herübergedrängt, was sich besonders in einer

Fig. 44.

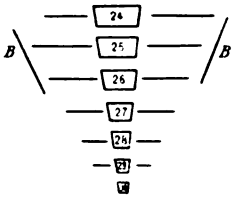

Vgl. Fig. 15.

Fig. 45.

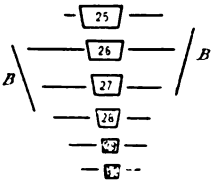

Vgl. Fig. 23.

Verlagerung der beiden zwischen 24. und 25. Wirbel liegenden Sakrallöcher nach links zeigt und durch die stärkere Ausbildung des rechten Flügels am einfachsten erklärt wird. Unter dem Zuge des rechten starken Flügels ferner hat der Körper des 24. Wirbels eine Abschrägung nach rechts unten erfahren, die eine seitliche Ablenkung der Lendenwirbelsäule nach derselben Seite zu ausgelöst hat. Auch hier genügt also die primäre asymmetrische Ausbildung der Flügelmassen zur Erklärung der bestehenden Deformität.

Fig. 23. Die rechtskonvexe Sakral- und linkskonvexe Lumbalskoliose dieser Wirbelsäule erfährt eine vollkommene Erklärung in der primären Flügelasymmetrie, die oben eingehend beschrieben und in obenstehendem Schema Fig. 45 nochmals angedeutet ist. In einer der Wirbelsäule in Fig. 15 analogen Weise hat auch hier die stärkere Flügelentfaltung am 26. und 27. Wirbel eine Divergenz der Flügel und eine größere Höhenentwicklung der Wirbelkörper in der rechten Kreuzbeinhälfte hervorgerufen, während in der linken Hälfte Konvergenz der Flügel und eine Verminderung der Wirbelkörperhöhe deutlich hervortritt. Die rechtskonvexe Sakralskoliose ist die direkte Folge dieses asymmetrischen Aufbaues des Kreuzbeins, das seiner-

Digitized by Google

seits wiederum ein schiefes Fundament für die Lendenwirbelsäule abgibt und somit ihre seitliche Ablenkung hervorruft.

Die Wirbelsäule in Fig. 21 gestattet wegen Unvollständigkeit des Präparates keine ausführliche Beschreibung, scheint aber hinsichtlich ihrer morphologischen Verhältnisse sowohl als der Art der Deformierung der vorigen Wirbelsäule zu entsprechen (siehe Fig. 46).

Die Wirbelsäule der Fig. 18 bietet eine merkwürdige Deformität dar (siehe auch Fig. 22). Eine seitliche Abbiegung besteht eigentlich nur im sakrococcygealen Abschnitt, während in der lumbosakralen Gegend die Deformität nur eine Verdrehung um die vertikale Achse darstellt. Die sakrococcygeale Skoliose, deren Konvexität nach rechts gerichtet ist, erklärt sich in einfacher Weise durch die stärkere Flügelentwicklung der rechten Seite dieser Gegend. Die nach links gerichtete Rotation des lumbosakralen Teils dagegen findet in den durch die numerische Variation direkt geschaffenen anatomischen Verhältnissen keine Erklärung. Ein abnorm gerichtetes und asymmetrisch erfolgendes Flügelwachstum reicht dagegen als Ursache der Deformität aus; die Annahme eines solchen ist umsomehr gerechtfertigt, als erwiesenermaßen die aurikularen Gelenkflächen verschiedene Höhe und Richtung aufweisen, die unteren Extremitäten somit asymmetrisch und irregulär an den Stamm angesetzt waren.

Fig. 46.

Nr. 9379—17 (vgl. Fig. 21).

Die Beobachtung der zuerst beschriebenen 4 Fälle (Fig. 15, 17, 21, 23) lehrt, daß die Lendenskoliose mit ihrer Konvexität nach der Seite sieht, welche im höheren Grade sakralisiert ist. Im letztbeschriebenen Falle (Fig. 18) trifft jedoch das umgekehrte zu. Das erstgenannte Verhalten kann somit als Regel, das letztgenannte als Ausnahme angesehen werden.

Nach einer tieferen Begründung von Regel sowohl wie Ausnahme werden wir wohl so lange vergebens suchen, bis wir als Material für unsere Studien nicht isolierte Wirbelsäulen, sondern Rumpf-

Digitized by Google

skelette benutzen, an denen Becken und untere Extremitäten erhalten sind. Wissen wir doch aus dem vorhergehenden, daß die numerische Variation nur die Teilerscheinung einer allgemeinen Skelettvariabilität darstellt; ist es uns doch im speziellen aus den Arbeiten von Anatomen und Geburtshelfern bekannt, daß oft abnorm gebildete Becken und verkürzte Extremitäten die lumbosakralen Uebergangswirbel begleiten (Hohl, Welcker, Naegeli, Lambl, Raab etc.). Eine richtige Beurteilung des Ausschlags der Skoliose kann ohne die Kenntnis aller dieser Faktoren im einzelnen Fall kaum erfolgen.

Das Studium der beschriebenen Wirbelsäulen und gleichzeitig die Kenntnis des Wesens der Variation führen uns zu folgender Ansicht über die Beziehungen, welche zwischen numerischer Variation und primärer Skoliose des kaudalen Abschnitts der Wirbelsäule vorherrschen:

Im embryonalen Leben treten die unteren Extremitäten mit ihren Basalportionen (Becken) abweichend von der Norm an den kaudalen Wirbelsäulenabschnitt heran. Die Abweichung kann in einer zu hohen oder zu tiefen Anlagerung bestehen und kann gleichzeitig mit ventraler resp. dorsaler Verschiebung kompliziert sein. Da nach Bardeen die Entfaltung der Sakralflügel (Costalstücke) unter der Einwirkung des Ansatzes des Beckens vor sich geht, muß jede abnorme Anlagerung desselben auch zu Flügelabnormitäten führen. Der zu hohe oder zu tiefe Ansatz bewirkt die abnorme Verteilung der Flügelmassen unter den Wirbeln des kaudalen Wirbelsäulenabschnitts (die Varietät), die ventrale oder dorsale Verschiebung der Beckenhälften dagegen beeinflußt die Wachstumsrichtung der Flügel in entsprechender Weise.

Findet nun die Abnormität des Ansatzes der unteren Extremitäten an das Achsenskelett in asymmetrischer Weise statt (vgl. Fig. 43), dann ist naturgemäß auch die Flügelverteilung resp. deren Wachstumsrichtung asymmetrisch. Die freie (präsakrale) Wirbelsäule eines Individuums, das mit einem derartigen Bildungsfehler geboren ist, besitzt gewissermaßen ein Untergestell mit ungleich angebrachten Füßen. Sobald nun das Individuum zu gehen anfängt, muß das Gestell sich nach der Seite des höher ansetzenden — scheinbar kürzeren — Fußes zu senken. Dadurch erfährt die freie Wirbelsäule eine seitliche Ablenkung nach derselben Seite hin. Weiterhin vergrößert sich im Kreuzbein die Asymmetrie der Flügel mit der zunehmenden Volumens-, und besonders Breitenentfaltung, die im Laufe der Entwick-

Digitized by Google

lung des Kindes statthat, und gleichzeitig setzen Belastung und Funktion ein, die, mit abnorm gebildetem Material arbeitend, zur Umformung der Knochengestalt das ihrige beitragen. Möglicherweise gesellt sich noch in einigen Fällen zu diesen deformierenden Faktoren eine asymmetrische, primäre, abnorme Bildung (Unterentwicklung etc.) der Füße des Untergestells selbst, d. h. der Beckenhälften und der freien unteren Extremitäten hinzu. Unter dem gemeinsamen Wirken aller dieser Faktoren entsteht schließlich die primäre seitliche Deformität im kaudalen Wirbelsäulenabschnitt, wie sie uns in den oben beschriebenen fünf Wirbelsäulen entgegentritt.

b) Variation und Skoliose im kraniellen Wirbelsäulenabschnitt.

Ueber den Zusammenhang zwischen Varietäten und Deformitäten des cervikodorsalen und dorsalen Wirbelsäulenabschnittes schweigt die anatomische Literatur fast vollkommen. Zwar bringen beinahe alle Arbeiten über Halsrippen Wahrnehmungen über Verbildungen der Thoraxapertur und des Sternums, über Verkrümmungen der Wirbelsäule finden sich jedoch nur recht spärliche Angaben. So erwähnt Arbuthnote Lane einen Fall von rudimentärer erster Brustrippe, in dem eine Asymmetrie der Wirbel mit Rotation vorhanden war, „a similar change“ in Form wie „in ordinary lateral curvature“. Fernerhin bemerkt Dwight bei Beschreibung der Wirbelsäule 9379—53 (Fig. 5): „The scholiosis would seem to be the result of the asymmetrical arrangement of the clavicles and ribs at the sternum“ (B. M. S. 296). In der Tat ist die Deformität der in Fig. 5 abgebildeten Wirbelsäule durch die bestehende Rippenasymmetrie vollkommen zu erklären. Durch die vom 7. Wirbel kommende linke Rippe wird der Halsteil der Wirbelsäule linkerseits gewissermaßen an das Sternum herangezogen, während gleichzeitig die am 8. und 9. Wirbel links stärker und länger entwickelten Rippen die obersten Brustwirbelkörper nach rechts seitlich verdrängen. So kommt es zu der in diesem Präparat bestehenden rechtskonvexen Kyphoskoliose der cervikodorsalen Gegend. Daß die Rippenasymmetrie tatsächlich das Primäre darstellt und nicht etwa eine Folge der Wirbelsäulendeformität ist, dafür spricht als sicherster Beweis der variierende sternale Ansatz der Rippen (siehe o.).

Betrachten wir weiterhin die Fig. 14, so kommen wir zwang-

Digitized by Google

los zu der Annahme, daß die auf S. 304 ff. beschriebenen asymmetrischen Rippenverhältnisse die bestehende Deformität hervorgebracht haben. Die linke Rippe des 8. Wirbels, die hier bedeutend länger entwickelt ist als die rechte, hat den linken Seitenrand des Sternums nach vorn und den Wirbelkörper nach rechts seitlich verdrängt.

Morphologische Verhältnisse wie Deformität gleichen in Fig. 8 und 13 dem vorigen Präparat.

In Fig. 10 steht die cervikodorsale Grenze rechts höher als links; es liegen am 9. und 10. Wirbel die längeren Rippen auf der rechten Seite und in Uebereinstimmung damit weicht der obere Dorsalteil der Wirbelkörperreihe nach links aus.

Die Verkrümmung der Wirbelsäule in Fig. 7 ist eine sehr leichte, wenn überhaupt von einer solchen die Rede sein kann. Die Wirbelkörperreihe ist im obersten Brust- und im Halsteil gegenüber der sternalen Mittellinie in toto etwas links seitlich verlagert. Es zeigt dieses Präparat, in welcher Weise die folgende Regel Einschränkungen erfahren kann, die man auf Grund des Studiums der zuerst beschriebenen vier Wirbelsäulen aufzustellen berechtigt ist:

Die Konvexität der Dorsalkurve liegt der Seite, auf welcher die cervikodorsale Grenze höher steht, d. h. der länger entwickelten Halsrippe oder der weniger rudimentären ersten Brustrippe gegenüber.

Die Deformität der in Fig. 6 dargestellten Wirbelsäule besteht in einer am 4. Brustwirbel einsetzenden Ablenkung der obersten Dorsal- und Halswirbel nach links. Die Konvexität der Skoliose liegt rechts (?). Es ist fraglich und wegen der Unvollständigkeit des Präparats auch schwer festzustellen, ob und in welcher Weise die zweifellos bestehende primäre Rippenasymmetrie die Form der Wirbelsäule in der cervikodorsalen Gegend in vivo beeinflußt hat.

Die zwischen Variation und Skoliose im kraniellen Wirbelsäulenabschnitt obwaltenden Beziehungen legen wir auf Grund des soeben beschriebenen anatomischen Materials und mit Hilfe der theoretischen Kenntnis von dem Wesen der numerischen Variation folgendermaßen aus:

Im frühesten embryonalen Leben liegt bereits die abnorme Differenzierung im cervikodorsalen Teil der Wirbelsäule vor. Führt dieselbe zu (beiderseitiger, aber) asymmetrischer Ausbildung der Rippen, dann schafft sie einen Thorax, dessen einzelne Segmente (thorakale Ringe) mehr oder weniger ungleichartige Seitenglieder besitzen (vgl. Fig. 42). In embryonaler und frühkindlicher Zeit wenig

Digitized by Google

ausgeprägt, nimmt die Asymmetrie der letzteren im Laufe der Entwicklung zu und zwar in folgender Weise:

Während des Wachstums des Kindes ändert sich physiologisch die Rippenform. In der frühen Kindheit wachsen die Rippen hauptsächlich in sagittaler Richtung, so daß zu dieser Zeit der Querschnitt des Thorax etwa einem Kartenherz gleicht. Am Ende des ersten Dezenniums und am Anfang des zweiten dagegen findet das Breitenwachstum der Rippen statt; der Thorax nimmt einen Querschnitt von Bohnen- oder Nierenform an (Hueter). Somit muß gerade um diese Zeit (Pubertät) auch die Asymmetrie des Rippenbreitenwachstums besonders markant werden. Die Folge derselben ist eine Störung der symmetrischen Entwicklung des Brustkorbes in der Weise, daß Sternum und Wirbelkörperreihe aus der Medianebene verdrängt werden. Je nach der Art der bestehenden Asymmetrie ist diese Verdrängung eine rein seitliche oder mit Verdrehung verbunden. Gleichzeitig mit diesen rein morphologischen Veränderungen wirken die Bestrebungen des Organismus, den Schwerpunkt zu erhalten, und schließlich macht sich auch Funktion und Belastung transformierend geltend. Das Resultat aller dieser Faktoren ist das verkrümmte dorsale Rumpfskelett, wie es sich in den oben beschriebenen Fällen zeigt.

Diesen deformierenden Faktoren kann sich im kraniellen wie im kaudalen Wirbelsäulenabschnitt möglicherweise noch ein weiteres Moment hinzugesellen: der irreguläre Ansatz der oberen Extremitäten an das Rumpfskelett. Es wurde oben darauf hingewiesen, daß der Schulter- ebenso wie der Beckengürtel bei Variation des Rumpfskeletts sein Anlageniveau verschieben kann. Auch hier kann diese Verschiebung kraniell oder kaudal, ventral oder dorsal erfolgen. Angenommen, daß in der Tat der Schultergürtel während der embryonalen Entwicklung zu hoch oder zu tief und gleichzeitig unter dorsaler oder ventraler Verschiebung an das Rumpfskelett herantritt, so muß es dadurch zu einer Störung der zwischen Rumpf- und Extremitätenskelett bestehenden Wachstumskorrelationen kommen; wie im kaudalen Abschnitt die Ausbildung der Sakralflügel, so würde im kraniellen Teil das Rippenwachstum in falsche Bahn gelenkt und hierdurch die Form der Wirbelkörper alteriert werden.

Digitized by Google

c) Variation und Skoliose im lumbodorsalen Abschnitt der Wirbelsäule.

Ueber eine Beziehung zwischen Deformitäten und Varietäten des lumbodorsalen Wirbelsäulenabschnittes ist in der Literatur nichts bekannt.

Die Dwightsche Sammlung enthält nur eine Wirbelsäule, welche eine deutliche, in der lumbodorsalen Region lokalisierte seitliche Verkrümmung darbietet (Fig. 36 ff.). Der Charakter dieser Deformität ist etwa der folgende:

Die Dornfortsätze (Fig. 37) ziehen in einer geraden, etwas nach rechts gerichteten Linie im Lendenteil nach aufwärts, wenden sich oberhalb des 19. Wirbels plötzlich und scharf um und ziehen im Dorsalteil wiederum in gerader Linie nach links aufwärts. Der Scheitelpunkt des so zu stande kommenden Winkels liegt zwischen 18. und 19. Wirbel. Die Rückansicht des Präparats deutet an und die Vorderansicht (Fig. 36) zeigt es klar, daß die Abknickung nicht rein seitlich ist, sondern gleichfalls in sagittaler — lordotischer — Richtung sich geltend macht und schließlich mit einer nach aufwärts zunehmenden, nach links gerichteten Drehung der dorsalen Wirbelkörper um eine vertikale Achse verbunden ist. Auch Lordose und Verdrehung setzen sichtlich direkt über dem 19. Wirbel ein. Die Art der Verkrümmung weist demnach mit aller Deutlichkeit darauf hin, daß der Sitz des Uebels, die Ursache der Deformität in eng umschriebener Weise zwischen 18. und 19. Wirbel gelegen ist. An dieser Stelle liegen nun die von der Norm abweichenden Gelenkfortsätze und Formen, welche wir oben als Begleiterscheinungen der numerischen Variation beschrieben haben (Fig. 38 und 39).

Mehrere Anatomen (Rosenberg, Merckel) haben auf die Tatsache hingewiesen, daß im embryonalen und frühkindlichen Leben die intervertebralen Gelenke der gesamten Wirbelsäule einen einheitlichen Charakter haben, insofern ihre Gelenkflächen sämtlich horizontal stehen. Im Laufe der Entwicklung erst (Anfang des zweiten Lebensdezenniums) erreichen die lumbalen Gelenke ihren definitiven typischen Charakter durch eine Einwärtsdrehung der Fortsätze. Die Betrachtung embryonaler und kindlicher Wirbelsäulenskelette kann an der Richtigkeit dieser Angaben gar keinen Zweifel aufkommen lassen. Wird nun der Gelenkumschlag von Wirbeln gebildet, von denen der obere dorsal ist, während der untere dazu

Digitized by Google

neigt, lumbalen Charakter anzunehmen, dann wird der von dem oberen ausgehende Gelenkfortsatz mit seiner Artikulationsfläche horizontal verlaufen, während der entsprechende Processus des unteren Wirbels seine Gelenkfläche mehr oder weniger nach innen drehen wird; so können morphologische Verhältnisse entstehen, wie sie die Fortsätze der linkerseits zwischen 18. und 19. Wirbel gelegenen Gelenke in Fig. 38 und 39 darbieten.

Zieht man nun den Faktor heran, der sich als Reaktion auf eine derartige — asymmetrische — Gelenkanomalie unbedingt geltend machen muß, nämlich das Bestreben des Organismus, die Konformität und den Kontakt der Gelenkflächen so weit wie möglich wiederherzustellen, so erklären sich die einzelnen Komponenten der in unserem Falle vorhandenen Wirbelsäulendeformität, insbesondere das lordotische und rotatorische Element in derselben. Die in dem Präparat Fig. 36 bestehende Deformität findet somit in der durch die Variation gezeitigten Abnormität des Gelenkumschlags eine genügende Erklärung. Die Konvexität der seitlichen Verkrümmung liegt dem abnormen Gelenk gegenüber. —

Am Schluß des Kapitels, das von den Beziehungen zwischen Varietäten und seitlichen Deformitäten handelt, müssen wir noch die Frage erörtern, ob die „volumetrische Kompensation", von der oben die Rede war, d. h. die in Begleitung der numerischen Variation auftretende Wirbelkörpervergrößerung bezw. -verkleinerung ihrerseits bei seitlichen Deformierungen eine Rolle spielt. Theoretisch könnte dies der Fall sein, wenn es sich um eine asymmetrische Variation handelt. Wir sind nicht im stande, die Frage sicher zu beantworten: an mehreren Wirbelsäulen angestellte Messungen, bei denen es sich immer um Differenzen von wenigen Millimetern handelte, haben zu keinen einwandfreien Ergebnissen geführt. Daß aber eine asymmetrisch auftretende Variation primär im Wirbelkörper eine Asymmetrie erzeugt, glauben wir bestimmt verneinen zu können; denn nie fand sich bei bloßer einseitiger Sakralflügel- oder Halsrippen- oder Lumbalrippenbildung eine Wirbelkörperasymmetrie vor, wenn nicht die oben angeführten deformierenden Momente, wie (doppelseitiger, aber) asymmetrischer Flügel- und Rippenwuchs und irreguläre Ausbildung des Gelenkumschlags, gleichzeitig vorhanden waren. In allen unseren oben beschriebenen Fällen von Skoliose halten wir also den Wirbelkörper als sekundär deformiert.

Versuchen wir nun die am Beginn dieses Kapitels V aufge-

Digitized by Google

worfenen Fragen prägnant zu beantworten, so müssen die Antworten lauten:

Die numerische Variation des Rumpfskeletts führt durchaus nicht in jedem Falle zu einer Skoliose, kann aber unter ganz bestimmten Verhältnissen in direkter Weise eine seitliche Deformierung der Wirbelsäule hervorrufen, und zwar:

1. im kraniellen Abschnitt: durch (beiderseitige, aber) asymmetrische Ausbildung der freien Rippen.

Regel: Die Konvexität der dorsalen Verkrümmung liegt der Seite gegenüber, auf welcher die cervikodorsale Grenze höher steht.

2. Im kaudalen Abschnitt: durch (beiderseitige, aber) asymmetrische Ausbildung der Sakralflügel.

Regel: Die Konvexität der lumbalen Verkrümmung liegt auf derselben Seite, auf welcher die lumbosakrale Grenze höher steht.

3. Im dorsolumbalen Abschnitt: durch irreguläre und asymmetrische Ausbildung des Gelenkumschlags.

Regel: Die Konvexität der dorso-lumbalen Verkrümmung liegt dem abnormen Gelenk gegenüber.

In den unter 1. und 2. genannten beherrscht die „numerische Variation“ nicht immer den Ausschlag der Wirbelsäulendeformität; vielmehr scheinen mitunter Bildungsfehler, welche das genannte Phänomen begleiten, besonders Störungen im Aufbau der Extremitäten und Extremitätengürtel, ihrerseits die Wirbelsäulenform zu verändern und hierdurch den deformierenden Einfluß der „numerischen Variation“ in den Hintergrund zu drängen.

Klinischer Teil.

Die Tatsache, daß Varietäten der Wirbelsäule klinische Bedeutung erlangen können, ist altbekannt und zwar besonders mit Bezug auf Halsrippen, von denen man weiß, daß sie zu chirurgischen Eingriffen Anlaß bieten können.

Das Verdienst, als erster die Beobachtung gemacht zu haben, daß zwischen Halsrippen und klinischen Wirbelsäulendeformitäten ein Zusammenhang besteht, kommt Garré zu. Diese Wahrnehmung wurde weiterhin von Helbing bestätigt. Während beide Autoren indessen nur an eine indirekte Beziehung zwischen jener Anomalie und der klinischen Deformität glaubten, wies Drehmann darauf

Digitized by Google

hin, daß die Halsrippen gewissermaßen nur ein Zeichen für andere Bildungsfehler der Wirbelsäule abgeben, die ihrerseits die Deformität verursachen [1]).

Es ist im vorhergehenden festgestellt worden, daß etwa die Hälfte aller jener Wirbelsäulenskelette, die das Phänomen der numerischen Variation aufwiesen, Verkrümmungen leichten Grades darboten. An einer großen Anzahl von Wirbelsäulen haben wir fernerhin oben gezeigt, daß die Variation durch gewisse Verhältnisse direkt die bestehende seitliche Deformität verursacht hat. Da nun jene Bildungsanomalie verhältnismäßig häufig das menschliche Rumpfskelett affiziert (siehe oben), so läßt sich a priori annehmen, daß sie in der Aetiologie der Wirbelsäulendeformitäten, die klinisch zur Beobachtung kommen, eine große Rolle spielt.

Um dieser Frage, die den Ausgangspunkt der gesamten Arbeit darstellt, auf den Grund zu gehen, wurde eine größere Anzahl von Individuen mit seitlichen Rückgratsverkrümmungen untersucht. Das Material setzte sich in der Hauptsache aus dem regulären Patientenzugang der orthopädischen Abteilung des Massachusetts General Hospital zusammen.

Ueber den Gang und die Ergebnisse dieser Studien, soweit sie die Zeit vom 1. Januar bis 1. Oktober 1906 umfassen, sowie über die angewandte Röntgentechnik wurde bereits an anderer Stelle berichtet (Fortschritte auf dem Gebiete der Röntgenstrahlen, März 1907). Die daselbst aufgestellte Schlußfolgerung lautet folgendermaßen: Jene Entwicklungsstörung des menschlichen Körpers, welche in der numerischen Variation der Wirbelsäule ihren Ausdruck findet, führt unter bestimmten Umständen zu jenen idiopathischen seitlichen Verkrümmungen der Wirbelsäule, welche ungefähr zu Beginn des zweiten Lebensdezenniums auftreten . . . und scheint der hauptsächliche ätiologische Faktor der „habituellen“ Skoliose zu sein.

Um diese Behauptung zu kontrollieren, wurden vom 1. Oktober 1906 bis 1. März 1907 weitere Untersuchungen angestellt. Dieselben beschränkten sich so eng wie möglich auf die im zweiten Lebensjahrzehnt, d. h. im 12.—17. Lebensjahr idiopathisch auftretenden seitlichen Wirbelsäulendeformitäten. Eine derartige Beschränkung des Materials hat zwar wegen der mitunter mangelhaften anamnestischen Angaben teilweise einen unsicheren Charakter, war jedoch in der Hauptsache durchführbar.

[1]) Vgl. auch Krause, Fortschr. auf d. Geb. d. Röntgenstrahlen 1907.

Digitized by Google

Den bereits publizierten 19 Fällen von Scoliosis idiopathica adolescentium (Nr. 24 der Arbeit in den „Fortschr." wurde hier ausgeschaltet) können wir nun 11 weitere Fälle hinzufügen, die vom 1. Oktober 1906 bis 1. März 1907 röntgenographisch in der bereits bekanntgegebenen Weise untersucht wurden. Somit stützen sich unsere klinischen Studien insgesamt auf ein Material von 30 Fällen von jugendlichen idiopathischen seitlichen Wirbelsäulenverkrümmungen, das in Tabelle X zusammengestellt ist. In dieser Tabelle ist, wie in der Zusammenstellung der Dwightschen Wirbelsäulen (Tabelle Z), hauptsächlich das Verhalten des kostalen Elements in den einzelnen Fällen berücksichtigt worden. Die freien Rippen sind im Röntgenbild deutlich erkennbar und bei einiger Uebung kann man auch ihre Krümmung und Stärke ziemlich richtig deuten; das gleiche gilt von den lumbalen Processus transversi. Die Sakralflügel dagegen entziehen sich größtenteils im Röntgenbild unseren Blicken; ihre Varietäten deuten sich nur teilweise an (vgl. Fig. 17, 29 und 30). Trotz der Mangelhaftigkeit, die dem Studium an der röntgenographisch projizierten Wirbelsäule gegenüber dem am Skelett naturgemäß anhaftet, konnten wir doch an 28 von den untersuchten 30 skoliotischen Wirbelsäulen den sicheren Nachweis erbringen, daß sie sich im Zustand der numerischen Variation befinden. Von den zwei übrigen Fällen (Nr. 16 und 30) zeigt der eine, Nr. 16, eine Atlasfusion, einen Befund, den man als eine Verlagerung der cervikooccipitalen Grenze in kaudaler Richtung auffassen kann (L. Bolk). Rechnet man diesen Fall somit ebenfalls zu denen, welche Spuren numerischer Variation aufweisen, so bleibt Nr. 30 als der einzige Fall übrig, in dem sich keinerlei Anzeichen jenes Phänomens vorfanden.

Versuchen wir an unseren 30 Fällen, um die Häufigkeit der von ihnen aufgewiesenen Varietäten zu bestimmen, denselben Maßstab anzulegen, den Fischel benutzte, um die Frequenz der Varietäten im allgemeinen zu erhalten, so finden wir jene außergewöhnlich hohen Prozentsätze, wie sie in Tabelle Y wiedergegeben sind. Auf Grund dieser Statistik läßt sich ein enger Zusammenhang zwischen der Scoliosis idiopathica adolescentium und dem Phänomen der numerischen Variation kaum in Abrede stellen.

Die nähere Art dieses Zusammenhangs soll uns im weiteren beschäftigen. Hierbei fragt es sich, ob die Formen der Variation, die gemäß unseren anatomischen Studien als ursächliche Faktoren

Digitized by Google

für seitliche Deformitäten in Betracht kommen, in den Rumpfskeletten der skoliotischen Individuen nachgewiesen werden können, ob, wenn dieses der Fall ist, jene Variationsformen mit der Art der klinischen Verkrümmung übereinstimmen, gemäß den Regeln, die wir im anatomischen Teile aufgestellt haben, und schließlich, ob und inwieweit das klinische Gesamtbild der juvenilen idiopathischen Skoliose durch das Phänomen der Variation seine Erklärung findet.

Um diese Fragen zu beantworten, soll zunächst das klinische Bild der juvenilen idiopathischen Skoliose in seinen einzelnen Erscheinungsformen hier kurz betrachtet werden.

Wir unterscheiden:

I. Einfache Skoliosen
   a) im kraniellen Wirbelsäulenabschnitt:
      1. cervikodorsale Skoliosen,
      2. dorsale Skoliosen;
   b) im kaudalen Wirbelsäulenabschnitt:
      1. lumbosakrale Skoliosen,
      2. lumbale Skoliosen;
   c) im lumbodorsalen Abschnitt:
      lumbodorsale Skoliosen.

II. Kombinierte Skoliosen (siehe unten).

I. Einfache Skoliosen.

a) Primäre Skoliosen im kraniellen Wirbelsäulenabschnitt.

Wir können hier zwei Skoliosenformen unterscheiden, die cervikodorsale und die dorsale; jene zeichnet sich vor dieser durch den höheren Sitz der Verkrümmung aus; oft ist indessen zwischen beiden Formen keine scharfe Grenze vorhanden.

1. Die cervikodorsale Skoliose.

Als Beispiel gelte Fall Nr. 4, dessen Photographie und Meßbilder in Fig. 47 ff. wiedergegeben sind. Die freie Wirbelsäule ruht hier auf einem offenbar symmetrischen Untergestell auf, d. h. Becken und untere Extremitäten weisen klinisch keine Asymmetrie hinsichtlich Form bezw. Länge auf. Die Wirbelsäule verläuft im Lendenteil gerade und ohne Drehung (Fig. 48 und 49), biegt dagegen im mittleren und oberen Dorsalabschnitt rechts seitlich ab und nähert sich

Digitized by Google

im untersten Cervikalteil der Körpermedianebene, ohne dieselbe jedoch zu erreichen. Der Thorax ist somit in toto nach rechts verschoben, so daß die Verbindungslinie von Sternummitte und Dornfortsatz rechts von der Medianebene in einer zu dieser parallelen Ebene verläuft. Die Form des Thorax ist die eines schrägen Ovals,

Fig. 47.

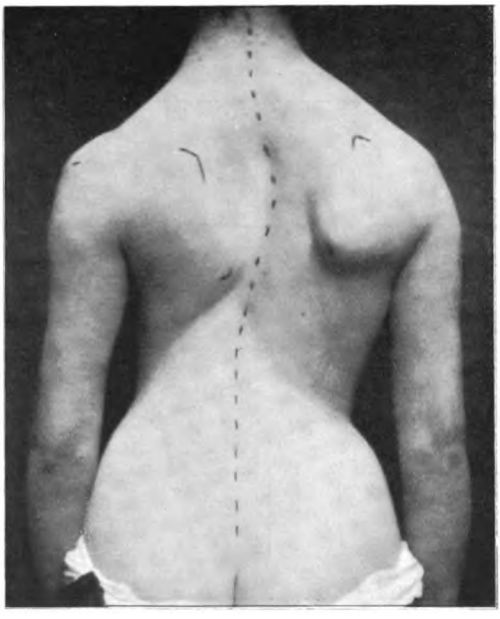

gleich als ob sein Breitenwachstum weniger in frontaler als in diagonaler Richtung stattgefunden hätte (Fig. 50).

Von den Schulterblättern steht das linke im Vergleich zum rechten tiefer und mehr ventral (Fig. 48), ferner nähern sich beide Anguli scapulae der Mittellinie. Die linke Schulternackenlinie verläuft steiler abwärts als die rechte.

Die Wirbelsäule, röntgenographisch untersucht, bietet folgenden Befund dar (Fig. 51). (Vgl. auch Fig. 1 in Tafel IV, Fortschr. a. d. Geb. d. Röntg., März 1907.)

Der Lendenteil ist in normaler Weise aus fünf typischen Wirbeln zusammengesetzt. Der kranielle Wirbelsäulenabschnitt dagegen variiert und zwar besitzt der 7. Wirbel der Gesamtreihe bereits freie Rippen, während der 19. Wirbel rudimentäre Rippen trägt; es handelt

Digitized by Google

sich also um eine Verlagerung des Thorax in kranieller Richtung. Die linke Halsrippe ist etwas länger als die rechte; von den am 8. Wirbel ansetzenden Rippen hat fernerhin die linke den schlanken Charakter der typischen zweiten Rippe, während die rechte hinsicht-

Fig. 48.

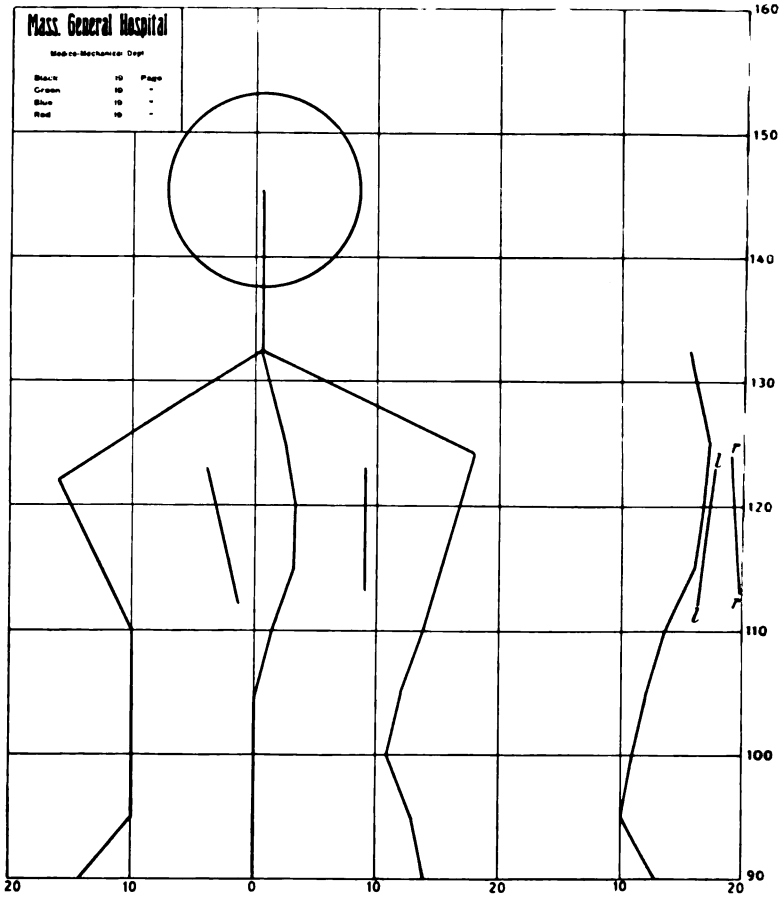

lich Krümmung und Stärke dem Typus der ersten Rippe folgt; die Verlagerung des Thorax ist somit asymmetrisch; die linke Seite variiert im höheren Grade.

Unsere Beurteilung des Falles lautet: Es lassen sich die Faktoren nachweisen, welche wir auf Grund der anatomischen Untersuchungen als ätiologische Momente für primäre Cervikodorsalsko-

Digitized by Google

liosen erkannt haben, nämlich asymmetrischer Rippenwuchs im Gefolge der numerischen Variation. Da die Dorsalkrümmung eine

Fig. 49.

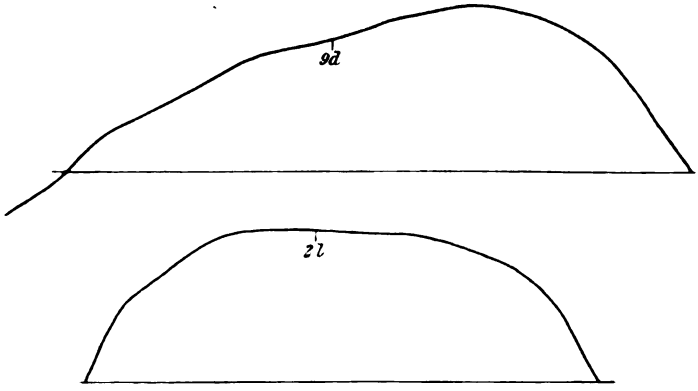

rechtskonvexe und der Grad der Variation linkerseits ein höherer ist, so entspricht der Fall auch der im anatomischen Teil aufgestellten Regel.

Außer dem eben berichteten Fall Nr. 4 wurden noch weitere

Fig. 50.

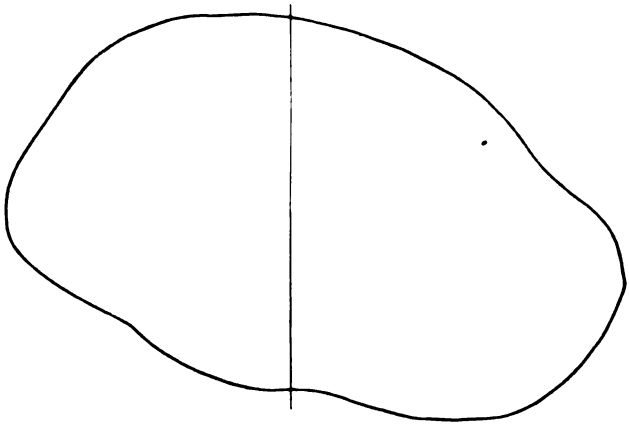

3 Fälle von primärer cervikodorsaler Skoliose untersucht (Nr. 3, 5 und 7).

Nr. 3 stellt Verhältnisse dar, die denen des Falles Nr. 4 größtenteils analog sind (Fig. 52). Besonders markant ist hier der Unter-

Digitized by Google

Fig. 51.

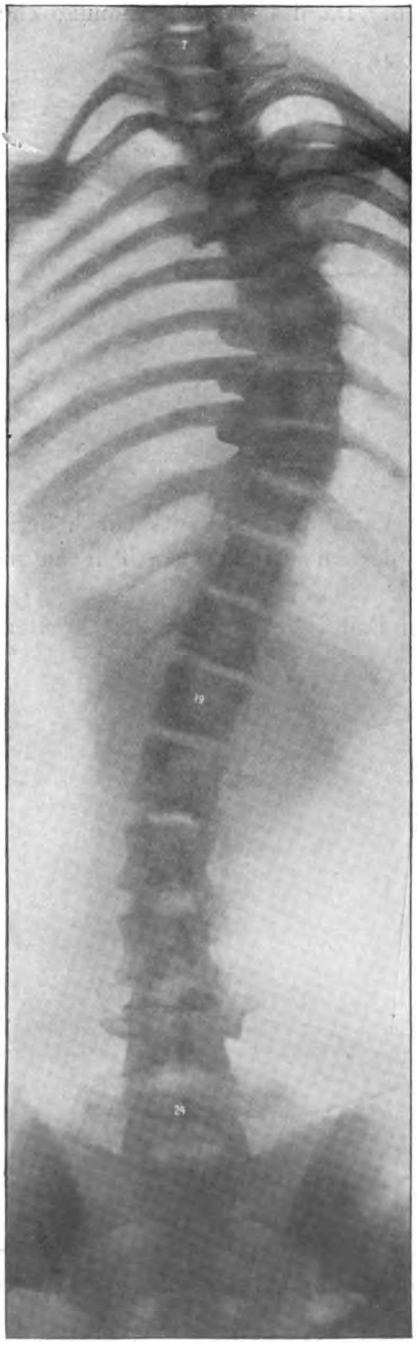

Fig. 52.

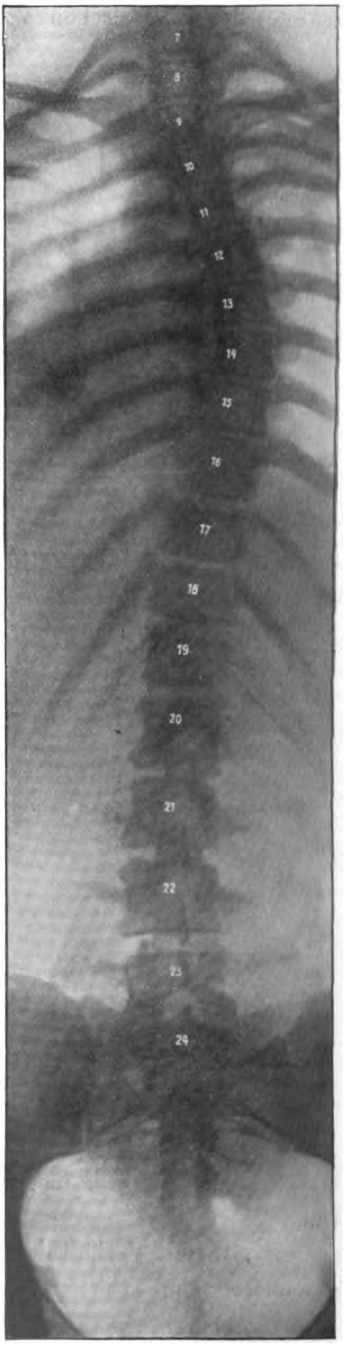

Digitized by Google

schied der am 8. Wirbel ansetzenden Rippen (vgl. Fig. 1, Tafel VI der „Fortschr.“).

Nr. 5 und 7 bieten zum Unterschiede von den beiden vorigen Fällen eine Variation in kaudaler Richtung dar.

Die Wirbelsäule von Nr. 5 ist in Fig. 53 illustriert. Es handelt sich hier um eine Verlagerung der occipitocervikalen, der cervikodorsalen und der lumbosakralen Grenze in kaudaler Richtung; das zeigt sich in der Assimilation (Fusion) des Atlas an das Hinterhaupt bezw. an der Reduktion der ersten Rippen bezw. an dem Heraustreten des 25. Wirbels aus dem sakralen Verbande. Die rechte erste Rippe ist stärker rudimentär als die linke; diesem Befunde entspricht die Rechtskonvexität der Dorsalkrümmung (siehe Regel auf S. 345).

Nr. 7 verhält sich ähnlich wie Nr. 5.

Sämtliche Fälle von cervikodorsaler Scoliosis adolescentium, die zur Untersuchung gelangten, erklären sich somit in der im anatomischen Teile (S. 344) auseinandergesetzten Weise.

Fig. 53.

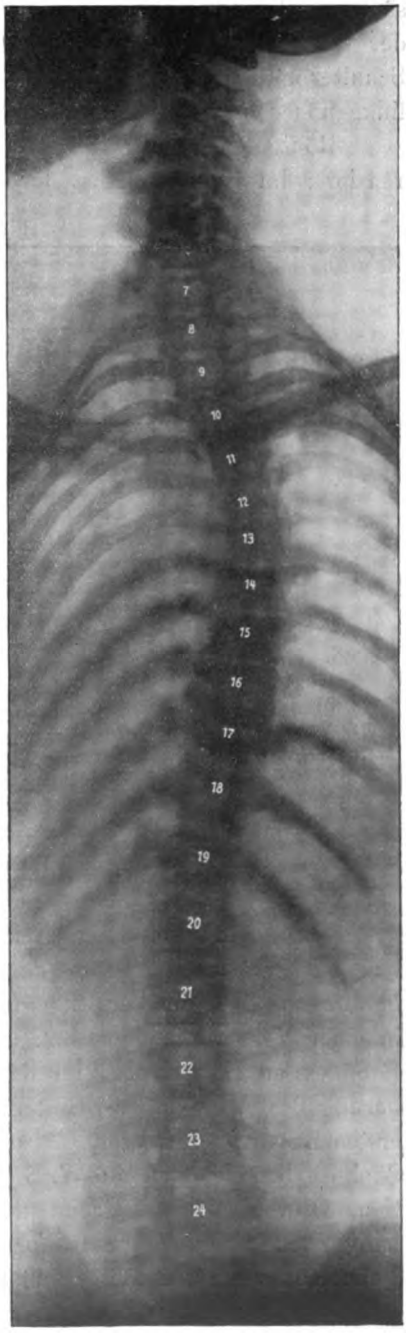

2. Die dorsale Skoliose.

Drei unserer Fälle boten diese Skoliosenform dar: Nr. 21, 26 und 8. Nr. 26 diene als Beispiel.

Digitized by Google

Klinischer Befund: Verlagerung des gesamten kraniellen Wirbelsäulenabschnittes nach rechts (Fig. 54 und 55); Unterentwicklung der linken Thoraxhälfte (Fig. 56); asymmetrischer Stand der Schulterblätter, von denen das rechte normal liegt, während das linke höher und mehr ventralwärts ansetzt (Fig. 55).

Röntgenologischer Befund (Fig. 58): Dorsalteil normal differenziert; im Lumbalteil ist der 24. Wirbel beiderseits sakralisiert.

Fig. 54.

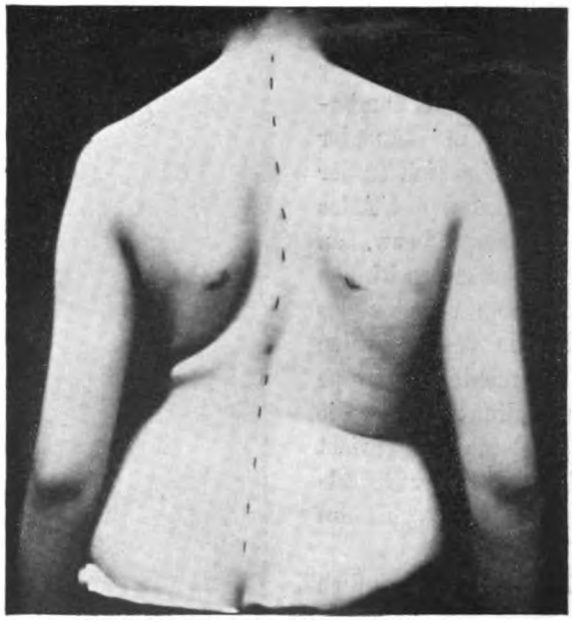

Fall Nr. 21 und 8 bieten klinisch denselben oder einen ähnlichen Befund wie der vorige dar. Röntgenographisch läßt sich auch in diesen Fällen die Variation nachweisen; dieselbe tritt im Fall 21 in einer Verschmelzung des 2. und 3. Halswirbels und in rudimentären ersten Brustrippen, im Fall 8 in einer hochgradigen Assimilierung des Atlas an das Hinterhaupt und ebenfalls in gestreckten ersten Brustrippen hervor. Also auch bei den 3 Fällen von dorsaler Skoliose befindet sich die W. S. im Zustand der numerischen Variation. Obwohl sich auf Grund dieses Befundes ein enger Zusammenhang auch zwischen dieser Form der Skoliose und dem genannten Phänomen vermuten läßt, muß betont werden, daß die nähere Art

Digitized by Google

dieses Zusammenhangs erst durch weitere Untersuchungen festgelegt werden kann.

In die Gruppe der dorsalen Skoliosen gehört noch Nr. 13, ein Fall, der eine scharfwinkelige Abbiegung im mittleren Brustteil klinisch darbietet. Das Röntgenbild zeigt außer rudimentären letzten

Fig. 55.

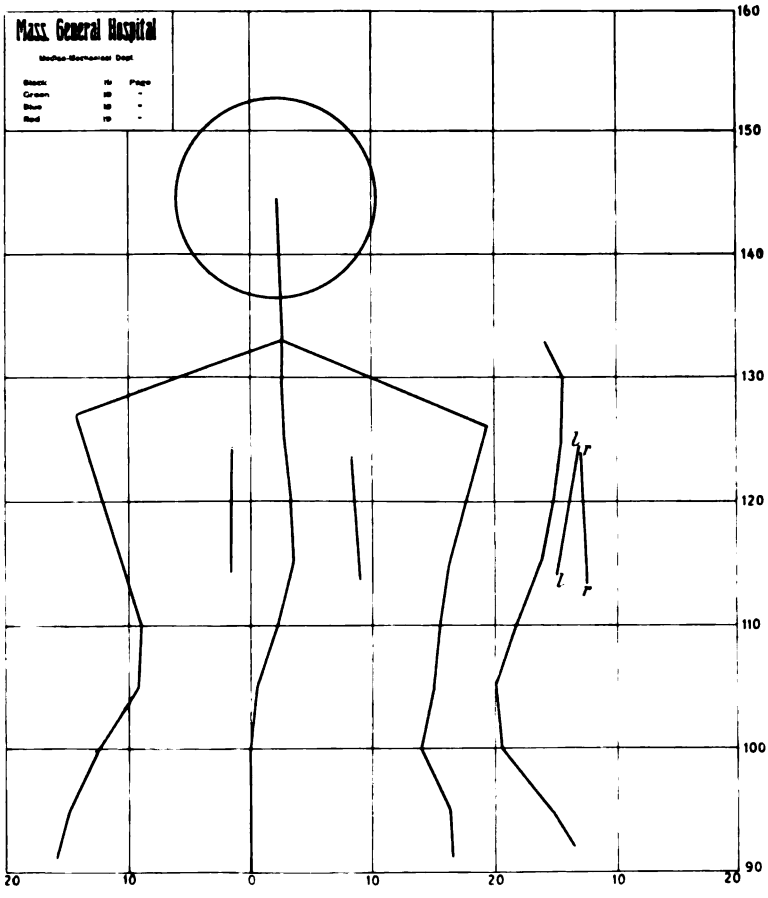

Rippen am Sitz der Deformität (9. Dorsalwirbel) eine deutliche Halbwirbelbildung. Die Ursache der Skoliose liegt hier also nicht in der numerischen Variation, vielmehr in einem anderen Entwicklungsfehler kongenitaler Art.

Zum Schluß dieses Abschnittes muß darauf hingewiesen werden, daß unsere Kenntnisse von den Beziehungen, die zwischen Va-

Digitized by Google

riation und Deformität im kraniellen Wirbelsäulenteil bestehen, so lange lückenhaft sein müssen, bis die Varietäten der cervikoocci-

Fig. 56.

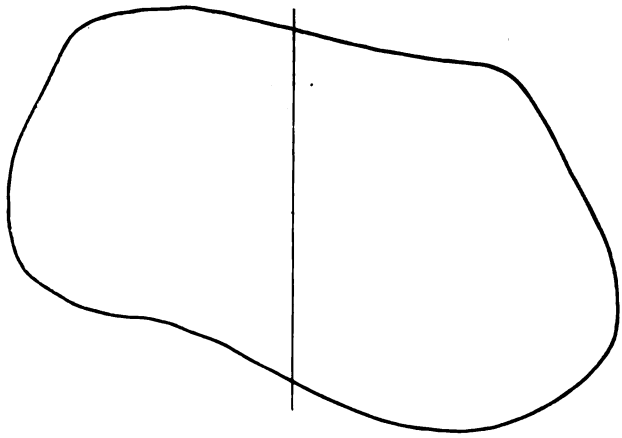

pitalen Grenze und die der Halswirbelsäule uns gründlich bekannt sind. Jedenfalls darf bei der röntgenographischen Untersuchung klinischer Fälle von cervikodorsaler und dorsaler Skoliose der Hals-

Fig. 57.

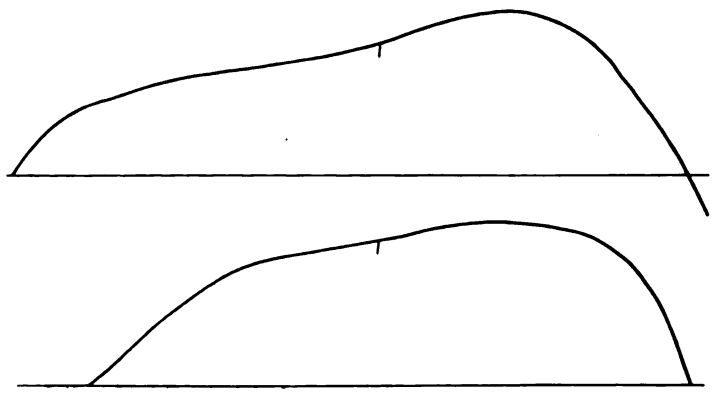

teil nie außer acht gelassen werden, vielmehr muß derselbe in der bereits angegebenen Weise (Fortschr. d. Röntg., März 1907) durch eine antero-posteriore sowohl wie seitliche Aufnahme stets untersucht werden.

Digitized by Google

Fig. 58.

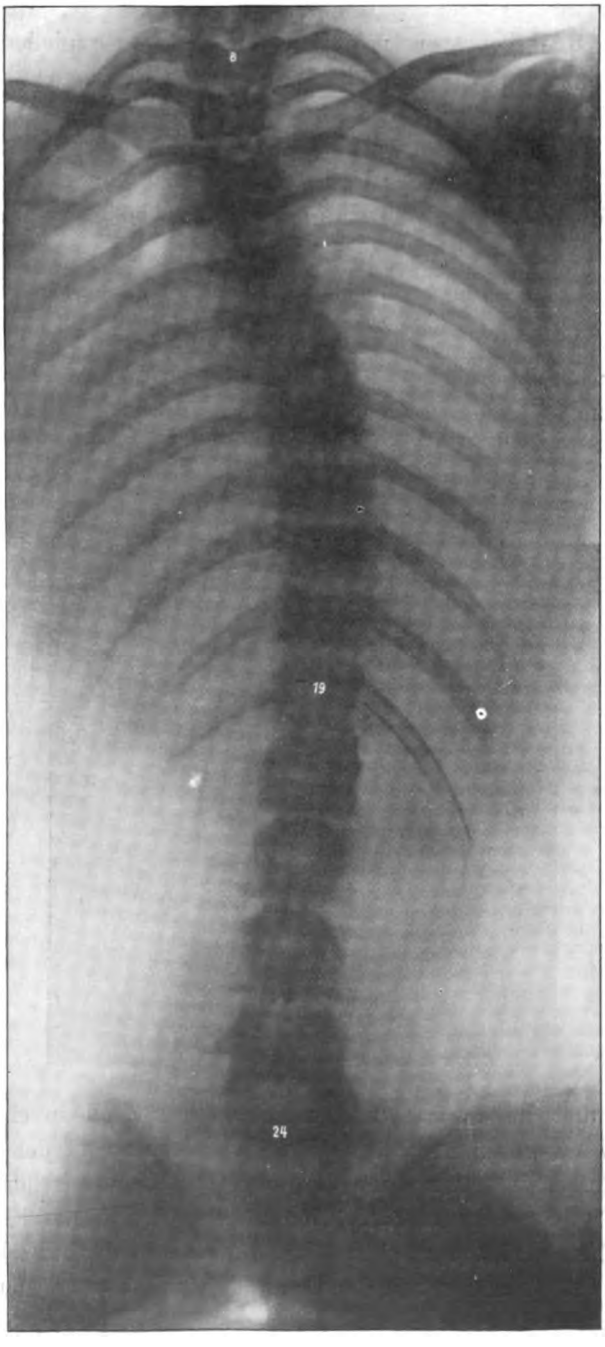

Digitized by Google

b) Primäre Skoliosen im kaudalen Wirbelsäulenabschnitt.

Den 8 Fällen von primärer Skoliose des kraniellen Wirbelsäulenabschnitts stehen 10 Skoliosen des Kaudalteils gegenüber (Nr. 1, 2, 20, 22, 23, 24, 25, 27, 28, 30).

Auf Grund des höheren bezw. tieferen Sitzes der Verkrümmung, der allerdings kein scharfes Unterscheidungsmittel abgibt, teilen wir unsere Fälle in lumbale bezw. lumbosakrale Skoliosen ein.

Die lumbosakrale Skoliose.

Ein typischer Fall dieser Gruppe ist Nr. 1. Die Wirbelsäule weist hier bereits im Kreuzbeinteil eine linkseitliche Ausbiegung auf (Fig. 59 und 60), die in der unteren und mittleren Lendenwirbelsäule

Fig. 59.

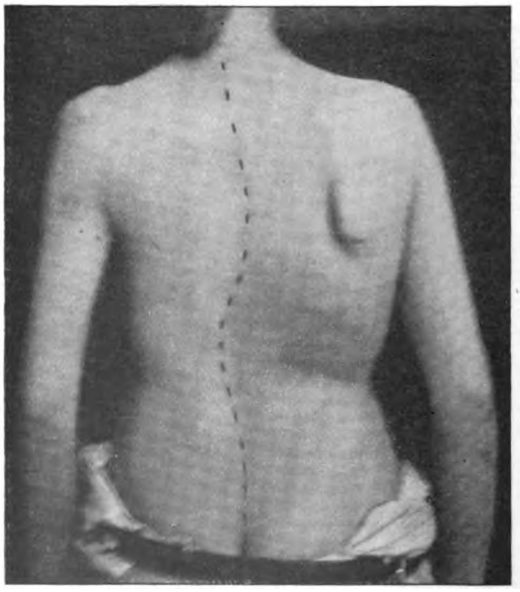

zunimmt und im unteren und mittleren Dorsalteil in eine rechtskonvexe Verbiegung umschlägt. Das laterale Moment der Verkrümmung indessen ist gering im Vergleich zum rotatorischen, wie es uns in Fig. 61 entgegentritt. Der höhere Grad von seitlicher und rotatorischer Verkrümmung im lumbosakralen Abschnitt berechtigt uns, hier den primären Sitz der Gesamtdeformität zu vermuten. Der

Digitized by Google

Charakter der Skoliose im dorsalen Teil und besonders die Art der Thoraxverbildung (Fig. 62) dagegen spricht dafür, daß die Deformierung des kraniellen Wirbelsäulenabschnittes in der Hauptsache sekundär-mechanisch erfolgt ist; eine sichere Gewähr dafür be-

Fig. 60.

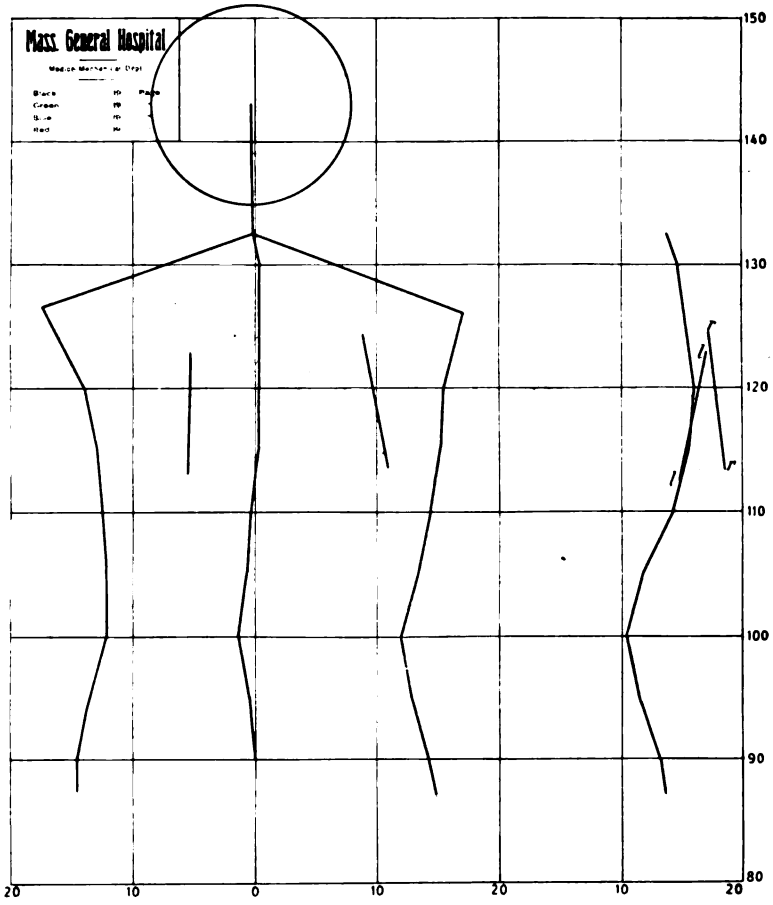

steht aber nicht. Die Stellung der Schulterblätter ist aus Fig. 60 zu ersehen: das rechte ist in toto nach rechts und gleichzeitig dorsalwärts verschoben, das linke steht etwas tiefer und wendet sich mit dem unteren Winkel ventralwärts. Der Beckengürtel weist im Röntgenbild keine Absonderheit, die unteren Extremitäten keine differente Längenentwicklung auf.

Digitized by Google

Die Wirbelsäule bietet röntgenographisch untersucht (Fig. 63 und 64, vgl. auch Fig. 1 und 1a der Tafel V der „Fortschr.") am 19. Wirbel stark verlängerte Rippen und am 25. Wirbel

Fig. 61.

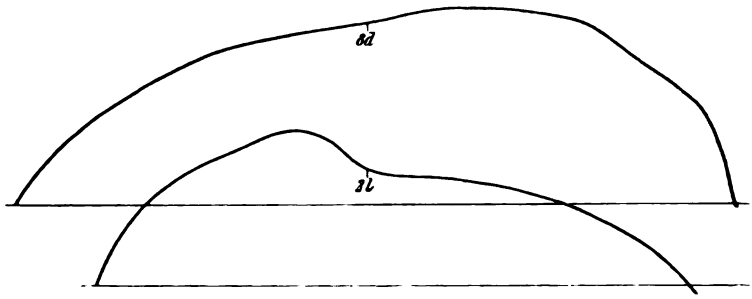

deutlich abgesonderte Querfortsätze dar; der 30. Wirbel ist ein typischer sakrococcygealer Uebergangswirbel, der sich rechts im höheren Grade dem Kreuzbein assimiliert hat als links; dieser Befund deutet darauf hin, daß auch die lumbosakrale Grenze rechts

Fig. 62.

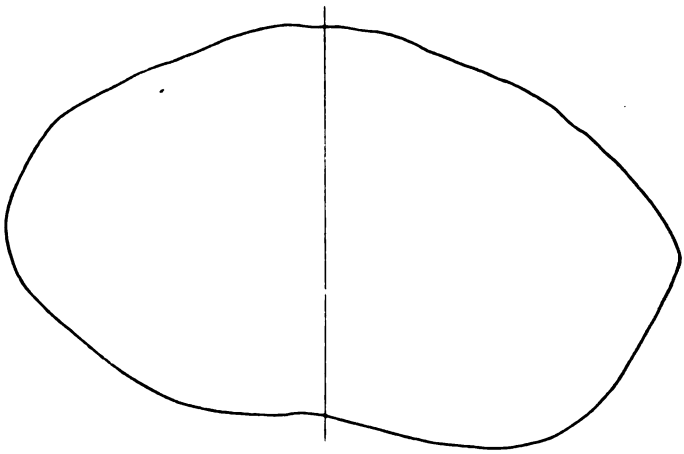

tiefer steht als links. Ueber die Ausbildung der Sakralflügel mehr zu erfahren, gestattet uns das Röntgenbild nicht (vgl. Fig. 17, 29 und 30); wir müssen uns mit dem Nachweis einer im kaudalen Wirbelsäulenabschnitt und in kaudaler Richtung bestehenden Variation begnügen, von der wir wissen, daß sie zu einer lumbosakralen Skoliose in hinreichender Weise Veranlassung geben kann. Da die

Digitized by Google

Fig. 63.

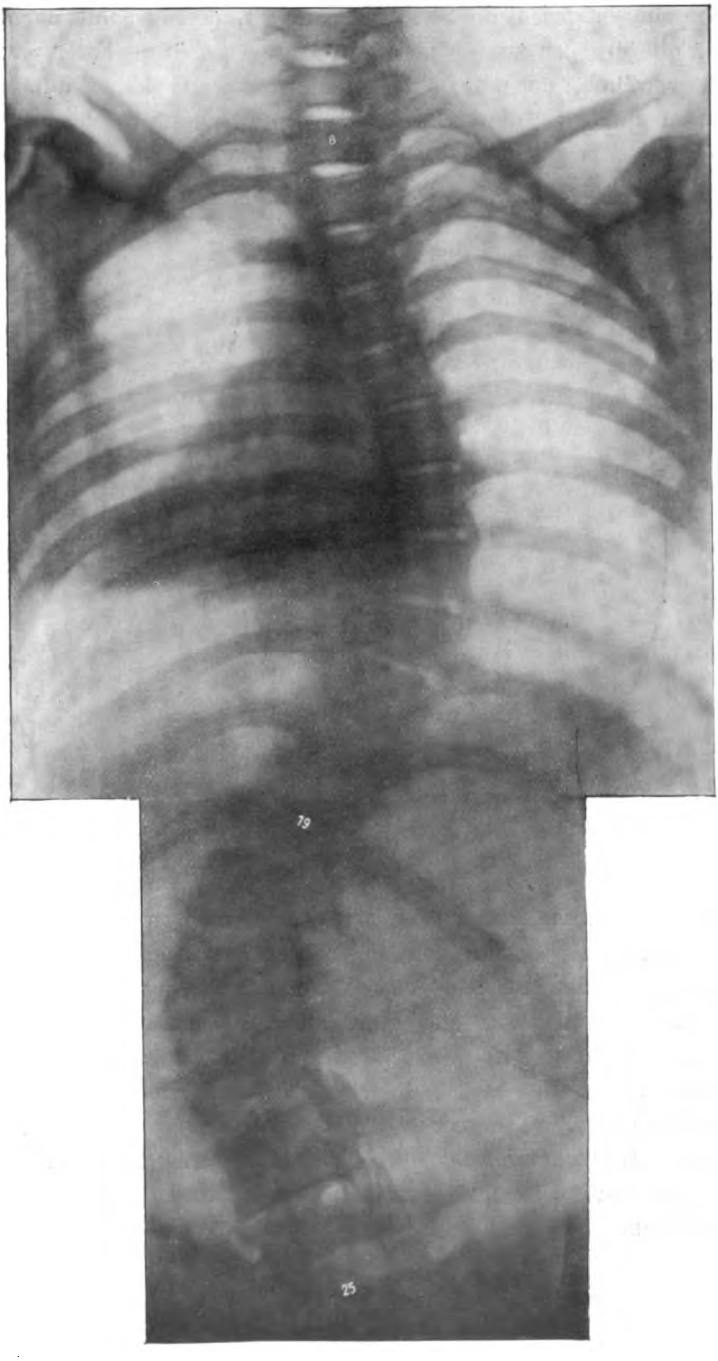

Digitized by Google

lumbosakrale Grenze wahrscheinlich links im Verhältnis zu rechts höher steht, entspricht die Skoliose in ihrer Linkskonvexität der Regel.

Fall 30, der zweite in diese Gruppe gehörige Fall, ist, wie bereits erwähnt, noch nicht aufgeklärt; er weist keine numerische Variation auf. Bei dieser Gelegenheit muß betont werden, daß die lumbosakrale Gegend ein Lieblingssitz kongenitaler Störungen ist,

Fig. 64.

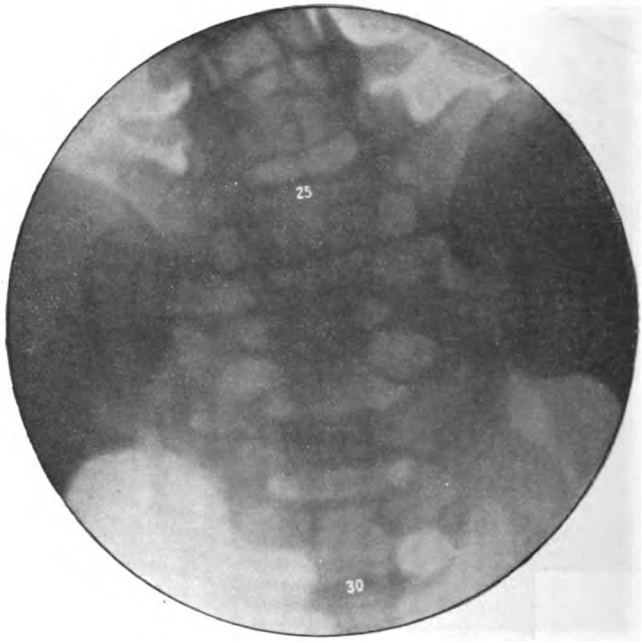

die mit der numerischen Variation mehr oder weniger verwandt sind, z. B. von Verschmelzungen mehrerer Wirbel oder von Synostosen des letzten Lenden- und ersten Kreuzbeinwirbels oder von mangelhafter Ausbildung des einen oder des anderen Wirbels etc. Derartige Störungen haben in 3 von mir beobachteten (hier nicht beschriebenen) Fällen zu Skoliosen geführt, die sich jedoch in sehr frühem Lebensalter, immer vor dem 10. Lebensjahr, bemerkbar machten. Möglicherweise gehört Nr. 30 zu dieser Klasse von Skoliosen, die man wohl im Gegensatz zu den juvenilen die infantilen nennen kann.

Digitized by Google

Die lumbale Skoliose.

In diese Gruppe gehört die stattliche Anzahl von 8 Fällen (Nr. 2, 20, 22, 23, 24, 25, 27, 28).

Photographie und Meßbilder von Nr. 2 sind in Fig. 65 dargestellt. Der kranielle Abschnitt dieser Wirbelsäule ist fast gar nicht verkrümmt; auch der Thorax ist nur in sehr geringfügigem Maß verbildet (Fig. 67). Die Lendenwirbelsäule dagegen bietet eine

Fig. 65.

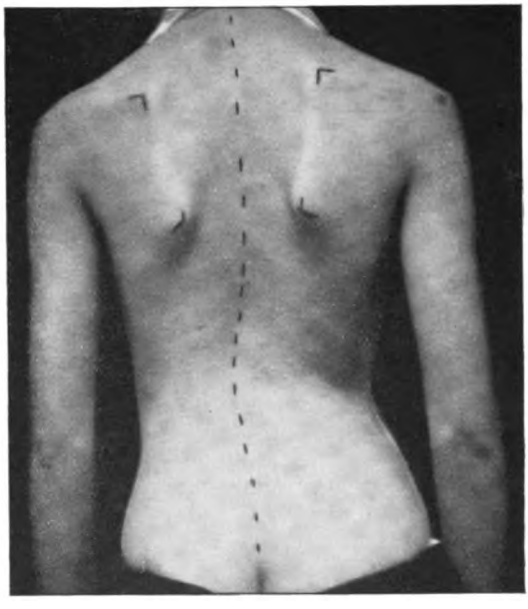

ziemlich beträchtliche seitliche, linkskonvexe Skoliose dar und zwar ohne wesentliche Rotation; der Scheitel der Verkrümmung liegt im mittleren und oberen Abschnitt der Lendenwirbelsäule.

Die Photographie Fig. 65 läßt ferner eine Unterentwicklung der linken Hälfte des gesamten kaudalen Rumpfabschnitts gegenüber der rechten erkennen; die dadurch zu stande kommende Asymmetrie wird besonders im Gesäßteil markant.

Die freie untere Extremität, vom Troch. maj. bis mall. ext. gemessen, ist links um 1 cm kürzer als rechts.

Der Röntgenbefund an der Wirbelsäule ist folgender (Fig. 69): Rippen am 8. Wirbel gestreckt; am 19. Wirbel Rippen außerordent-

Digitized by Google

lich stark und lang; am 20. Wirbel rechts ein kurzes Rippenrudiment; der 25. Wirbel ist noch lumbal. Der kaudale Abschnitt befindet sich also in dem Zustand einer kaudalen Variation höchsten Grades mit Andeutung einer bestehenden Asymmetrie.

Fig. 66.

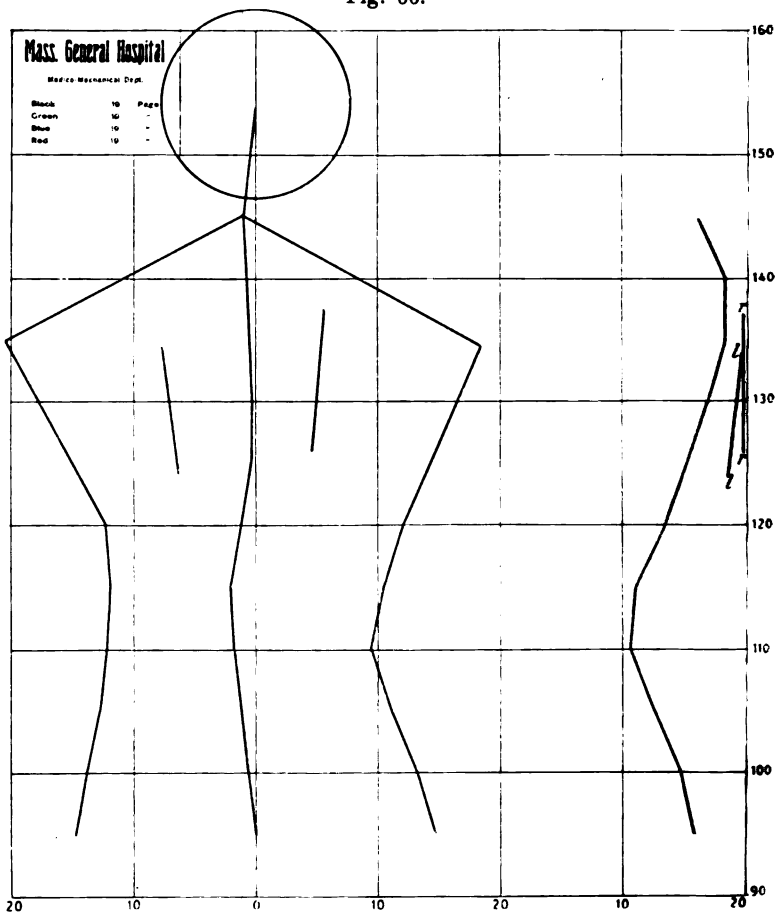

Ein Röntgenbild des Beckens (Fig. 70), unter möglichst exakter Einstellung aufgenommen, zeigt eine Asymmetrie der Beckenhälften, die aus mehreren Gründen nicht als sekundär-mechanisch durch die Wirbelsäulenverkrümmung hervorgerufen gelten kann.

Erstens steht der hohe Grad der Beckenasymmetrie mit dem geringen Maß der lumbosakralen Deformität in keinem Verhältnis, zweitens müßte eine Linksrotation der Lendenwirbelsäule die linke

Digitized by Google

Beckenschaufel nach außen, die rechte nach innen drehen, also gerade ein der Fig. 70 umgekehrtes Bild erzeugen und schließlich bliebe immer noch die Erklärung des relativen Tiefstands des linken

Fig. 67.

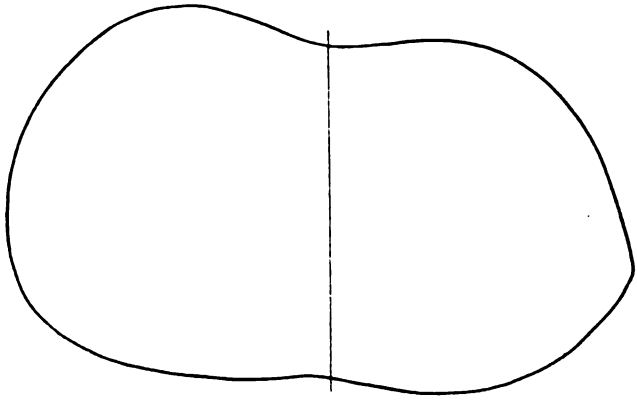

Trochanters (um 1 cm gegen den rechten) offen. Man kommt also ohne die Annahme eines Faktors, der primär an der asymmetrischen Verbildung des Beckens mitgearbeitet hat, nicht aus. Von Geburtshelfern würde dieses Becken als ein schrägverengtes bezeichnet und

Fig. 68.

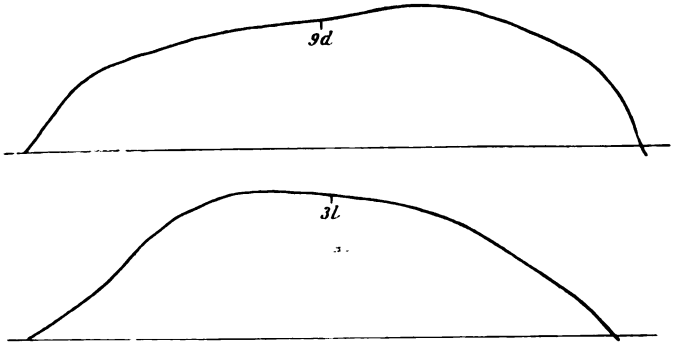

wahrscheinlich als Aetiologie Rhachitis angegeben werden. Von Rhachitis indessen bietet die Patientin keine Spur dar. Es erscheint uns viel wahrscheinlicher, daß die Anomalie des kaudalen Wirbelsäulenabschnittes, d. i. die Variation in kaudaler Richtung, die Asymmetrie des Beckens und die Verkürzung des linken Beines eine gemeinsame vollkommen ausreichende Ursache haben, nämlich eine

Digitized by Google

embryonal erfolgte Entwicklungsstörung im Sinne eines zu tiefen Ansatzes der unteren Gesamtextremitäten an den Stamm und einer gleichzeitigen Unterentwicklung der linken Gesamtextremität (d. h. Beckenhälfte + freier Extremität). Eine derartige Störung erklärt auch die bestehende Deformität.

Fig. 69.

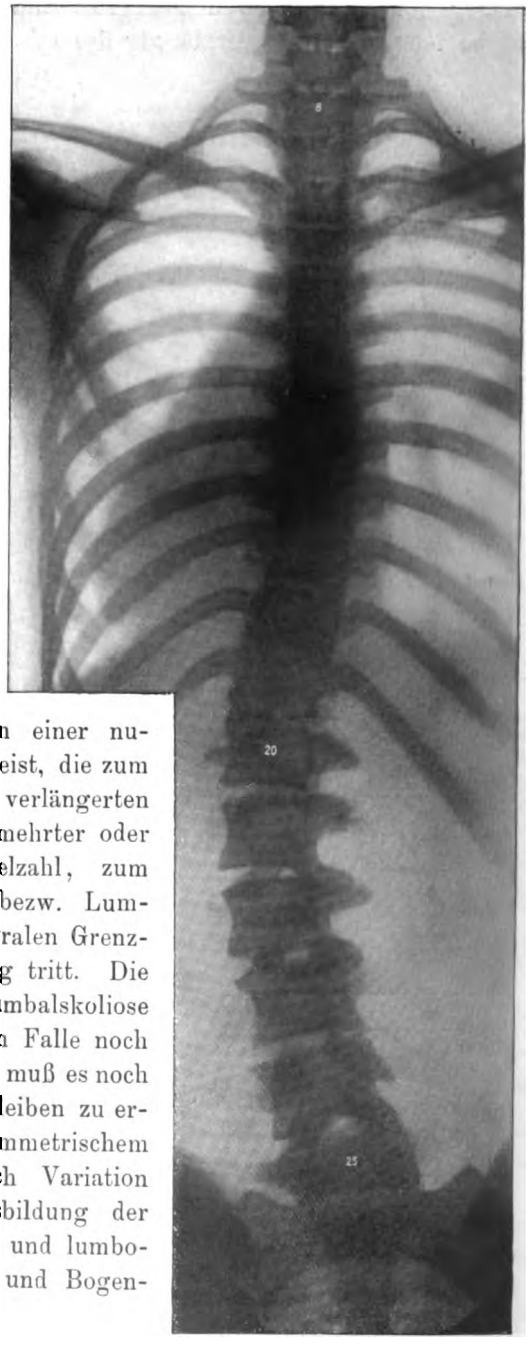

Bei den anderen 7 Fällen (Nr. 20, 22, 23, 24, 25, 27, 28) dieser Gruppe haben wir uns zunächst begnügt, den Nachweis zu erbringen, daß in jedem Falle der kaudale Wirbelsäulenabschnitt Spuren einer numerischen Variation aufweist, die zum Teil in verkürzten oder verlängerten Rippen, zum Teil in vermehrter oder verminderter Kreuzwirbelzahl, zum Teil in Sakralisierung bezw. Lumbalisierung der lumbosakralen Grenzwirbel in die Erscheinung tritt. Die direkte Ursache der Lumbalskoliose steht in jedem einzelnen Falle noch nicht fest; im besonderen muß es noch der Zukunft überlassen bleiben zu erforschen, ob außer asymmetrischem Flügelwuchs auch durch Variation bedingte ungleiche Ausbildung der lumbodorsalen, lumbalen und lumbosakralen Gelenkfortsätze und Bogen-

Digitized by Google

hälften zu leichteren Verkrümmungen im kaudalen Wirbelsäulenabschnitt führen können.

c) Primäre Skoliose im dorsolumbalen Abschnitt.

Eine große Anzahl der untersuchten 30 Skoliosen, nämlich 7 Fälle, haben ihre primäre Verkrümmung an der Vereinigung von

Fig. 70.

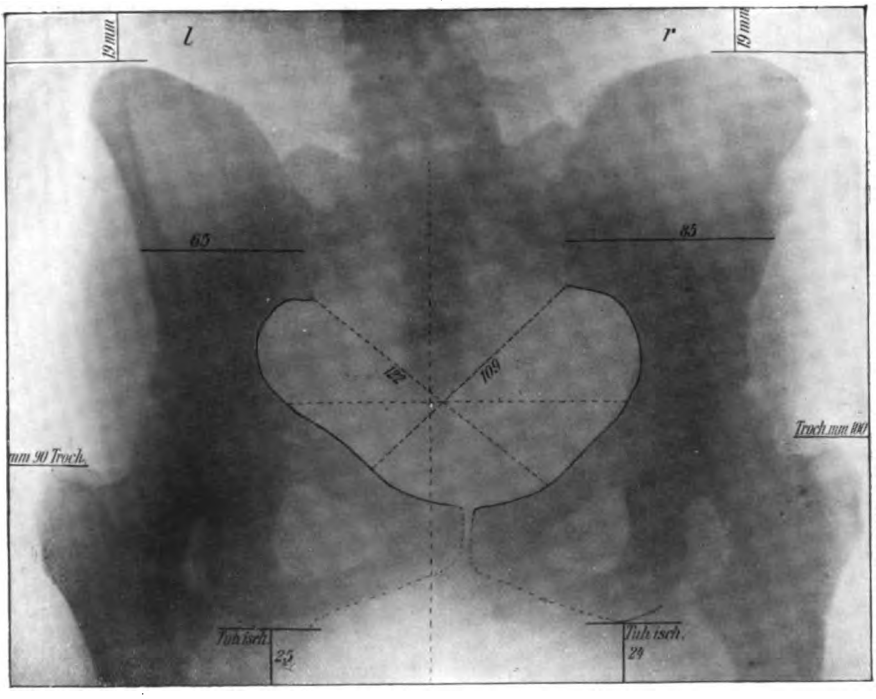

kraniellem und kaudalem Wirbelsäulenabschnitt, d. h. im dorsolumbalen Teil (Nr. 11, 12, 14, 15, 16, 17, 29).

Nr. 12 ist ein typischer Fall dieser Gruppe. Seitliche Ausbiegung und Rotation lokalisieren sich hier klinisch (Fig. 71 ff.) in ziemlich eng umschriebener Weise auf den Dorsolumbalteil. In mehreren anderen Fällen dieser Gruppe befindet sich an gleicher Stelle eine Lordose, ja mitunter geradezu eine Aushöhlung. Der seitlich abgewichene kranielle Wirbelsäulenabschnitt (Fig. 72) kehrt nicht wieder in die Mittelebene des Körpers zurück. Die Rotation, im Dorsolumbalteil am größten, teilt sich der Dorsal- wie Lumbalwirbelsäule mit (Fig. 73).

Digitized by Google

Die Schulterblätter sind mit dem Thorax linkseitlich verschoben, bewahren sich jedoch die Symmetrie ihrer Stellung.

Das Röntgenbild zeigt folgende morphologische Verhältnisse der Wirbelsäule (Fig. 75, vgl. auch Fig. 2, Tafel IV der Fortschritte):

Cervikodorsalteil normal; der 18. Wirbel trägt die letzten, wie die normalen elften ansetzenden und entwickelten Rippen; der 19. Wirbel zeigt deutlich absolut rippenfreie Querfortsätze; der 24.

Fig. 71.

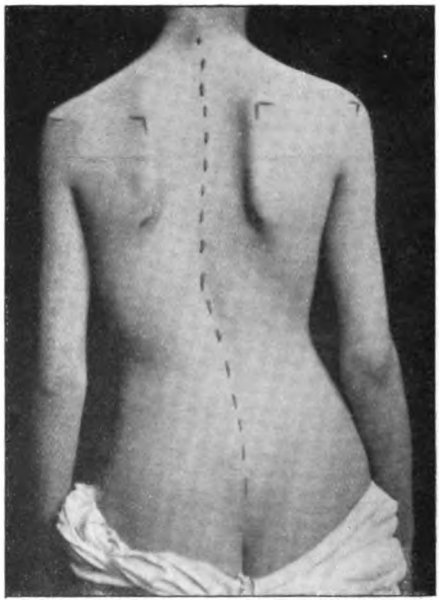

besitzt eine Kombination von abgesonderten Querfortsätzen und unausgebildeten Flügelstücken. Der kaudale Abschnitt der Wirbelsäule variiert also in kranieller Richtung und zwar der Dorsolumbalteil im höheren, die Lumbosakralgegend nur im mittleren Grade. Zwischen 18. und 19. Wirbel ist linkerseits deutlich ein Gelenk lumbalen Charakters vorhanden; es findet also auf dieser Seite der Gelenkumschlag an abnormer Stelle, d. h. einen Wirbel zu hoch, statt. Die Fortsätze, welche das entsprechende rechte Gelenk bilden, haben zwar auch zum großen Teil lumbalen Typus angenommen, verlaufen mit ihren Gelenkflächen jedoch augenscheinlich noch frontal; sie haben sich nicht nach innen gekehrt; ob hinsichtlich dieser Drehung

Digitized by Google

bei den zwei Fortsätzen ein Gradunterschied besteht, läßt sich aus dem Röntgenbild nicht entnehmen.

Es weist somit dieser Fall von dorsolumbaler Skoliose eine Anomalie der dorsolumbalen Gelenkverhältnisse auf, die mit der

Fig. 72.

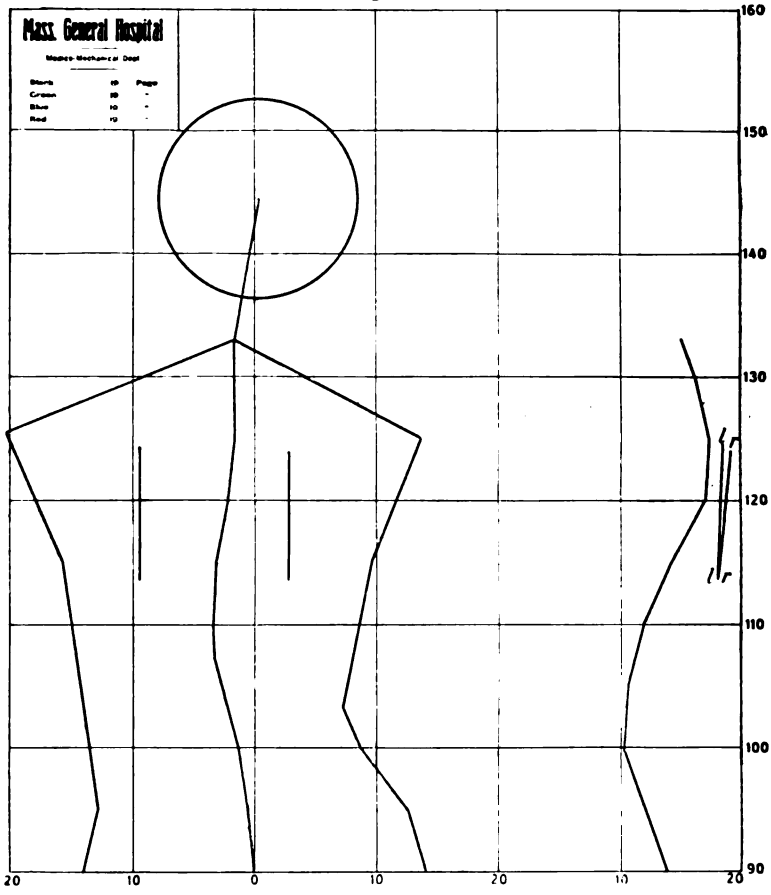

Art der gleichzeitig bestehenden Variation im Einklang steht und für die bestehende Verkrümmung eine genügende Erklärung abgeben kann, wie unsere anatomischen Untersuchungen gezeigt haben. Die letzteren, die sich ja nur auf einen Fall stützten, gewinnen in ganz bedeutendem Maße an Ueberzeugungskraft durch die Tatsache, daß in 6 von den untersuchten 7 Fällen dieser Gruppe eine den Dorsolumbalteil involvierende Variation mit aller Sicherheit nachgewiesen werden konnte.

Digitized by Google

Dieselbe zeigte sich in den Fällen Nr. 11, 12 (siehe oben), 14, 17 und 29 in rudimentären oder ganz abwesenden, im Fall 15

Fig. 73.

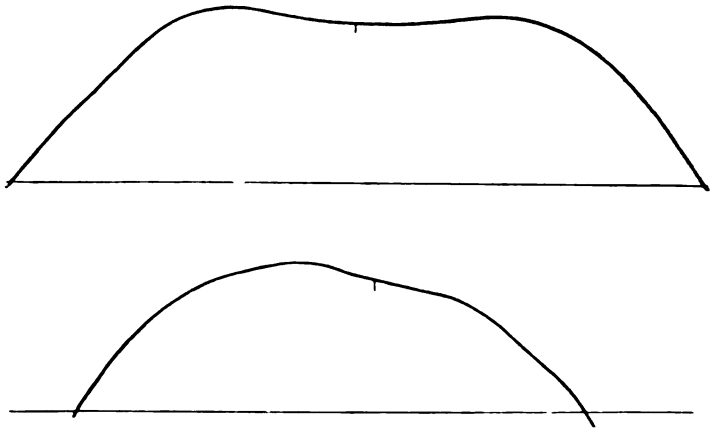

in verlängerten und verstärkten letzten Rippen; gleichzeitig wies Fall 29 eine Sakralisierung des 24. und Fall 15 eine Lumbalisierung des 25. Wirbels auf.

Die Abnormität des Gelenkumschlags konnte deutlich in den Fällen Nr. 11, 12 (siehe oben), 17, 29 und 15 im Röntgenbild de-

Fig. 74.

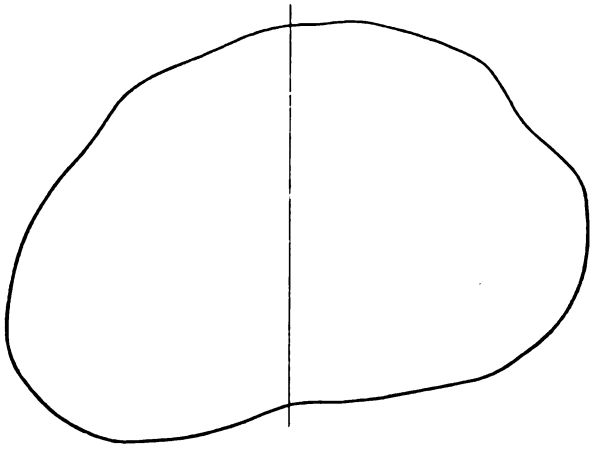

monstriert werden; dabei ist es erwähnenswert, daß in den Fällen Nr. 11, 12, 14, 17 und 29 — das sind die Fälle kranieller Varia-

Digitized by Google

Fig. 75.

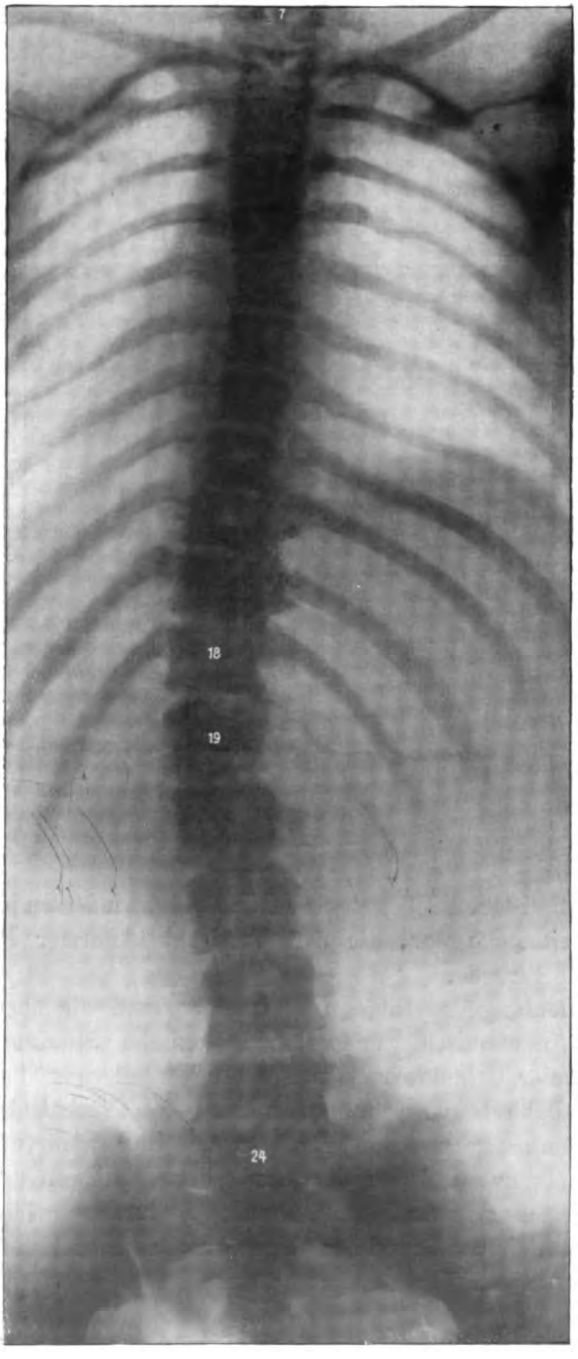

Digitized by Google

tion — der Scheitelpunkt der Skoliose oder der Abknickung oberhalb, im Falle 15, der eine kaudale Variation aufweist, dagegen unterhalb des 19. Wirbels zu liegen kommt. Es zeigt sich hierin die Abhängigkeit der Deformität von dem Platze des Gelenkumschlages.

Fall 16 schließlich bietet eine Wirbelsäulenvariation nur in Form einer Atlasfusion dar; das Rippenelement dagegen variiert weder im allgemeinen noch in der lumbo-dorsalen Gegend. Das zwischen 19.

Fig. 76.

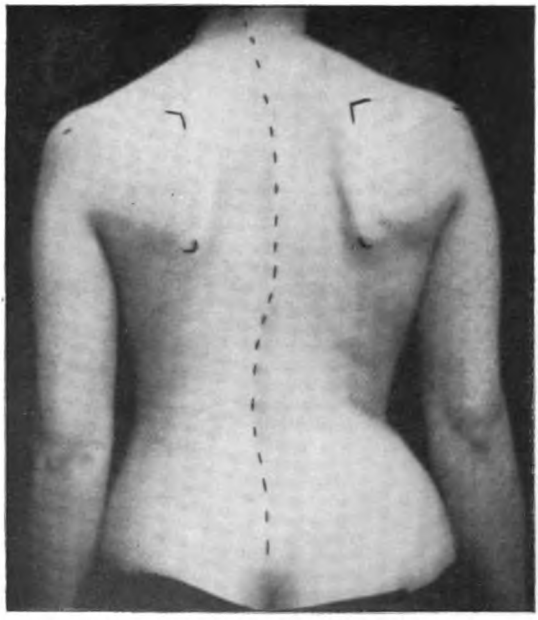

und 20. Wirbel linkerseits gelegene Gelenk bietet indessen im Röntgenbild Erscheinungen dar, die den Verdacht abnormer Bildung im hohen Maße erregen.

Die Deutung des Bildes im einzelnen muß wie überhaupt das eingehende anatomische und röntgenologische Studium normaler intervertebraler Gelenkformen und deren Veränderung durch sekundär-mechanische bezw. primär-morphologische Verhältnisse Detailarbeiten überlassen werden. Es kam uns hier wiederum nur auf den Nachweis an, daß bei der lumbo-dorsalen Form der Scoliosis idiopathica adolescentium fast ausnahmslos die lumbo-dorsale Variation vorhanden ist, die auf Grund der obigen anatomischen Untersuchungen zu einer derartigen Verkrümmung führen kann.

Digitized by Google

II. Kombinierte Skoliosen.

Den primären einfachen Skoliosen, die wir bereits besprochen haben, müssen wir einzelne Formen von seitlichen Rückgratsverkrümmungen gegenüberstellen, welche gewöhnlich in zwei ihrer ein-

Fig. 77.

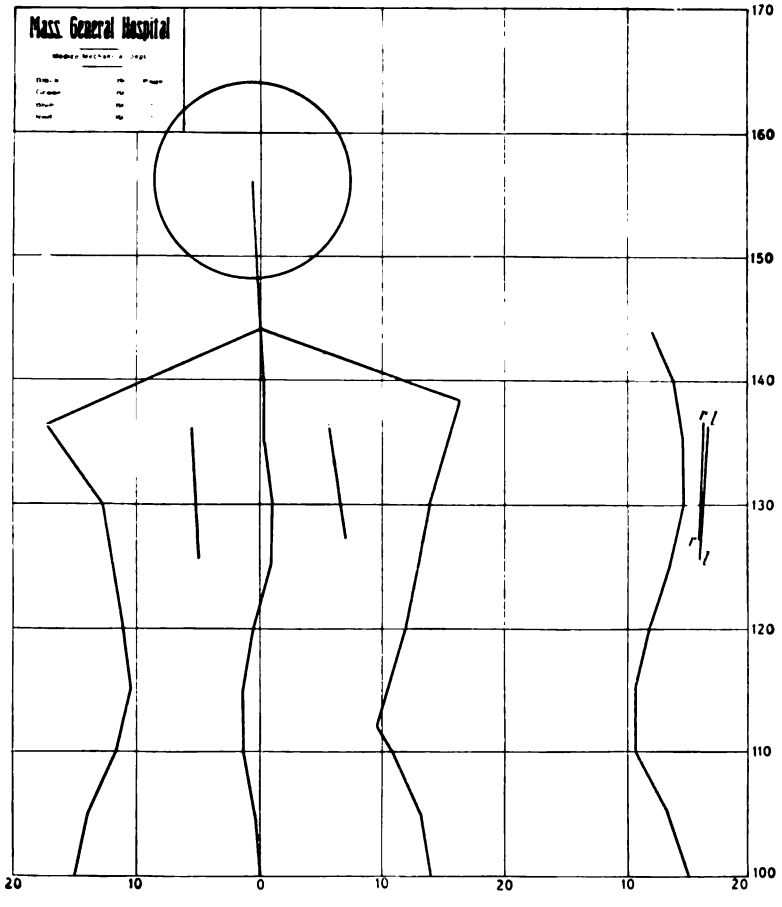

zelnen Abschnitte in gleich hohem Grade deformiert sind, demnach also mehrere primäre Kurven besitzen. Wir gehen dabei von der Ansicht aus, welche wir im vorhergehenden Teil gewonnen haben, daß eine rein kompensatorische Kurve niemals hinsichtlich seitlicher Verbiegung und Rotation und ferner bezüglich (struktureller) Ver-

Digitized by Google

änderung der Wirbelform denselben hohen Grad der Verbildung erreicht, wie der primär deformierte Abschnitt.

Der Grad der vorhandenen (fixierten) Deformität gibt somit

Fig. 78.

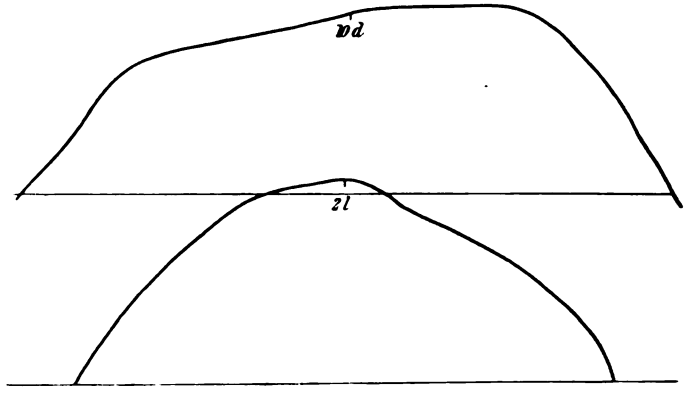

ein ziemlich sicheres Unterscheidungsmittel zwischen primären und sekundären (kompensatorischen) Kurven ab. Mit Hilfe dieses Unter-

Fig. 79.

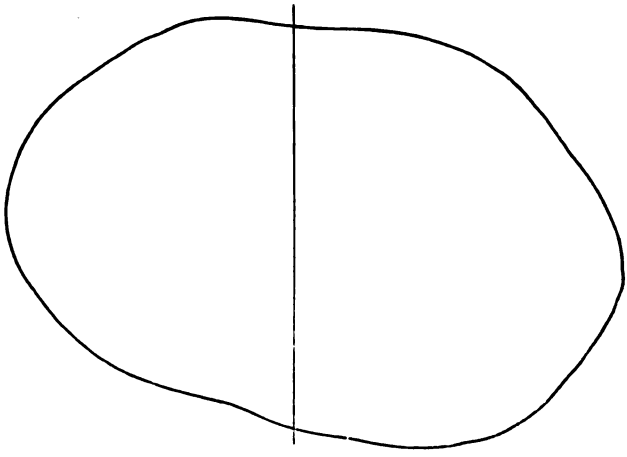

scheidungsmittels, dem sich noch andere hinzugesellen, kommen wir zu der obigen Einteilung.

Unter unserem Material befinden sich folgende kombinierte Skoliosenformen:

Digitized by Google

1. cervikodorsale + lumbosakrale Skoliose,

2. dorsale + lumbale Skoliose,

3. cervikodorsale + lumbodorsale Skoliose.

Der erste Typus ist nur in einem Falle (Nr. 18) vertreten. Die Wirbelsäule dieses Falles (Fig. 76 ff.) stellt ein schönes Beispiel einer ausgesprochen asymmetrischen Variation der gesamten Wirbelsäule in kranieller Richtung dar (Fig. 80; vgl. auch Fig. 3 der Tafel IV in den „Fortschritten").

Dem zweiten Typus folgen 3 Fälle (Nr. 6, 9, 19), von denen Nr. 19 als Beispiel hier dienen möge. Wie die Photographie des Falles zeigt (Fig. 81), ist Lenden- sowie Dorsalteil in gleichem Maße seitlich und rotatorisch verkrümmt. Das Röntgenbild des Falles (Fig. 82) zeigt die Variation der Wirbelsäule, die sich in einer bedeutenden Reduktion der Rippen am 19. Wirbel und in einer Sakralisierung des 24. Wirbels bemerkbar macht.

Die beiden anderen Fälle, die demselben Kombinationstypus folgen (Nr. 6 und 9), weisen beide gleichfalls eine Wirbelsäulenvariation auf und zwar an allen drei Grenzen. Nr. 6 variiert in kranieller (Halsrippen, rudimentäre Rippen am 19. Wirbel, Sakralisation des 24. Wirbels), Nr. 9 in kaudaler Richtung (rudimentäre erste Rippen, verlängerte Rippen am 19. Wirbel, Lumbalisierung des 25. Wirbels).

Der dritte Kombinationstypus (cervikodorsale + lumbodorsale Skoliose) findet sich schließlich nur in einem Fall

Fig. 80.

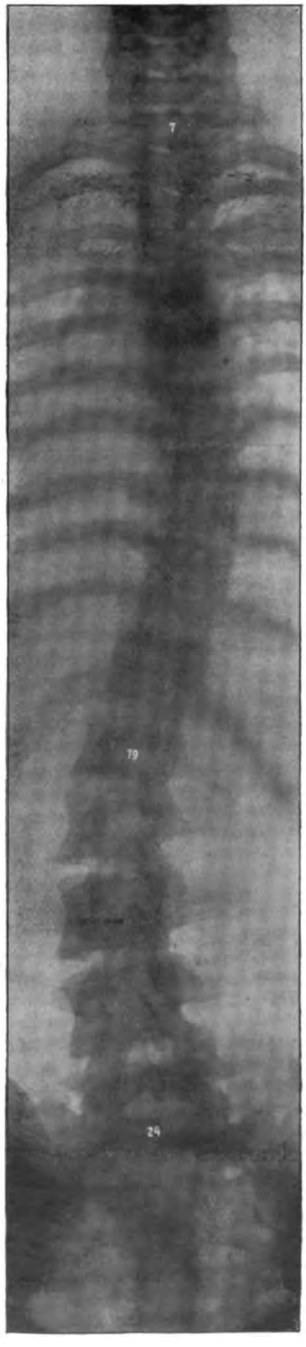

Digitized by Google

(Nr. 10) (Fig. 83 ff.). Das linkskonvexe Ausweichen des oberen kraniellen Wirbelsäulenabschnitts und die Hervorwölbung der linken Schulternackenlinie gestattet die Diagnose cervikodorsale Skoliose, während gleichzeitig der Lumbodorsalteil zum mindesten in gleichem Maß deformiert ist. Die letztere Deformität teilt sich dem Lendenabschnitt zwar mit, ohne denselben jedoch wesentlich zu verbilden. Von den Schulterblättern steht das linke höher als rechts, was in

Fig. 81.

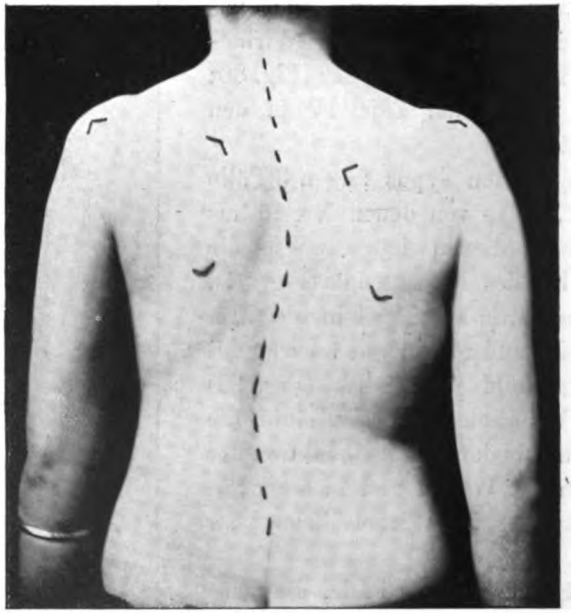

diesem Fall durch die bestehende Cervikodorsalkurve (Linkskonvexität) erklärt ist.

Wie das Röntgenbild (Fig. 85) zeigt, variiert der kranielle Wirbelsäulenabschnitt. Der Atlas ist mit dem Hinterhaupt teilweise verschmolzen; der 8. Wirbel hat links deutlich eine rudimentäre Rippe; die letzten Rippen sind etwas stärker und länger als normal; die Lendenwirbelsäule ist normal. Erwähnenswert ist das Verhalten der am 9. Wirbel ansetzenden Rippen. Während die rechte in ihrer Schlankheit und ihrem Verlauf eine typische 2. Rippe darstellt, nähert sich die linke in ihrer Krümmung dem Charakter der 1. Rippe (vgl. Fig. 10). Ist somit die Ursache für die cervikodorsale Skoliose gefunden, so läßt sich die der lumbodorsalen Ver-

Digitized by Google

krümmung nicht mit Sicherheit nachweisen. Die Rechtskonvexität der letzteren deutet zwar auf den Gelenkumschlag linkerseits hin, wo man ja eine Abnormität desselben auf Grund der stärkeren Beteiligung dieser Seite an der Gesamtvariation erwarten müßte; fernerhin tritt auch an den zwischen 19. und 20. Wirbel liegenden Gelenken links der lumbale Charakter der Fortsätze viel weniger deutlich hervor als rechts; indessen bedarf es zum sicheren Nachweis der primären Abnormität der letzteren erst des Vergleichs mit den Verhältnissen, die durch sekundärmechanische Einflüsse gezeitigt werden.

Es ist unnötig, darauf hinzuweisen, daß außer den von uns beobachteten noch andere Kombinationsformen bestehen können.

Ein Ueberblick über unsere klinisch-röntgenographischen Untersuchungen der einzelnen Formen der Scoliosis idiopathica adolescentium ergibt, daß in fast allen Fällen am Sitze der primären Verkrümmung jene Faktoren sich nachweisen lassen, welche als ätiologische Momente für seitliche Deformitäten der Wirbelsäule gemäß unseren anatomischen Studien in Betracht kommen können und daß im einzelnen Fall zwischen dem klinischen Bild und dem anatomischen Befund ein regelrechtes Abhängigkeitsverhältnis besteht. Ge-

Fig. 82.

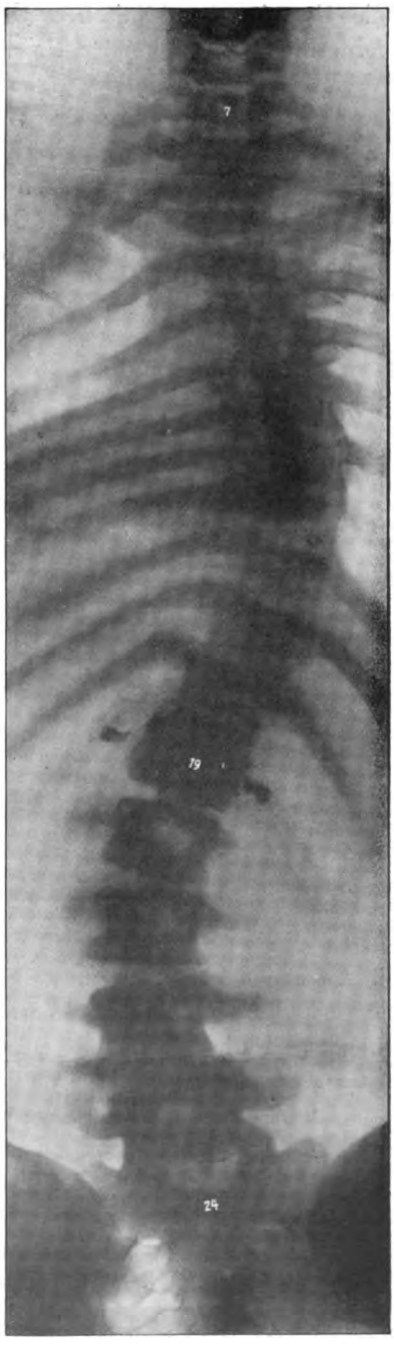

Digitized by Google

nügen diese Befunde schon, um die vorgefundenen Anomalien als die Ursache der klinischen Deformität zu betrachten, so spricht fernerhin noch folgender Umstand für eine zwischen numerischer Variation und Skoliose bestehende kausale Beziehung. Es ist eine bekannte Tatsache, daß die Wirbelsäule bei der juvenilen Skoliose in der Regel im Lendenteil sich links-, im Dorsalteil rechtskonvex verbiegt. Bei der numerischen Variation folgt nun die linke Wirbelsäulenseite der Neigung dem Cranium näher zu stehen als dem kau-

Fig. 83.

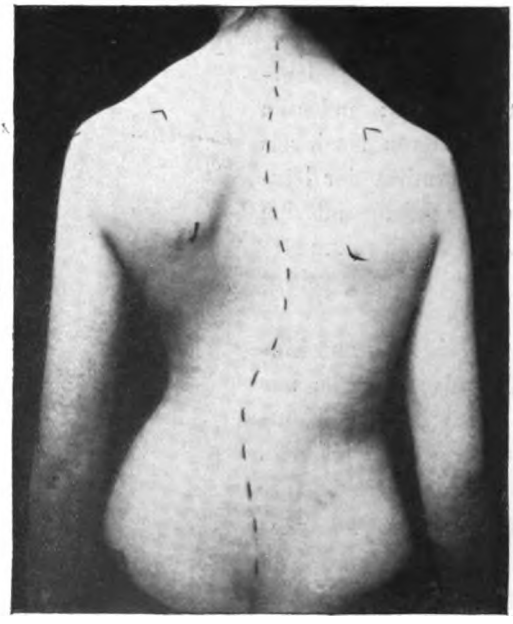

dalen Ende (vgl. S. 333 ff.); Deformitäten, welche durch dieses Phänomen verursacht sind, müssen demnach, gemäß den von uns aufgestellten Regeln, mit Vorliebe im Dorsalabschnitt Rechts-, im Lendenteil Linkskonvexität aufweisen, also genau so in die Erscheinung treten, wie es die juvenile Skoliose in Wirklichkeit tut.

Gestützt auf all die Ergebnisse unserer Untersuchungen glauben wir zu folgenden Behauptungen berechtigt zu sein:

Die gegenwärtig vorherrschende Auffassung von der Aetiologie der in der Mitte des zweiten Lebensjahrzehnts in idiopathischer Weise auftretenden seitlichen Rückgratsverkrümmungen, der sogenannten „habituellen" Skoliose, d. h. die Ansicht, daß diese Deformi-

Digitized by Google

tät unter der Einwirkung funktioneller Verhältnisse auf ein ursprünglich normales Rumpfskelett entsteht, trifft offenbar nicht zu. Es kommt den mechanischen Momenten in der Aetiologie der juvenilen idiopathischen Skoliose vielmehr nur eine sekundäre Rolle zu, während

Fig. 84.

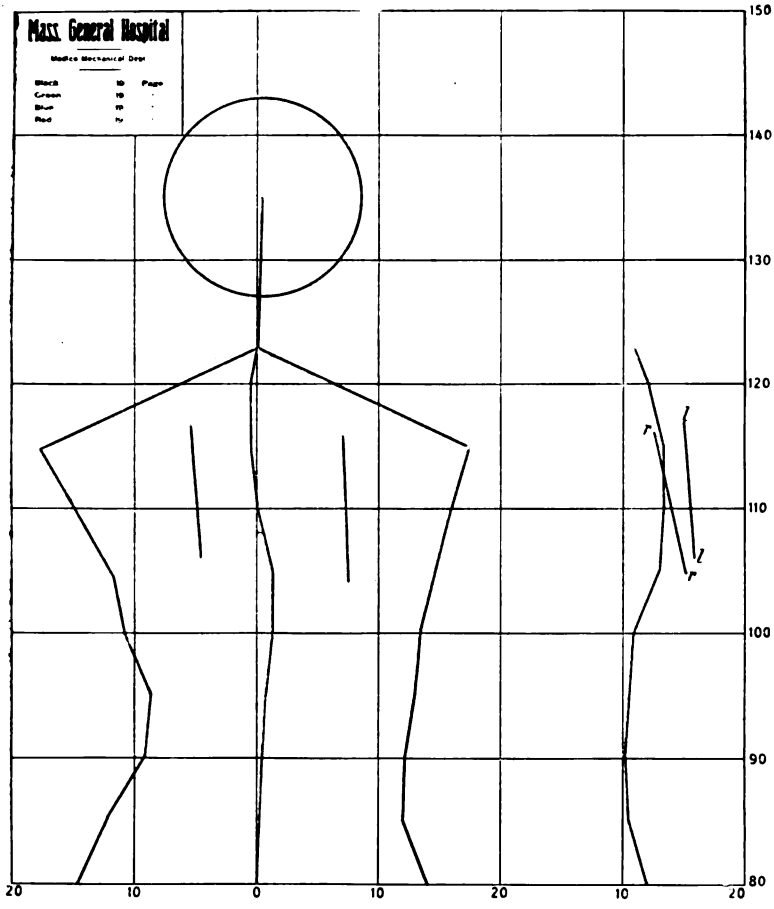

der primäre, der ursächliche Faktor, d. h. die anatomische Grundlage jener Deformität in der Hauptsache identisch oder eng verwandt ist mit dem Entwicklungsfehler, welcher in den numerischen Varietäten der Wirbelsäule seinen morphologischen Ausdruck findet und den wir die numerische Variation des Rumpfskeletts bezeichnen. Dieses Phänomen verursacht direkt die klinische Wirbelsäulendeformität in jener von uns im anatomischen Teil näher angeführten Weise durch

Digitized by Google

Fig. 85.

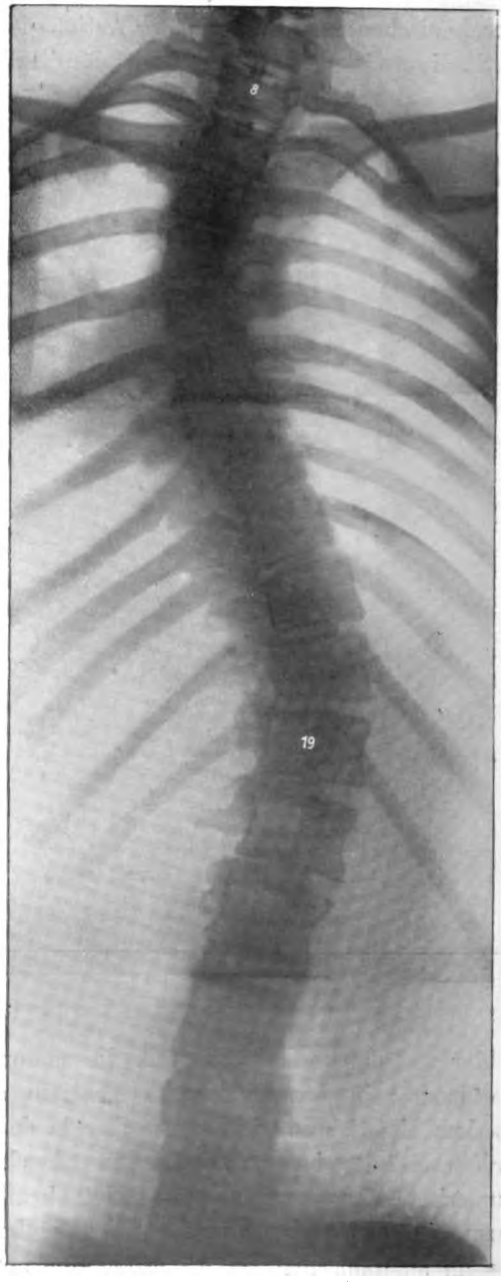

Digitized by Google

asymmetrischen Rippenwuchs, durch asymmetrische Kreuzbeinflügelentfaltung und durch asymmetrische, irreguläre Ausbildung des lumbo-dorsalen Gelenkumschlags. In einigen Fällen jedoch ist die numerische Variation wahrscheinlich nur das Symptom für einen gleichzeitig bestehenden Bildungsfehler, der seinerseits direkt zur Deformierung der Wirbelsäule geführt hat, nämlich für den embryonal erfolgten irregulären und asymmetrischen Ansatz der Extremitäten an das Rumpfskelett.

Die juvenile idiopathische Skoliose ist eine Deformität embryonalen Ursprungs, die infolge der eigentümlichen physiologischen Formentwicklung des Rumpfskeletts, im besonderen infolge des spät einsetzenden Rippenbreitenwachstums und der spät erfolgenden Ausbildung des Gelenkumschlages erst in der Mitte des zweiten Lebensjahrzehnts klinisch in die Erscheinung tritt.

Wir sind uns wohl bewußt, daß das alte Problem der Skoliose in den vorliegenden Untersuchungen durchaus noch nicht völlig erklärt ist, daß vielmehr noch vielerlei Lücken bestehen. Zur Ausfüllung derselben hoffen wir Kliniker in erster Linie auf die Hilfe der Anatomen und Embryologen. Ein intensives Studium des Phänomens der numerischen Variation kann nur am anatomischen Material erfolgen, und zwar nicht an isolierten Wirbelsäulen, sondern an vollständigen Skeletten. Denn neben dem Thorax erfordert auch das Extremitätenskelett ein gründliches Studium; insbesondere müssen wir unsere Aufmerksamkeit den Veränderungen zuwenden, welche bei numerischer Variation des Rumpfskeletts die Extremitätengürtel hinsichtlich ihrer Form und ihres Ansatzes erleiden. Das Studium dieser Verhältnisse wird in den Fällen, in welchen der Entwicklungsfehler zu Deformitäten des Rumpfskeletts geführt hat, dadurch sehr kompliziert, daß Schultergürtel und Becken sekundäre Formveränderungen durchmachen. Die Unterscheidung der primären von den sekundären Verbildungen an den Extremitätengürteln sowohl wie am Rumpfskelett muß ein Hauptgegenstand zukünftiger Forschungen werden. Die klinischen Untersuchungen dieser Verhältnisse am lebenden Individuum dürften durch das Studium an dem Skelett außerordentlich unterstützt und gefördert werden; zur sicheren Kenntnis und Beurteilung der primären morphologischen Veränderungen aber sind wir dringend auf embryologische Forschungen an-

Digitized by Google

gewiesen. Durch systematische Vereinigung anatomischer, embryologischer und klinischer Untersuchungen wird es wohl gelingen, das alte Problem der Skoliose in nicht allzuferner Zeit einer lückenlosen Erklärung entgegenzuführen.

Zum Schluß drängt es mich, auch an dieser Stelle Herrn Professor Dr. Dwight, Direktor der anatomischen Anstalt der Harvard University Medical School in Boston, für die überaus liebenswürdige und liberale Ueberlassung seiner wertvollen Kollektion zum Zweck der Untersuchung und Veröffentlichung meinen ergebensten und innigsten Dank abzustatten.

Digitized by Google

Bemerkungen zu den Tabellen Z und X.

Folgende Abkürzungen wurden benutzt: In der Rubrik Rasse bedeutet W = weiß, N = Neger, in der Rubrik Geschlecht M = Mann, W = Weib. — B. M. bezieht sich hier wie in der ganzen vorliegenden Arbeit auf Dwights Description of the Human Spines showing Numerical Variation in the Warren Museum of the Harvard Medical School in den Memoirs of the Boston Society of Natural History Vol V. 1901; A. A. entspricht Dwight, Numerical Variation in the Human Spine with a Statement Concerning Priority, Anatomischer Anzeiger Bd. 28, Nr. 1 und 2, 1906. c = cervikal, d = dorsal, lb = lumbal, s = sakral, co = coccygeal, cd = cervico-dorsal, ld = lumbo-dorsal etc., r = rechts, l = links.

Zur Erklärung von l +, r +, aberrant und ? siehe Text S. 333. Die bei den einzelnen Wirbeln 7, 8, 19, 20 etc. eingetragenen Bemerkungen d, c, lb, d etc. bedeuten, daß die betreffenden Wirbel Zeichen von Assimilation an die dorsale, cervikale, lumbale etc. Region aufweisen. In der Rubrik: Seitl. Deform. bedeutet r dorsal, l lumbal etc. rechts-konvexe Dorsalskoliose, links-konvexe Lumbalskoliose etc.

Digitized by Google

Tabelle Z.

Nr.	Katalog des Warren-Museums	Veröffentlicht in	Rasse	Geschlecht	Numerische Verhältnisse der					
					1. Wirbel	7. Wirbel	8. Wirbel	19. Wirbel	20. Wirbel	24. Wirbel
1	9379—4	B. M. S. 246	W	W	—	—	—	lb l +	—	—
2	9379—5	B. M. S. 247	W	W	—	—	—	lb r +	—	—
3	9379—36	B. M. S. 247	W	M	—	—	—	—	d r +	—
4	9379—6	B. M. S. 248	W	M	—	—	—	—	d r +	—
5	9379—44	B. M. S. 249	?	?	—	d l +	—	—	—	—
6	9379—31	B. M. S. 249	N	M	—	d l + (?)	—	lb l +	—	—
7	9379—29	B. M. S. 250	W	W	—	d bicipitale Rippe r	—	lb l +	—	—
8	9379—32	B. M. S. 251	W	W	—	d l +	—	lb l +	—	—
9	9379—28	B. M. S. 252 (die W.S. ist fälschlich mit 9379—29 bezeichnet)	N	M	—	d r + (?)	—	lb	—	—
10	9379—7	B. M. S. 254	W	W	—	—	—	—	d r +	—
11	9379—15	B. M. S. 255	W	M	0	—	—	—	d r +	—
12	9379—17	B. M. S. 256	W	W	—	—	—	—	?	—
13	9379 - 13	B. M. S. 256	W	M	—	—	—	—	d l +	—
14	9379—12	B. M. S. 258	N	W	—	—	c	—	d	—
15	9379—20	B. M. S. 259	W	M	rud.	—	—	lange Rippen	—	—
16	9379—41	B. M. S. 259	?	W	—	—	—	—	d r +	—

Digitized by Google

Tabelle Z.

Wirbelsäule			Bemerkungen	Richtung der Variation	Symmetrisch	Asymmetrisch	Links	Rechts	Aberrant	Seitliche Deformität	Illustration
25. Wirbel	29. Wirbel	30. Wirbel									
—	—	—	—	kran.	—	ja	+	—	—	—	—
—	co r +	—	—	kran.	—	ja	—	+	—	—	—
lb	—	—	—	kaudal	—	ja	—	+	—	l lumb. r dors.	—
—	—	s	—	kaudal	—	ja	—	+	—	r dors.	—
—	—	—	—	kran.	—	ja	+	—	—	r cerv.-dors.	Fig. 9 Fig. 14 Fig. 31
—	—	—	—	kran.	—	ja	+(?)	—	—	r dors.	—
—	co	—	—	kran.	—	ja	—	—	+	—	—
—	—	—	—	kran.	—	ja	+	—	—	r dors.	Fig. 8 Fig. 13
—	—	—	—	kran.	—	ja	—	+(?)	—	—	—
lb	—	—	—	kaudal	—	ja	—	+	—	—	—
lb r +	—	s	—	kaudal	—	ja	—	+	—	l ls. r s	Fig. 20 Fig. 23, 33, 45
lb r +	—	s	—	kaudal	—	ja	—	+	—	l ls. r dors.	Fig. 21 Fig. 46
lb l +	—	—	—	kaudal	—	ja	+	—	—	—	—
lb r +	—	s	—	kaudal	—	ja	—	+	—	r dors.	—
lb r +	—	s	—	kaudal	—	ja	—	+	—	—	—
lb r +	—	s r +	—	kaudal	—	ja	—	+	—	—	—

Digitized by Google

Nr.	Katalog des Warren-Museums	Veröffentlicht in	Rasse	Geschlecht	Numerische Verhältnisse der					
					1. Wirbel	7. Wirbel	8. Wirbel	19. Wirbel	20. Wirbel	24. Wirbel
17	9379—14	B. M. S. 261	W	M	—	—	—	—	d r +	—
18	9379—11	B. M. S. 262	W	M	—	—	c l +	—	d r +	—
19	9379—8	B. M. S. 263	Identität unsicher W	M	—	—	—	—	d	—
20	9379—10	B. M. S. 264	W	M	—	—	—	—	d l +	—
21	9379—46	B. M. S. 264	W	M	—	—	—	—	d	—
22	9379—9	B. M. S. 265	W	M	—	—	—	—	d r +	—
23	9379—45	B. M. S. 265	W	M	—	—	—	—	d	—
24	9379—18	B. M. S. 266	W	M	—	—	—	lange Rippen	—	—
25	9379—19	B. M. S. 266	?	M?	—	—	—	—	d r +	—
26	9379—16	B. M. S. 267	W	M	—	—	—	—	d r +	—
27	9379—33	B. M. S. 268	?	M	?	—	—	—	d	—
28	9379—52	B. M. S. 270	W	M	—	—	—	—	d	—
29	9379—51	B. M. S. 273	W	M	—	—	—	—	—	—
30	9379—34	B. M. S. 274	W	M	—	—	—	d l +	—	—
31	9379—35	B. M. S. 275	W	M	Fusion	—	—	—	—	—

Digitized by Google

Wirbelsäule			Bemerkungen	Richtung der Variation	Symmetrisch	Asymmetrisch	Links	Rechts	Aberrant	Seitliche Deformität	Illustration
25. Wirbel	29. Wirbel	30. Wirbel									
lb r +	—	s	—	kaudal	—	ja	—	+	—	—	—
lb	—	s	—	kaudal	—	ja	—	—	+	—	Fig. 11 Fig. 24
lb	—	s	—	kaudal	ja	—	—	—	—	—	—
lb	—	s l +	—	kaudal	—	ja	+	—	—	r dors. l lumb.	—
lb	—	s	—	kaudal	ja	—	—	—	—	—	—
lb	—	s	—	kaudal	—	ja	—	+	—	l lumb.	—
lb	—	s	—	kaudal	ja	—	—	—	—	r dors.	—
lb	—	s	—	kaudal	ja	—	—	—	—	—	—
lb	—	s	—	kaudal	—	ja	—	+	—	—	—
lb	—	—	—	kaudal	—	ja	—	+	—	—	—
lb 26. lb l +	—	s	Verschmelzung von cerv. Wirbeln und Rippen	kaudal	—	ja	+	—	—	l lumb.	—
lb 26. lb r +	—	s 31. s	Verschmelzung 2 + 3 cerv. cong. ?	kaudal	—	ja	—	+	—	r dors.	—
—	—	s l +	Verschmelzung 2 + 3 cerv.	kaudal	—	ja	+	—	—	—	—
—	—	—	Verschmelzung der 3 letzten lb. Wirbel	kran.	—	ja	+	—	—	r ld.	Fig. 36 bis 39
—	—	—	—	?	—	—	—	—	—	—	—

Digitized by Google

Nr.	Katalog des Warren-Museums	Veröffentlicht in	Rasse	Geschlecht	Numerische Verhältnisse der					
					1. Wirbel	7. Wirbel	8. Wirbel	19. Wirbel	20. Wirbel	24. Wirbel
32	9379—40	B. M. S. 276	?	W	—	d	—	lb	—	s l +
33	9379—50	B. M. S. 278	W	W	—	d l +	—	lb l +	—	s l —
34	9379—27	B. M. S. 279	W	W	?	d l +	—	—	—	s l —
35	9379—24	B. M. S. 279	Identität unsicher W	W	—	—	—	lb	—	s r +
36	9379—47	B. M. S. 281	W	M	—	—	—	lb l +	—	s l +
37	9379—21	B. M. S. 282	W	M	—	—	—	lb r +	—	s r +
38	9379—42	B. M. S. 282	W	M	—	—	—	—	—	s
39	9379—26	B. M. S. 284	W	M	—	—	—	lb	—	s
40	9379—43	B. M. S. 285	W	W	—	—	—	lb	—	s l +
41	9379—25	B. M. S. 285	W	W	—	—	—	lb	—	s
42	9379—23	B. M. S. 287	W	W	—	—	—	lb	—	s
43	9379—22	B. M. S. 288	N	M	—	—	—	lb	—	s
44	9379—30	B. M. S. 290	W	M	—	d r +	—	lb	—	s
45	9379—53	B. M. S. 294	W	W	—	d l +	—	lb	—	s
46	9379—69	A. A. S. 40	W	M	—	—	c l +	lange Rippen	—	—
47	9379—56	A. A. S. 96	W	M	—	—	—	lb	—	s
48	9379—57	A. A. S. 97	W	W	—	—	—	lb r + (?)	—	s l + (?)
49	9379—58	A. A. S. 97	W	W	—	d	—	lb l +	—	s
50	9379—59	A. A. S. 98	W	W	—	d l +	—	lb	—	s
51	9379—70	A. A. S. 99	W	M	—	d l +	—	lb l +	—	s
52	9379—82	A. A. S. 99	W	W	—	d l +	—	lb	—	s

Digitized by Google

Wirbelsäule			Bemerkungen	Richtung der Variation	Symmetrisch	Asymmetrisch	Links	Rechts	Aberrant	Seitliche Deformität	Illustration
25. Wirbel	29. Wirbel	30. Wirbel									
—	—	—	1 + 2 verschmolzen	kran.	—	ja	+	—	—	r dors.	Fig. 4, 24
—	—	—	—	kran.	—	ja	+	—	—	—	Fig. 19, 27, 28
—	—	—	—	kran.	—	ja	+	—	—	—	—
—	co r +	—	—	kran.	—	ja	—	+	—	l ls. r sco. r dors.	Fig. 18, 22, 25, 26
—	co l +	—	—	kran.	—	ja	+	—	—	—	—
—	—	—	—	kran.	—	ja	—	+	—	r lumb.	Fig. 17, 29, 30
—	—	—	—	kran.	ja	—	—	—	—	r dors.	—
—	—	co	—	kran.	ja	—	—	—	—	l ls.	—
—	—	—	—	kran.	—	ja	+(?)	—	—	l ls.	Fig. 15, 44
—	—	co	—	kran.	ja	—	—	—	—	—	—
—	—	—	—	kran.	ja	—	—	—	—	—	—
—	—	co	—	kran.	ja	—	—	—	—	—	—
—	—	co	—	kran.	—	ja	—	+	—	r dors.	Fig. 6
—	—	—	—	kran.	—	ja	+	—	—	r dors.	Fig. 5
—	—	s r +	losgelöster Bogen am 24. Wirbel	kaudal	—	ja	—	—	+	l cerv. dors.	Fig. 10, 32
—	—	—	—	kran.	ja	—	—	—	—	—	Fig. 16, 35
—	—	—	—	kran.	—	ja	—	—	+(?)	tuberkul. Gibbus	—
—	—	—	—	kran.	—	ja	+	—	—	—	—
—	—	—	—	kran.	—	ja	+	—	—	l dors.	—
—	co l +	—	—	kran.	—	ja	+	—	—	l cerv. dors.	—
—	—	—	Der Brustteil vom 8. Wirbel an variiert r +	kran.	—	ja	—	—	+	l dors.	Fig. 7

Digitized by Google

Tabelle X.

Nr.	Geschlecht	Alter	Alter, in dem die Def. zuerst bemerkt wurde	Klinische Diagnose, Form der Skoliose	Numerische Verhältnisse der				
					1. Wirbel	7. Wirbel	8. Wirbel	19. Wirbel	20. Wirbel
									I. Serie (1. Januar
1	Mädch.	15	12	l lumbosakral	—	—	—	verlängerte Rippen	—
2	„	17	16	l lumbal	—	—	gestreckte Rippen	verlängerte Rippen	d; r + r Rippen-rudiment
3	„	21	14	r cerv.-dorsal	—	d; lange Halsrippen	—	lb; ohne Rippen	—
4	„	20	16	r cerv.-dors.	—	d; l + Halsrippen	—	lb; rudim. Rippen	—
5	„	16	13	r cerv.-dors.	mit dem Hinterhaupt verschmolzen	—	c; r + rudim. Rippen	—	—
6	„	15	14	r dors. l. lumb.	—	d; Halsrippen	—	lb; rudim. Rippen	—
7	„	16	11	cerv.-dors.	—	—	c; r + rudim. Rippen	—	—
8	Knabe	13	11	dorsal	mit dem Hinterhaupt verschmolzen (?)	—	c; gestreckte Rippen	verlängerte Rippen, die wie die elfte vertebral ansetzen	—
9	Mädch.	13	12	r cerv.-dors. l lumb. } komb.	—	—	c; l + (?) rudim. Rippen	verlängerte Rippen	—
10	„	20	18	l cerv.-dors. r lumbo-dors. } komb.	mit d. Hinterhaupt verschm. (?)	—	c; l + rudim. Rippen	verlängerte Rippen	—

Digitized by Google

Tabelle X.

Wirbelsäule				Bemerkungen	Richtung der Variation	Symmetrisch	Asymmetrisch	+ l	+ r	Aberrant	Illustrationen
24. Wirbel	25. Wirbel	29. W.	30. Wirbel								
bis 1. Oktober 1906).											
—	lb; abgesonderte Querfortsätze	—	s; r +	—	kaudal	—	+	—	+	—	Fig. 59 ff.
—	lb; vollständiger Lendenwirbel	—	—	—	kaudal	—	+	—	+	—	Fig. 65 ff.
s; l + l Sakralflügel, r Querforts.	—	—	—	—	kran.	—	+	+	—	—	Fig. 52
—	—	—	—	—	kran.	—	+	+	—	—	Fig. 47 ff.
—	s; freie Seitenmassen	—	—	—	kaudal	—	+	—	+	—	Fig. 53
s; Querfortsätze mit dem Kreuzbein verschmolzen	—	—	—	—	kran.	+	—	—	—	—	—
—	—	—	—	—	kaudal	—	+	—	+	—	—
—	—	—	s	Defekt im Bogen des 24. Wirbels	kaudal	+	—	—	—	—	—
—	lb; freie Seitenmassen	—	—	—	kaudal	—	+	+ (?)	—	—	—
—	—	—	—	—	kaudal	—	+	+	—	—	Fig. 83 ff.

Digitized by Google

Nr.	Geschlecht	Alter	Alter, in dem die Def. zuerst bemerkt wurde	Klinische Diagnose, Form der Skoliose	Numerische Verhältnisse der				
					1. Wirbel	7. Wirbel	8. Wirbel	19. Wirbel	20. Wirbel
11	Mädch.	15	14	r lumbodors.	—	—	—	lb; r + rudim. Rippen	—
12	„	16	15	l lumbodors.	—	—	—	lb; ohne Rippen	—
13	„	16	14	r scharfwinkelig dors.	—	—	—	lb; rudim. Rippen	—
14	„	13	12	l lumbodors.	—	—	—	lb; verdünnte Rippen	—
15	„	16	14	l lumbodors. (Abknickung)	mit dem Hinterhaupt verschmolzen	—	—	verlängerte Rippen	—
16	„	16	12	r lumbodors. (Abknickung)	mit dem Hinterhaupt verschmolzen	—	—	—	—
17	„	18	17	r lumbodors. (Abknickung)	—	—	—	verdünnte Rippen	—
18	„	22	14	r cerv.-dors. l lumbosakral } komb.	—	d; l + Halsrippen	—	lb; l + l Querfortsatz, r rudim. Rippen	—
19	„	23	17	r cerv.-dors. l lumbosakral } komb.	—	—	—	lb; rudim. Rippen	—

Digitized by Google

Wirbelsäule				Bemerkungen	Richtung der Variation	Symmetrisch	Asymmetrisch	l +	r +	Aberrant	Illustrationen
24. Wirbel	25. Wirbel	29. W.	30. Wirbel								
—	—	—	—	—	kran.	—	+	—	+	—	—
s; Querfortsätze mit dem Kreuzbein verschmolzen	—	—	—	—	kran.	+	—	—	—	—	Fig. 71 ff.
—	—	—	—	9. dorsaler ist ein Semivertebra	kran.	+	—	—	—	—	—
—	—	—	—	—	kran.	+	—	—	—	—	—
—	lb; freie Seitenmassen	—	—	—	kaudal	+	—	—	—	—	—
—	—	—	—	—	kaudal (?)	—	—	—	—	—	—
—	—	—	—	—	kran.	—	—	—	—	—	—
s; l + l Sakralfl.. r Querforts.	—	—	—	—	kran.	—	+	+	—	—	Fig. 76 ff.
s; Querfortsätze mit dem Kreuzbein verschmolzen	—	—	—	—	kran.	+	—	—	—	—	Fig. 81

Digitized by Google

Nr.	Geschlecht	Alter	Alter, in dem die Def. zuerst bemerkt wurde	Klinische Diagnose, Form der Skoliose	Numerische Verhältnisse der				
					1. Wirbel	7. Wirbel	8. Wirbel	19. Wirbel	20. Wirbel
					II. Serie (1. Oktober 190				
20	Mädch.	21	14	l lumb.	—	—	—	lb; rudim. Rippen	—
21	„	26	20	r dors.	—	—	c; r + gestreckte Rippen	—	—
22	„	22	18	l lumb.	rarefiziert	—	—	—	—
23	„	14	12	l lumb.	—	—	—	—	—
24	„	17	16	r lumb.	—	—	—	lange Rippen	—
25	„	15	15	l lumb.	—	—	—	lb; keine Rippen	—
26	„	15	15	r dors.	—	—	—	Rippen verdünnt	—
27	„	20	13	l lumb.	—	—	—	lange Rippen	d; r — bds. rud Rippen
28	„	21	18	r lumb.	—	—	—	lange Rippen	—
29	„	18	12	r lumbodors. (Abknickung)	—	—	—	lb; kurze Kostalstücke bds.	—
30	„	12	11	l lumbosakral	—	—	—	—	—

Digitized by Google

Wirbelsäule				Bemerkungen	Richtung der Variation	Symmetrisch	Asymmetrisch	l +	r +	Aberrant	Illustrationen
24. Wirbel	25. Wirbel	29. W	30. Wirbel								
bis 1. März 1907).											
—	—	—	—	—	kran.	—	—	—	—	—	—
—	—	—	—	2. Halswirbel ist ein Doppelwirbel	kaudal	—	+	—	+	—	—
—	—	—	s; in das Kreuzbein einbezogen	—	kaudal	—	—	—	—	—	—
—	lb; Seitenmassen, frei bds.	—	—	—	kaudal	—	—	—	—	—	—
—	—	—	—	—	kaudal	—	—	—	—	—	—
s; Sakralflügel beiderseits	—	—	—	—	kran.	—	—	—	—	—	—
s; Sakralflügel beiderseits	—	—	—	—	kran.	—	—	—	—	—	Fig. 54 ff.
—	lb; freie Seitenmassen	—	—	—	kaudal	—	+	—	+	—	—
—	lb; abgesonderte Querfortsätze	—	s	—	kaudal	—	—	—	—	—	—
s; Sakralflügel beiderseits	—	—	—	—	kran.	—	—	—	—	—	—
—	—	—	—	—	—	—	—	—	—	—	—

Digitized by Google

Tabelle Y.

	524 Leichen ohne Auswahl (Fischel 1906)	30 jugendliche skoliotische Individuen
A. Vermehrung der Wirbelzahl.		Nr. 2, 27 = 2 Fälle
a) 13 Brustwirbel, 13 Rippen	4,3 %	6,6 %
b) 6 Lendenwirbel, 12 Rippen (an das Kreuzbein assimilierte, 6. Lendenwirbel eingeschlossen)	1,9 %	Nr. 9, 15, 23 = 3 Fälle [1] 10,0 %
c) 6 Kreuzwirbel	0,6 %	?
B. Verminderung der Wirbelzahl.		Nr. 12, 25 = 2 Fälle
a) Nur 11 Brustwirbel	0,3 %	6,6 %
b) Nur 4 Lendenwirbel	2,2 %	—
c) Assimilation des 5. Lendenwirbels bei normaler Wirbelzahl	1,3 %	Nr. 19, 26, 29 = 3 Fälle 10,0 %
C. Rippenvarietäten.		
a) 13 Rippen bei normaler Wirbelzahl	6,6 %	—
b) Nur 11 Rippen bei normaler Wirbelzahl	0,5 %	—
c) Halsrippen	0,9 %	Nr. 3, 4, 6, 18 = 4 Fälle 13,2 %
d) Rudimentäre erste Brustrippen . .	0,5 %	Nr. 5, 7, 10 = 3 Fälle 10,0 %
e) Sonstige Varietäten der Rippen (kurze 12. Rippen etc.)	0,9 %	Nr. 11, 13, 20 = 3 Fälle 10,0 %
D. Sonstige Varietäten. Wirbelverschmelzungen	0,5 %	Nr. 8, 16, Atlasverschmelzung. Nr. 21 Verschmelzung des 2. und 3. Wirbels = 3 Fälle 10,0 %

[1]) Fälle mit abgesonderten Querfortsätzen (Nr. 1, 28) hier nicht eingeschlossen.

Digitized by Google

Literatur.

Aeby, Der Bau des menschlichen Körpers. Leipzig 1868.

Adolphi, Ueber Variationen des Brustkorbes und der Wirbelsäule des Menschen. Morpholog. Jahrbücher 1905, Bd. 33, Heft 1. (Literatur!)

Ancel et Sencert, Variations numériques de la colonne vertébrale. Compt. rend. Association des Anatom. de Lyon 1901, Sess. 3.

Dieselben, Des variations des segments vertébro-costaux. Bibliograph. anatom. T. 10, 1902.

Dieselben, De quelques variations dans le nombre des vertébres chez l'homme, leur interprétation. Journ. de l'Anat. et Phys. Paris, Année 38, Nr. 3.

Bardeen and Lewis, Development of the back, body-wall and limbs in Man. American Journ. of Anatomy 1901, I, 1.

Bardeen, Variationen der Wirbelsäule. Anatom. Anzeiger, Bd. 18.

Derselbe, Numerical vertebral variation in the human adult and embryo. Anatom. Anzeiger Bd. 25. Jena 1904. (Literatur!)

Derselbe, Studies of the Development of the human Skeleton. Amer. Journ. of Anatomy 1905, Vol. IV, Nr. 3.

Bergmann, Ueber dorso-lumbale und lumbo-sakrale Uebergangswirbel. Zeitschr. f. rat. Medizin. Leipzig-Heidelberg 1862. 3. Reihe, XIV.

Bianchi, Un caso di sacralizzazione incompleta (unilaterale) fra la sesta e la settima vertebra cervicale. Arch. per l'antrop. Firenze 1889, XIX.

Derselbe, Varietà vertebrale. Processi verbali della R. accad. di fisiocritici dei Siena 1894. Ser. V, 6.

Derselbe, Sulla interpretazione morfologica della prima vertebr. coccigea nell' uomo. R. Accad. d. fisiocrit. in Siena. Proc. verb. 1895, 9.

Derselbe, Sulla frequenza delle anomalie numeriche vertebrali nello scheletro dei normali e degli alienati. Estr. d. Atti della R. accad. di fisiocrit. dei Siena 1895. Ser. IV, V, 5.

Bockshammer, Die angeborenen Synostosen an den Enden der beweglichen Wirbelsäule. 8°. Tübingen 1861. Ebenso in: Zeitschr. f. rat. Mediz. 1862. 3 R. XV.

Böhm, A Contribution to the Etiology of „Lateral Curvature" of the Spine. Boston Med. and Surg. Journ. Vol. CLIV, Nr. 4. 25. Jan. 1906.

Derselbe, Recent Researches on the Pathology and Etiology of Juvenile Spinal Deformities. Clinical Meeting of the Massachusetts Gen. Hospital. Boston Med. and Surg. Journ. 31. Mai 1906.

Derselbe, The Cause of so-called Habitual Lateral Curvature of the Spine. Boston Med. and Surg. Journ. 22. Nov. 1906.

Derselbe, Ueber die Ursache der sogen. „habituellen" Skoliose. Fortschr. auf dem Gebiete der Röntgenstrahlen. März 1907.

Bolk, 1. Ueber die Persistenz fötaler Formerscheinungen bei einem erwachsenen Manne. 2. Ueber eine Wirbelsäule mit nur 6 Halswirbeln. Morphol. Jahrbücher, Bd. 29.

Coote, Description of a skeleton in which there were six cervical, 12 dorsal and 6 lumbar. Med. Times and Gazette. London 1854. N. S. VIII.

Digitized by Google

Cunningham, The significance of anatomical variations. J. Anat. and Phys. London 1899. XXXIII.

Drehmann, Ueber Cervico-dorsalskoliose und Halsrippen. Allg. med. Zentr.-Zeitung 1906, LXXV, 2.

Derselbe, Zur Anatomie der sogen. Halsrippenskoliose. Zeitschr. f. orthop. Chirurgie 1906, Bd. 16, Heft 1.

Dürr, Ueber die Assimilation des letzten Bauchwirbels an das Kreuzbein. Zeitschr. f. ration. Medizin 1860. 3. R. VIII.

Dwight and Rotch, The Spine in Infancy. Archiv of Pediatrics VIII, p. 161.

Dwight, Th., Account of two spines with cervical ribs, one of which has a vertebra suppressed. Journ. of Anat. and Phys. Vol. XXI.

Derselbe, Description of the Human spines showing numerical Variation in the Warren Museum of the Harvard Medical School. Memoirs of the Boston Society of Natural History. Vol. 5, 1901.

Derselbe, Numerical Variation in the Human spine, with a Statement concerning Priority. Anatom. Anzeiger 1906, Bd. 28, Nr. 1 u. 2.

Fischel, A., Untersuchungen über d. Wirbels. u. d. Brustkorb d. Mensch. Anatom. Hefte 1906, Bd. 31 (Literatur).

Flesch, Verhandlungen der phys. med. Gesellschaft in Würzburg 1879. N. F. XIII.

Frenkel, Beiträge zur Kenntnis des Kreuzbeins der Säugetiere. Jen. Zeitschr. 1876, Bd. 7, S. 396.

Garrè, Ueber Skoliose bei Halsrippen. Zeitschr. f. orthop. Chirurgie 1903, Bd. 11, Heft 1.

Gegenbaur, Zur Bildungsgeschichte lumbosakraler Uebergangswirbel. Jenaische Zeitschr. f. Med. und Naturw. Leipzig 1871—73. VII, 438—440.

Gladstone, An additional praesacral vertebra. Journ. of Anat. and Phys. 1897, Vol. XXXI, p. 530.

Gruber, W., Ueber die Halsrippen des Menschen. Mémoirs de l'Académie impériale des Sciences de St. Petersbourg. Tome XIII, Nr. 2.

Derselbe, Erster Brustwirbel mit einem Foramen transvers. Virchows Arch. 1876, Bd. 47, S. 341.

Harrison, R. G., On the occurrence of tails in man, with a description of the case reported by Dr. Watson. The Johns Hopkins Bulletin XII, 121 bis 129, 1901.

Hasse, Ueber die Fortsätze der Processus transvers. der Wirbel. Zeitschr. f. rat. Med. 1869, 3. R., XXXIV.

Helbing, Beziehung zwischen Halsrippen und Skoliose. Zeitschr. f. orth. Chir. Bd. 12.

Hohl, A. F., Zur Pathologie des Beckens. Leipzig 1852.

Holl, M., Ueber die richtige Deutung der Querfortsätze der Lendenwirbel und die Entwicklung der Wirbelsäule des Menschen. Sitzungsber. der k. Akademie d. Wissensch. Math. naturw. Klasse. Wien 1882, LXXV, 181—232.

Derselbe, Beitrag zu den Abnormitäten der Wirbelknochen. Med. Jahrbuch, Wien 1880.

Hueter, Die Formentwicklung am Skelett des menschl. Thorax. Leipzig 1865.

Digitized by Google

v. Ihering, Ueber den Begriff der Segmente bei Wirbeltieren und Wirbellosen nebst Bemerkungen über die Wirbelsäule des Menschen. Zentralblatt für d. med. Wissensch. 1878, Nr. 9.

Klaatsch (H.), Ueber die Variationen am Skelette der jetzigen Menschheit in ihrer Bedeutung für die Probleme der Abstammung und Rassengliederung. Korrespondenzbl. d. deutschen Ges. f. Anthropol. Braunschweig 1903, XXIII, 133.

Lambl, Reisebericht. Prager Vierteljahrsschrift 1858.

Lane, W. A., Two subjects with six lumbar vertebrae etc. Journ. of Anat. and Phys. London 1885/86, XX.

Lane, Arbuthnot, Supernumerary cervico-dorsal vertebra bearing ribs with vertebral and costal asymmetry. Journ. of Anat. and Phys. 1885. Vol. XIX.

Derselbe, Guy's Hospital Reports 1883/84.

Leboucq, De quelques anomalies des côtes chez l'homme. Ann. de la Soc. de méd. de Gand. 1885.

Derselbe, Zur Frage nach der Herkunft überzähliger Wirbel. Einschaltung oder peripherer Zuwachs? Verhandlungen der anat. Gesellsch., Jena 1894, VIII.

Derselbe, Recherches sur les variations anatomiques de la première côté chez l'homme. Gand 4°. Mém. couronn. et Mém. des savants étrang. publ. par l'Acad. roy. de scienc. de lettres et des beaux arts de Belgique 1896, Tom. LV.

Low, Description of a specimen, in which there is a rudimentary first rib along with 13 pairs of ribs and 25 presacral vertebr. Journ. of Anat. and Phys. 1900, Vol. XXXIV.

Luschka, Die Halsrippen und die Ossa suprasternalia des Menschen. Denkschrift der k. Akad. d. Wissensch. 1859, Bd. XVI.

Meckel, J. F., Handbuch d. menschl. Anatomie 1816, Bd. 2.

Merkel, F., Ueber den Bau der Lendenwirbelsäule. Arch. f. Anatom. und Entwicklungsgesch. 1877.

Papillault, Variations numériques des vertèbres lombaires chez l'homme, leur causes et leur relation avec une anomalie musculaire exceptionelle. Bull. Soc. d'anthrop. de Paris 1898, 4, 5, IX.

Paterson, A. M., The human sacrum. — The scientific transactions of the Royal Dublin Society. Vol. V, Ser. II. Dublin and Norgate 1893.

Derselbe, Anomalies in the skeleton of a negro. Journ. of Anat. and Phys., Vol. XXVII.

Perrone, Ueber kongenitale Skoliose. Zeitschr. f. orth. Chirurgie 1906, Bd. 15, S. 353.

Raab, Ueber das Zustandekommen und die Bedeutung der Assimilation des letzten Lendenwirbels an das Kreuzbein. Med. Jahrb. Wien 1880.

Regalia, Sulla causa generale delle anomalie numeriche del rachide. Monitor. zool. ital. Anno 6, Nr. 6, p. 115. Arch. per l'antrop. e la etnol. V, 25, F. 2, p. 149.

Derselbe, Casi di anomal. numeriche delle vertebre. Arch. per l'antrop. Firenze 1880, X.

Digitized by Google

Retzius, Ueber die Fortsätze der Lendenwirbel und ihre Deutung. Arch. f. Anatom. 1849.

Rex, H., 2 Fälle eigentümlicher Umbildung des normalen Wirbeltypus. Prager Zeitschr. f. Heilkunde 1885, Bd. VI, S. 173.

Rosenberg, Emil, Entwicklung der Wirbelsäule. Sitzungsber. der Naturforschergesellsch. bei der Univ. Dorpat. 17. Febr. 1883. Bd. 6.

Derselbe, Ueber die Entwicklung der Wirbelsäule und das Centrale carpi des Menschen. Morph. Jahrbücher 1876, Bd. 1, Heft 1. (Literatur!)

Derselbe, Ueber eine primitive Form der Wirbelsäule des Menschen. Morphol. Jahrb. 1899, Vol. 27. (Literatur!)

Schwegel, Knochenvarietäten. Zeitschr. f. ration. Mediz. 1859, 3. R., Bd. 5.

Smith, E. B., Two rare vertebral anomalies. Journ. of Anat. and Phys. 1902, V, Vol. 36, P. 4, S. 372.

Smith, W. R., Abnormalities in the sacral and lumbar vertebrae of the skeletons of Australian aborigines. Journ. of Anat. and Phys. London 1902. 3. XXXVII.

Srb, Johann, Ueber Mißbildungen der ersten Rippe. Zeitschr. der. k. k. Gesellschaft d. Aerzte in Wien. Med. Jahrbuch 18, Bd. 2.

Szawlowski, J., Ueber einige seltene Variationen an der Wirbelsäule des Menschen. Anat. Anz. Bd. 20.

Staderini, R., Ricerche statistiche sulla frequenza delle varietà numeriche delle vertebre nell' uomo e considerazione sulla loro genesi. Monitore zool. ital. Anno 5, p. 56 e 95; Arch. ital. de biol. 5, 23, p. 103.

Steinbach, Die Zahl der Kaudalwirbel beim Menschen. Diss. Berlin 1889.

Struthers, J., On variations of the vertebrae and ribs in man. Journ. of Anat. and Phys. London 1874.

Derselbe, On the articular processes of the vertebrae in the Gorilla compared with those in man etc. Journ. of Anat. and Phys. 1892, Vol. XXVII, P. T.

Taruffi, C., Scheletro con prosopoectasia a treteci vertebr. dorsal. Mem. Accad. de scienc. di Inst. di Bologna 1879.

Tenchini, Di una nuova maniera di compenso nelle anomalie numeriche vertebrali dell' uomo. Arch. per l'antrop. Firenze 1894, XXIV.

Derselbe, Mancanza della dodicesima vert. dors. a delle due ult. coste etc. L'Ateneo med. parmense. Parma 1887, I, F. 2; ibidem 1888, 11.

Tenchini, L., Sur les variétés numeriques vertebrocostales chez l'homme. Archive Italienne de biologie 1889.

Thomson, A., Form and connections of the V. lumbar and l.-sacral vertebrae. Journ. of Anat. and Phys. 1894|95, XXIX, p. 43.

Topinard, P., Des anomalies de nombre de la colonne vertebrale. Rev. d'anthropologie. Paris 1877, VI.

Tschugunow, Eine Hypothese der Evolution der menschl. Wirbelsäule. Mitteilungen der k. Univ. Tomsk, Buch 9.

Turner, W., On supernumerary cervical ribs. Journ. of Anat. and Phys. Vol. IV.

Derselbe, A first dorsal vertebr. with a foramen at the root of the transvers. proc. Journ. of Anat. and Phys. 1882/83, XVII; ibidem 1883/84, XVIII.

Digitized by Google

Veraglia, Di alcune varietà ossee del tronco. Torino 1885. Giornale della R. Accad. di Med. di Torino anno 48, Nr. 8—9. Agost.-Settemb. 1885.
Wiedersheim, Ueber die Entwicklung des Schulter- und Beckengürtels. Anat. Anz. 1889, Nr. 14, S. 428.
Welcker, H., Bau und Entwicklung der Wirbelsäule. Zoolog. Anzeiger Jahrg. 1878, Nr. 13, 14. Halle 1878.
Derselbe, Vortrag über Wirbelsäule und Becken. Archiv für Anatomie und Phys. Anat. Abt. 1881.

Digitized by Google

XXV.

(Aus der anatomischen Anstalt der Harvard University Medical School und der orthopädischen Abteilung des Massachusetts General Hospital in Boston.)

Zur Aetiologie des flachen Rückens.

Von

Dr. **Max Böhm,**

früherem Assistent der orthopädischen Abteilung am Massach. General Hospital, jetzigem Assistent der Prof. Hoffaschen Klinik in Berlin.

Mit 7 Abbildungen.

Die folgende Arbeit gibt die ersten Resultate eines Versuches wieder, die Ursache der idiopathischen antero-posterioren Wirbelsäulenverkrümmungen zu finden. Die Studie betrifft den wohlbekannten „Haltungstypus" des flachen Rückens.

Varietäten des Promontoriums sind den Anatomen eine geläufige Erscheinung. Das falsche, doppelte und flache Promontorium sind lange schon bekannt und von mehreren Autoren bereits zu lumbo-sakralen Varietäten in Beziehung gebracht worden (Dürr, Dwight, Adolphi u. a.). Im vergangenen Jahr erschien eine Arbeit von Le Damany „L'Angle sacro pelvien" (Journal de l'Anatomie et de la Physiologie XLII 2 p. 153, Mars-Avril), in welcher der Verfasser durch eine größere Anzahl von Messungen nachwies, daß bei Assimilation des letzten Lendenwirbels an das Kreuzbein das Promontorium sich abflache.

Um die Beziehungen, welche zwischen der numerischen Variation der Wirbelsäule und der Prominenz des Vorgebirges obwalten, klarzustellen, wurden an sämtlichen Wirbelsäulen der Dwight-Kollektion im Warrenmuseum der Harvard Medical School (siehe die in demselben Heft veröffentlichte Arbeit über Skoliose) das Promontorium mittels Bleidrahts gemessen.

In Fig. 1 finden sich die auf diese Weise gewonnenen Zeich-

[1]) Vortrag zum VI. Kongreß der Deutschen Gesellschaft für orthopädische Chirurgie am 2. April 1907.

Digitized by Google

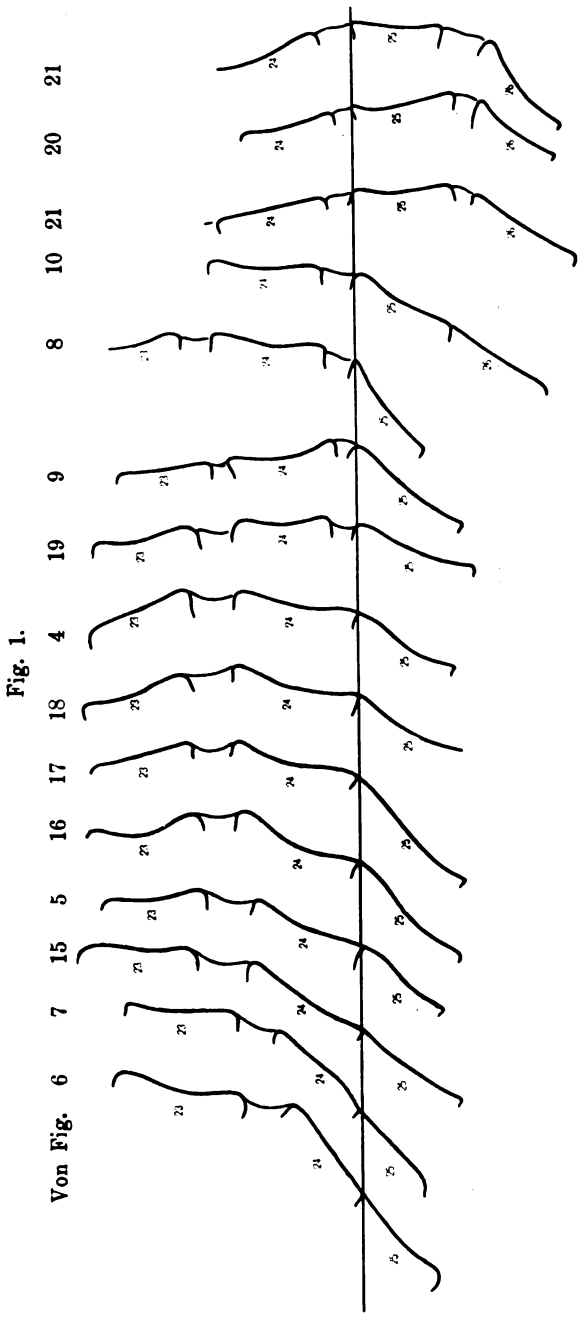

Fig. 1.



Fig. 2.
Dorsale Seite

Vgl. Fig. 19 (S. 311).

Digitized by Google

nungen, soweit sie die Wirbelsäulen betreffen, die unserer Skoliosenarbeit als Illustrationen dienen [1]).

Die Wirbelsäulen sind in der Tabelle folgendermaßen angeordnet: Links stehen die Wirbelsäulen, welche den höchsten Grad der Sakralisierung des 24. Wirbels aufweisen; es folgen dann nach rechts die höheren, mittleren und niederen Grade der gleichen Anomalie; darauf geht die Reihe über die Norm (Fig. 8) hinweg zu den

Fig. 3.

Fig. 4.

niederen, mittleren und höheren Graden der Lumbalisierung des 25. Wirbels über, um schließlich mit dem höchsten Grad dieser Varietät (Fig. 11) zu enden. Dabei sind die einzelnen Skizzen so angeordnet, daß sie von der Querlinie an der Stelle geschnitten werden, an welcher normalerweise das Promontorium liegen sollte, das ist zwischen 24. und 25. Wirbel.

Es läßt sich nun an der Tabelle folgende Beobachtung anstellen: Gehen wir von links aus, so sehen wir an den ersten beiden

[1]) Auf diese Wirbelsäulen beziehen sich auch die auf dieser und der folgenden Seite gebrauchten Figurenangaben.

Digitized by Google

Skizzen an normaler Stelle keine Spur eines Promontoriums; dasselbe liegt hier, wohl ausgebildet, zwischen 23. und 24. Wirbel. Verfolgen wir nun die Reihe nach rechts, so finden wir, daß in zunehmendem Grade an normaler Stelle ein Promontorium hervortritt, während in dem gleichen Maße das an abnormer Stelle (oberhalb des 24. Wirbels) befindliche Vorgebirge verschwindet. Es zeigen somit die letzteren Wirbelsäulen (Fig. 15, 5, 16, 17, 18, 4, 19) ein doppeltes Promontorium, von denen eines das wahre, das andere das falsche genannt werden kann.

Fig. 5.

Die folgende Wirbelsäule (Fig. 9) nähert sich stark der Norm bezüglich der Lage und Ausbildung ihres Promontoriums, Fig. 8 ist in dieser Beziehung etwa normal, und von da ab beginnt die andere Hälfte der Reihe. Wirbelsäule 9379—69 (Fig. 10) besitzt ein etwas flaches, aber an normaler Stelle gelegenes Vorgebirge; 9379—17 (Fig. 21) hat wiederum ein doppeltes Promontorium, von denen das falsche jedoch zwischen 25. und 26. Wirbel liegt, und in den letzten beiden Wirbelsäulen (Fig. 20 und 11) schließlich tritt dieses falsche Vorgebirge auf Kosten des wahren so stark hervor, daß es beinahe die normale Prominenz erreicht.

Wir leiten somit aus dem Studium der Fig. 1 dieser Arbeit, gleichzeitig gestützt auf unsere Untersuchungen an der gesamten Dwight-Kollektion, folgende Sätze ab:

Zwischen der numerischen Variation der Wirbelsäule einerseits und der Lage und Ausbildung des Promontoriums anderseits besteht ein regelrechtes Abhängigkeitsverhältnis. Je stärker der 24. Wirbel sakralisiert ist, umsomehr bildet sich das Promontorium über ihm aus; anderseits je mehr sich der 25. Wirbel einem Lendenwirbel an Charakter nähert, umso schärfer prägt sich unter ihm das Vorgebirge aus. Die numerische Variation verursacht in ihren höchsten Graden ein abnorm gelegenes, aber wohlausgebildetes, in ihren höheren Graden ein doppeltes und teilweise gut ausgebildetes, in

Digitized by Google

Fig. 6.

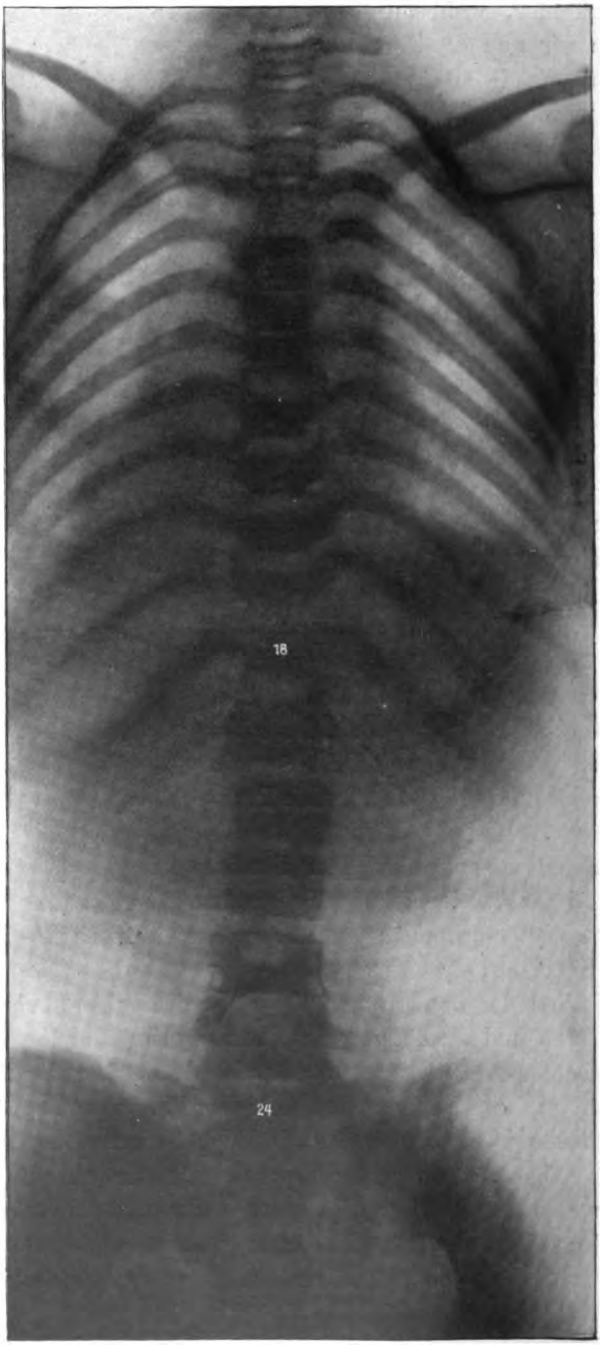

Digitized by Google

Fig. 7.

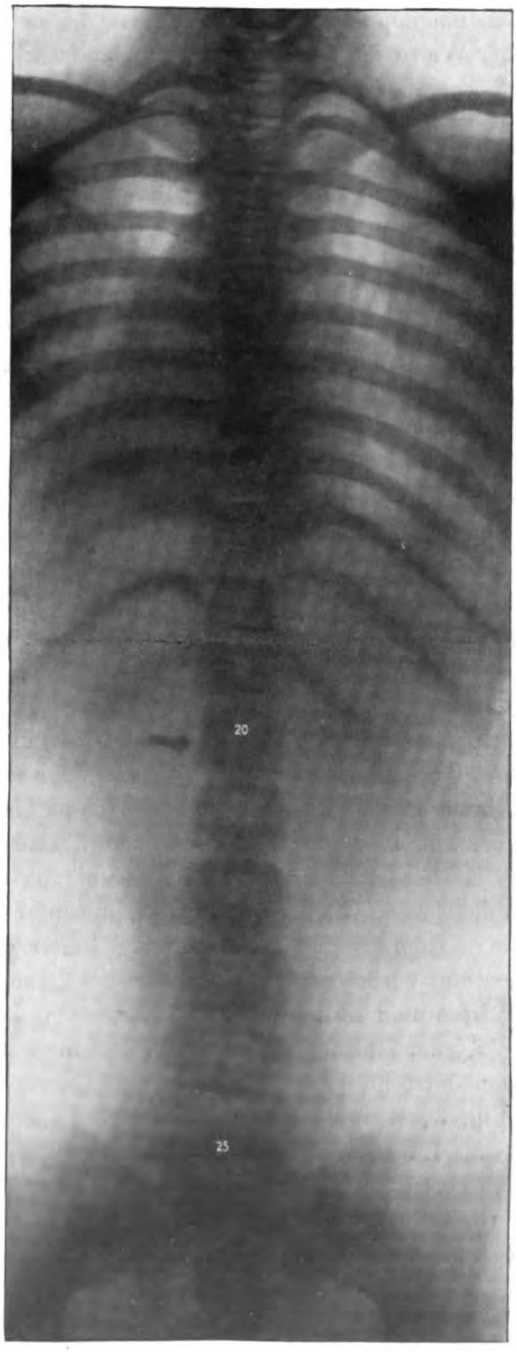

Digitized by Google

ihren mittleren Graden ein doppeltes und wenig scharfes, in ihren niederen Graden ein doppeltes und sehr flaches Promontorium.

In welcher Weise die Abflachung des Promontoriums die Form der Wirbelsäule beeinflußt, tritt deutlich in Fig. 2, S. 407 hervor, die eine mit Bleidraht an den Dornfortsätzen der Wirbelsäulen 9379—50 (vgl. Fig. 19, S. 311) angestellte Messung wiedergibt. Die freie Wirbelsäule verläuft hier gestreckt und gerade wie eine Stange. Die physiologischen Krümmungen und besonders die normale Lendenlordose sind verstrichen.

Zum klinischen Teil übergehend müssen wir uns die Frage vorlegen, ob und inwieweit die Fälle von Wirbelsäulenverkrümmungen, deren Wesen in einer Abflachung der physiologischen Lendenlordose besteht, eine numerische Variation der Wirbelsäule im allgemeinen und insbesondere im kaudalen Abschnitt aufweisen.

Eine Aufhebung der physiologischen Lendenlordose kommt klinisch in zweifacher Weise zur Beobachtung. Dieselbe ist erstens bekannt als Symptom gewisser pathologischer Veränderungen der Wirbelsäule; z. B. können Tuberkulose oder andere chronisch entzündliche Prozesse oder traumatische Läsionen die Form der Wirbelsäule in der genannten Weise verändern. Sehen wir von den auf diese und ähnliche Art zu stande kommenden Deformitäten ab, so bleibt das idiopathische Krankheitsbild oder der sogenannte „Haltungstypus" des flachen Rückens übrig. Fig. 3, 4 und 5 (S. 408 f.) illustrieren diese wohlbekannte Affektion, welche gewöhnlich etwa zur selben Zeit sich klinisch bemerkbar macht wie die juvenile idiopathische Skoliose. Zu dieser Deformität steht der flache Rücken überhaupt in enger Beziehung. Es ist bekannt, daß eine große Zahl von Skoliosen den Haltungstypus des flachen Rückens aufweisen, mitunter sogar in dem Maße, daß die asymmetrische Verkrümmung hinter der symmetrischen an Bedeutung zurücksteht. Ein derartiges gemeinsames Auftreten von Skoliose und flachem Rücken kommt viel häufiger zur Beobachtung als jener Haltungstypus allein, der in seiner Form eine seltene Affektion darstellt.

Die in Fig. 3, 4 und 5 abgebildeten 2 Fälle sind die einzigen, die uns vom 1. Januar 1906 bis 1. März 1907 zur Beobachtung kamen. Die Röntgenbilder der Wirbelsäule beider Fälle sind in Fig. 6 und 7 (S. 410 f.) wiedergegeben.

Fall 1 (Fig. 3 und 6) zeigt: 7 c, 11 d, 5 lb, 1 ls (doppelseitig sakralisiert).

Digitized by Google

Fall 2 (Fig. 4, 5 und 7) besitzt: 7 c, 12 d, 1 ld, 4 l, 1 ls (linksseitig sakralisiert).

Im ersten Fall also besteht eine Variation in kranieller, im zweiten in kaudaler Richtung; in beiden findet sich an der lumbosakralen Grenze eine Wirbelvarietät vor und zwar von der Art, die gemäß unserer anatomischen Studien ein flaches Promontorium mit sich bringen und somit zur Abflachung der physiologischen Lendenkrümmung führen kann. In beiden Fällen müssen wir somit die numerische Variation als die Ursache der bestehenden abnormen Wirbelsäulenform ansprechen.

Diese Befunde, deren Nachprüfung an einem größeren Material noch erforderlich ist, sind geeignet, die enge Verwandtschaft zu erklären, die, wie oben erwähnt, zwischen Skoliose und flachem Rücken besteht und deren Kenntnis zu der Auffassung geführt hat, daß der flache Rücken zur Skoliose prädisponiert. Es sind nämlich beide die klinischen Erscheinungsformen eines und desselben Entwicklungsfehlers.

Digitized by Google

Digitized by Google

Die Verlagshandlung erlaubt sich den geehrten Abonnenten der Zeitschrift für orthopädische Chirurgie hierdurch mitzuteilen, daß der kommende Band einen Nachruf für den hochverehrten Begründer und langjährigen Herausgeber derselben, Herrn Geheimer Medizinalrat Professor Dr. ALBERT HOFFA, bringen wird. Sie verbindet damit die Mitteilung, daß Herr Professor Dr. G. JOACHIMSTHAL, der bisherige Herr Mitherausgeber, die redaktionelle Fortführung der Zeitschrift gütigst zugesagt hat. Alle Sendungen von Manuskripten wollen daher an dessen Adresse (Berlin W. 35, Magdeburgerstraße Nr. 36) gerichtet werden.

Digitized by Google

Digitized by Google

XXVI.

Experimentelle und angeborene Hüftgelenksverrenkung.

Von

Prof. Dr. **Cesare Ghillini**-Bologna.

Mit 7 Abbildungen.

Es scheint, daß die angeborene Hüftverrenkung, sei sie traumatischer Natur, hervorgerufen durch äußeren Druck auf den Leib der Schwangeren (Hippokrates, Cruveilhier) oder während der Geburt durch forcierten Zug an den Füßen des Fötus (Capuron, Chelius, d'Outrepont) oder aber erzeugt durch eine spezielle Lage der Beine des Fötus in der Gebärmutter, wie die meisten Autoren annehmen, mechanischen Ursprunges ist.

Hoffa nimmt dazu noch eine intrauterine Raumbeengung oder aber eine Entwicklungshemmung an.

Lorenz, welcher zuerst nur Entwicklungsstörungen annahm, neigt sich jetzt der mechanischen Theorie zu.

Die häufige Vererbung dieser Deformität führte mich zu experimentellen Untersuchungen. Seit ungefähr 15 Jahren (zuerst am orthopädischen Institut Rizzoli, später im Ospedale dell' Addolorata) paarte ich Kaninchen, bei denen ich die einseitige oder doppelseitige Hüftverrenkung vorgenommen hatte, um Nachkommen mit gleicher Deformität zu erhalten. Die Resultate meiner verschiedenen Experimente waren in Bezug auf die Vererbung der Hüftverrenkung negativ, jedoch für die pathologische Anatomie dieser Deformität von Bedeutung.

Der Italiener Palletta war der erste, welcher die anatomischen Veränderungen der angeborenen Hüftgelenksverrenkung studierte; ich bin der erste, welcher sich mit dem Studium dieser Veränderungen bei der experimentell erzeugten Hüftluxation befaßt.

Baiardi rief bei den Tieren traumatische Luxationen hervor, um die Neoarthrosenbildung zu studieren. Diese Untersuchungen

Digitized by Google

zeigten, daß es möglich sei, auch bei angeborener Hüftgelenkverrenkung eine Neoarthrosenbildung zu erzielen, welche das normale Hüftgelenk ersetzt. Baiardi bestätigte durch seine Experimente das, was man beim Menschen fand.

„Offensiones animadversae in his — sagt Palletta — qui sic claudicabant, vel in acetabulo ossis inominati consistebant, vel in femoris capite, vel in ejusdem cervice. Acetabulum vel nimis profundum est, vel ejus figura in oblongam, ovatam mutatur; praecipue vero ejus ora tum cartilaginea, tum ossea depressa, aut ex aliqua parte latior deprehenditur, idque sursum plerumque accidit, nam inferne cotylis margo, si vitiatur, perruptus et deficiens est... Femoris caput non uno modo vitiatur; vel enim ejus vertex in acutum tendit, vel depressus est, vel contrahitur sensim, et inferne veluti in rostrum terminatur. Est etiam ubi caput pene nullum est, ejusque loco articularis superficies in suprema femoris cervice cernitur. Quandoque visum est ab lateribus esse complanatum. Cervix femoris aut perbrevis est, quo fit ut trochanter ferme altitudinem capitis attingat; aut in transversum porrigitur, aut nimis obliquam positionem accipit, quam ob labem tantum de artus longitudine detrahitur, quantum decurtata aut deficiens a primordiis cervix est."

Er beschreibt hierauf die von ihm bei einem Kinde ausgeführte Autopsie:

„Puero 26 Julii 1785 ab matre procerioris staturae habitusque optimi in lucem emisso, et 10 augusti denato utriusque femoris capita extra acetabulum erant posita, nec praeternaturalem habebant cavitatem, cui insiderent, quemadmodum in inveteratis ejusdem ossis luxationibus accidit."

Lorenz bemerkt ganz richtig, daß, „obgleich man das Problem eifrig studiert habe, noch immer vieles, ja sogar das Wesentliche übrig bleibt, um auf anatomischem Wege das Dunkel der Aetiologie der Deformitäten aufzuhellen".

Hüftbein. Die meisten Veränderungen bemerkt man an der Pfanne, welche rudimentär sein kann und an einen Mangel glauben läßt; an ihrer Stelle befinden sich Knochenmassen, von welchen auch Palletta spricht. Lorenz sagt, daß, wenn auch das rudimentäre Pfannengrübchen fehlt, die Fläche des Pfannenortes erhalten bleibt, und daß die Ränder derselben eine mehr oder weniger deutliche Differenzierung zeigen. Im Gegensatze zum vollständigen

Digitized by Google

Pfannenmangel findet man als Ausnahme eine Persistenz der Pfanne (Cruveilhier), welche letztere jedoch immer kleiner ist als der Kopf des Femur. Die Fälle von anscheinend vollständigem Pfannenmangel sind nach Lorenz während der beiden ersten Lebensdezennien ebenso selten, wie jene von auffallender Integrität der Pfannengrube.

In den meisten Beschreibungen findet man die Pfanne auf ein dreieckiges Grübchen beschränkt, Lorenz bestätigt solches und erklärt es.

Bei meinen Untersuchungen an 8 Kaninchen hatten 3 eine Pfanne, welche eine dreieckige Form aufwies (Fig. 5 *P III*, Fig. 6 *P I* und *II*).

Die Oberfläche ist manchmal glatt, manchmal mit kleinen Höckerchen versehen und ohne Knorpel. Der Pfannenort ist ziemlich verdickt, so daß es scheint, als wäre der Raum bis zum Rande mit Knochenmasse ausgefüllt.

Es gibt auch Autoren, wie Sainton, welche annehmen, daß an dem Pfannenort die Beckenwand dünner sei als normal; allein Lorenz glaubt, daß Sainton sich geirrt habe.

Aus meinen Experimenten konnte ich jedoch entnehmen, daß in einem Falle die Beckenwand an der Stelle der Pfanne dünner war (Fig. 4 *P III*).

Ich rief bei Kaninchen von 1—2 Monaten eine linksseitige Hüftluxation entweder nach vorn oder nach hinten durch den Processus circumductionis von Fabbri hervor.

In Fig. 1 stellen *P I* die vordere linke Hüftverrenkung, *P II* und *III* die hintere Hüftverrenkung dar.

In Fig. 2 zeigen *P I* eine vordere und *P II* eine obere Luxation.

Fig. 3 *P I* stellt eine vordere Luxation und *P II* eine hintere dar.

Ich tötete die Kaninchen in verschiedenen Zeiträumen nach den Experimenten, d. h. nach 14 Tagen, nach 1 Monat, nach 2, 3, 4, 6 Monaten und nach 1 Jahr.

Zuerst will ich die pathologischen Veränderungen des Hüftbeines beschreiben.

Nach 14 Tagen (Fig. 1 *P I* und Fig. 4 *P I* Lux. ant. sin.) ist das linke Hüftbein leicht nach unten verschoben, die Knochenwand etwas verdickt in der Gegend der Pfanne, welche breiter ist und eine ovale Form mit dem Durchmesser in der Längsachse zeigt.

Digitized by Google

Nach 1 Monat (Fig. 1 *P II*, Fig. 4 *P II* Luxatio post. sup. sin.) ist das linke Hüftbein nach oben und hinten verschoben, die Knochenwand ist verdickt. Die linke Pfanne ist um die Hälfte kleiner als die rechte normale. Der Rand ist verdickt und zeigt an der unteren Seite eine Furche. Oben und hinten von der linken Pfanne sieht man eine rundliche Nische größer als die Pfanne selbst, wenig tief und mit einem dünnen Rande. Die linke Beckenwand in der

Fig. 1.

PI *PII* *PIII*

Hüftgelenksverrenkungen. — *PI* linke vordere Hüftluxation nach 14 Tagen. *PII* linke hintere und obere Hüftluxation nach 1 Monat. *PIII* linke hintere und obere Hüftluxation nach 2 Monaten.

Gegend der neuen Nische ist vorn dicker und hinten dünner im Vergleiche zu der anderen Seite.

Nach 2 Monaten (Fig. 1 *P III*, Fig. 4 *P III* Luxatio post. sup. sin.) ist das linke Hüftbein leicht nach oben und hinten verschoben, jedoch viel weniger als in dem vorhergehenden Falle. Die linke Wand ist dünner als die rechte; die Pfanne kleiner, doch ebenfalls weniger als im vorhergehenden Falle. Die eine Nische befindet sich im Vergleich zur alten Pfanne weniger hoch, jedoch mehr nach hinten.

Nach 3 Monaten (Fig. 5 *P I*) ist die Wand des linken Hüftbeines abgeplattet, jedoch dicker; die Pfanne ist an derselben Stelle und so ziemlich von der gleichen Form, doch $1^1/_2$mal breiter als normal und weniger tief. Dieser größeren Breite der Pfanne entspricht der größere Durchmesser des Femurkopfes.

Digitized by Google

Nach 4 Monaten sind zwei Präparate hergestellt (Fig. 2 *PI*, Luxatio ant. sin., Fig. 2 *PII*, Luxatio sup. sin.). In der Luxatio anterior *PI* hat das Becken nur eine Verschiebung nach oben links erlitten, und man sieht vorn an der linken Wand des Hüftbeines eine enorme ovale Nische, mit ihrem Durchmesser transversal. Diese Nische umfaßt auch die Pfanne, welche ganz verschwunden ist, und während der vordere obere Rand sehr ausgeprägt ist,

Fig. 2.

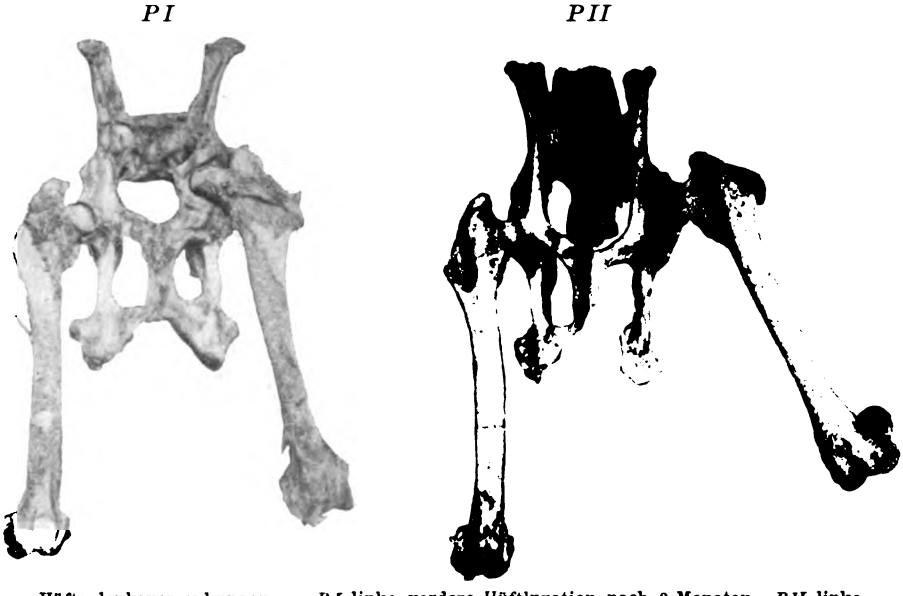

Hüftgelenksverrenkungen. — *PI* linke vordere Hüftluxation nach 2 Monaten. *PII* linke obere Hüftluxation nach 4 Monaten.

verläuft der hintere untere mit der Wand des Hüftbeines. Die Oberfläche ist rauh und zeigt hinten zwei knollige Anschwellungen, zwischen welchen sich die hintere Oberfläche des Trochanter minor des Femur einklemmte. Die hintere Wand des linken Hüftbeines ist doppelt so dick als die rechte. An dem anderen Präparat *PII* (Luxatio sup. sin.) ist die Verschiebung des Beckens nach links beinahe null. Die Wand ist sowohl vorn wie hinten verdickt, die hintere jedoch weniger als an dem oben beschriebenen Präparate. Die Pfanne ist zu einem kleinen Rudiment von dreieckiger, beinahe ovaler Form eingeschrumpft, mit dem größten Durchmesser transversal. Ueber dieser Pfanne bemerkt man eine flache Nische mit

Digitized by Google

rauher Fläche und eingezacktem Rande, welche breiter ist als die rechte gesunde Pfanne.

Nach 6 Monaten (Fig. 3 *PI*, Fig. 6 *PI* Luxatio ant. sin.) ist das linke Hüftbein nach unten und hinten verschoben. Die Wand ist verdickt, die Pfanne kaum bemerkbar, noch rudimentärer als in dem vorher beschriebenen Präparat, in Form eines fast gleichschenkligen Dreieckes mit der Basis nach hinten. Nach vorn und

Fig. 3.

PI *PII*

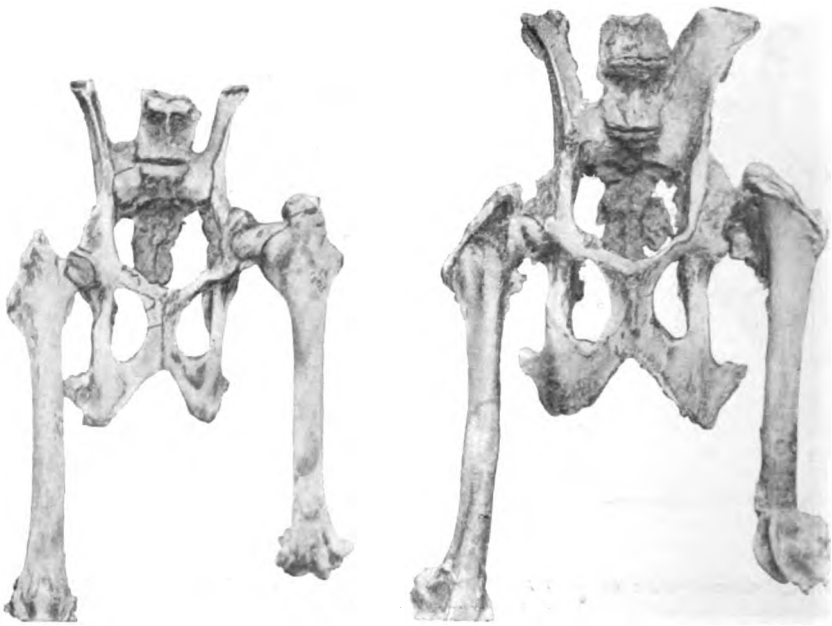

Hüftgelenksverrenkungen. — *PI* linke vordere Hüftluxation nach 6 Monaten. *PII* linke hintere und obere Hüftluxation nach 1 Jahr.

oben bemerkt man über dieser Pfanne eine Nische mit ebener Fläche und glatt, mit einem kleinen Rand nach hinten.

Nach 1 Jahr (Fig. 3 *PII*, Fig. 6 *PII* Luxatio post. sin.) ist das linke Hüftbein nach oben und hinten verschoben. Die Wand ist nach vorn weniger dick als am rechten Hüftbein, jedoch nach hinten mehr. Die Pfanne hat eine ovale Form mit größerem Längsdurchmesser und ist nur $^2/_3$ kleiner als die gesunde. Hinten und oben über der Pfanne bemerkt man eine Nische, etwas größer als an der gesunden rechten Pfanne, mit sehr verdicktem Rande, von einer gewissen Tiefe und mit glatter Fläche.

Digitized by Google

Das obere Femurende.

Lorenz sagt: „Am meisten in die Augen springend ist die allgemeine Atrophie des oberen Femurendes, welches, in allen seinen Dimensionen verringert, den Eindruck einer gewissen Grazilität macht. Mit steigendem Alter nehmen diese Veränderungen zu."

Auch bei meinen Experimenten bemerkt man diese Atrophie, allein je nach den Fällen ist dieselbe verschieden, und hängt nicht

Fig. 4.

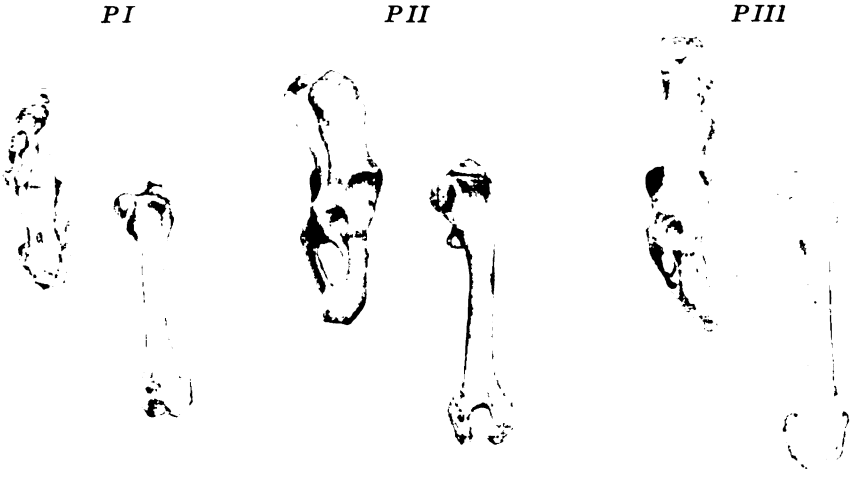

Hüftbein (alte und neue Pfanne) und Oberschenkel. Linkseitig. — *PI* nach 14 Tagen. *PII* nach 1 Monat. *PIII* nach 2 Monaten.

vom Alter des Tieres ab. Während in gewissen Fällen die Deformität des oberen Femurendes, sowie die Atrophie des oberen Teiles der Epiphyse selbst sehr bedeutend ist, sind der untere Teil der Epiphyse hingegen und der obere Teil der Diaphyse kompensatorisch verdickt.

In einem meiner beiden Experimente von 4 Monaten hat sich der Kopf verlängert und der Hals erhoben, so daß das obere Femurende breiter ist als das gesunde.

Von verschiedenen Autoren wurde der vollständige Mangel (sehr selten) des Femurkopfes beschrieben (Bonmariage, Carnochan, Wernher und Vrolick).

An dem in Fig. 7 *P V* abgebildeten Präparat ist der Kopf abgeplattet und so dünn wie Papier, so daß man an einen Mangel des-

Digitized by Google

selben glauben könnte. Schreger fand den Kopf bei einer Frau von 48 Jahren normal.

In dem in Fig. 5 *P I* wiedergegebenen Präparat ist der Kopf größer als normal; allein die Pfanne war auch breiter als die der gesunden Seite.

„Die Verkleinerung des Kopfes und die Formveränderungen desselben sind immer bedeutend," sagt Lorenz. In allen meinen Fällen, mit Ausnahme des einen (Fig. 5 *P I*), bemerkt man die Ver-

Fig. 5.

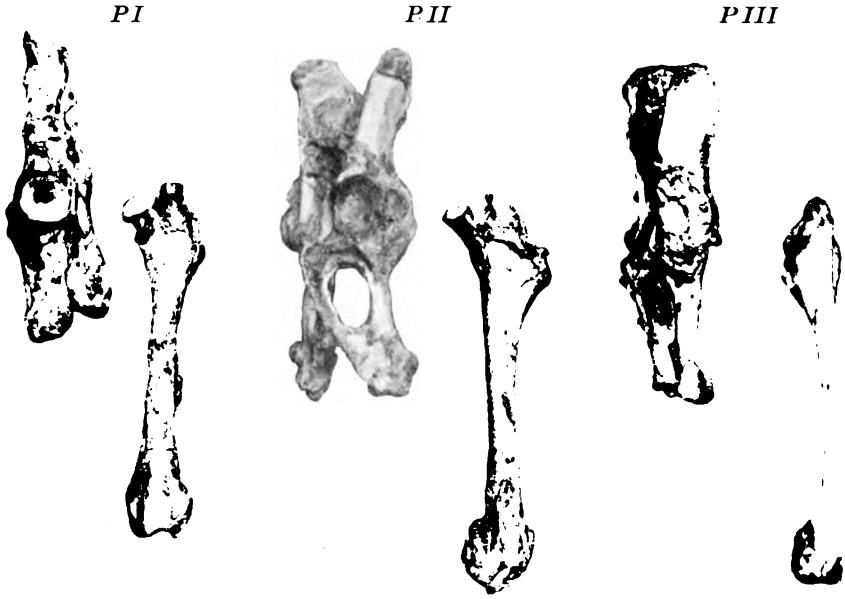

Hüftbein (alte und neue Pfanne) und Oberschenkel. Linkseitig. — *P I* nach 3 Monaten. *P II* nach 4 Monaten. *P III* nach 4 Monaten.

kleinerung des Kopfes, aber am bedeutendsten sind die Formveränderungen. Diese Formveränderungen hängen von der Stellung des Kopfes gegen das Hüftbein ab. Bei der Luxatio ant. ist der Kopf nach hinten abgeplattet, bei der Luxatio post. natürlich nach vorn und bei der Luxatio sup. ist er vollständig flach. Die Deformität, welche Fig. 1 der Arbeit von Lorenz und Fig. 55 der Arbeit von Lorenz-Reiner zeigt, stellt das Präparat *P II* der Fig. 7 meiner Experimente dar, und zwar 1 Monat nach der Operation. Die Deformität der Fig. 2 von Lorenz und 57a von Lorenz-Reiner findet man an dem in *P III* Fig. 7 abgebildeten Präparat 2 Monate nach der Operation; diese Deformität bezeichnet Lorenz mit dem

Digitized by Google

Namen „Pufferkopf". Die Abplattung des Kopfes ist manchmal bedeutend, wie solches die Fig. 3 von Lorenz und Fig. 64 von Lorenz-Reiner zeigt; in meinen Experimenten findet man dieses in Fig. 7 *P VIII*, außer daß an den Köpfen der Figuren von Lorenz, welcher im Profil einem Keil gleicht, der Scheitel des Keils nach oben steht, während er bei meinem Präparate nach unten steht. Die Abplattung zeigt ihren höchsten Grad in der Fig. 4 von Lorenz und Fig. 65

Fig. 6.

PI *PII*

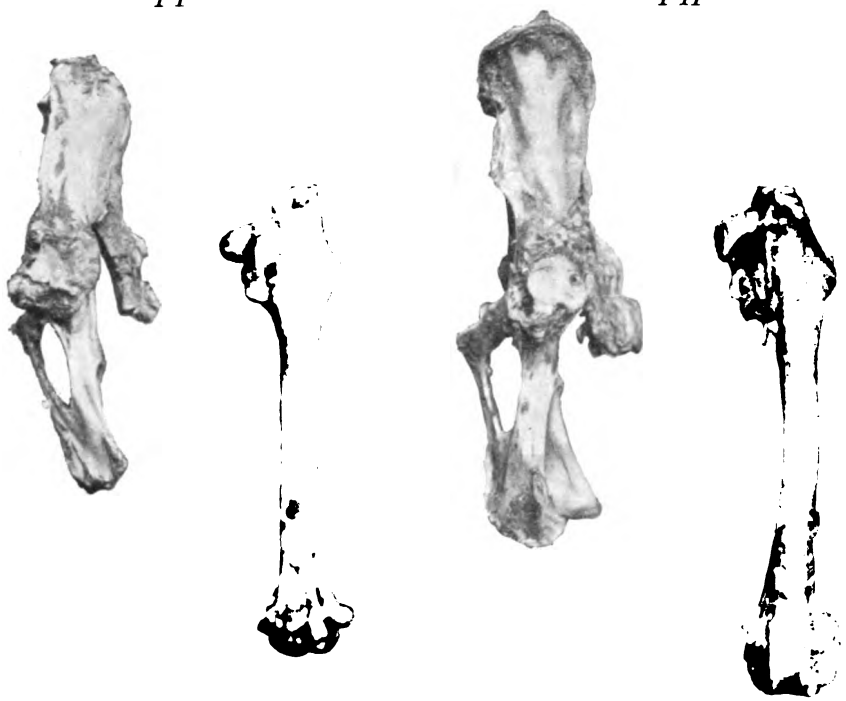

Hüftbein (alte und neue Pfanne) und Oberschenkel. Linksseitig. — *PI* nach 6 Monaten. *PII* nach 1 Jahr.

von Lorenz-Reiner, so daß sie, wie Lorenz sagt, die Form einer „Pufferscheibe" annimmt; dieses findet man bei meinen Experimenten in Fig. 7 *P V* von vorn, und in Fig. 5 *P III* im Profil dargestellt. In diesem meinem Präparat hat der rechte, gesunde Femurkopf eine Dicke von 7 mm und der linke operierte eine Dicke von 3 mm. Auch ist in meinem Experiment, wie in dem von Lorenz, die Oberfläche einer solchen Kopfplatte unregelmäßig, höckerig, der Knorpelüberzug schollig zerfasert, stellenweise defekt,

Digitized by Google

so daß die Spongiosa an vielen Stellen braunrot durchschimmert. Außergewöhnliche Formen zeigen die Femurköpfe *PVI* und *VII* der Fig. 7; dieselben gleichen den Fig. 6 und 7 von Lorenz und 68 und 70 von Lorenz-Reiner.

Außer der Veränderung der Form ist die Veränderung der Richtung des Femurkopfes, welche von dem Schenkelhals abhängt, von Bedeutung.

Lorenz sagt: „Unter allen Umständen ist der Schenkelhals auffallend verkürzt.“ Nach meinen Experimenten hingegen kann

Fig. 7.

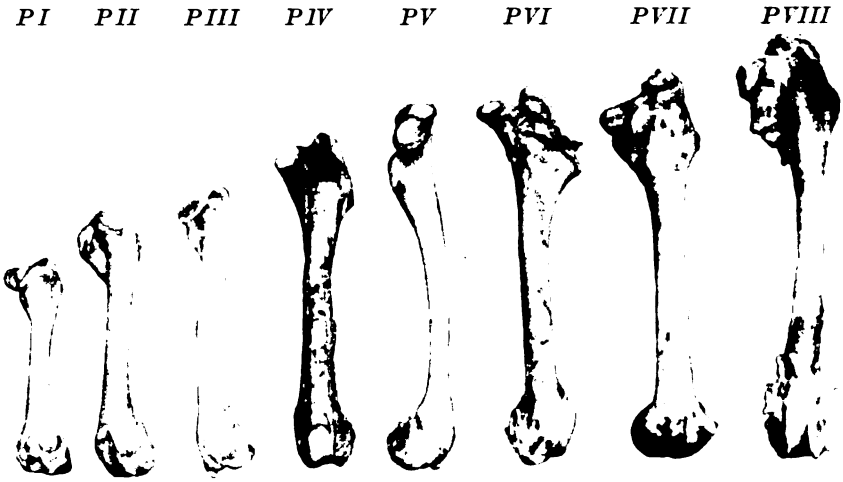

Der linke Oberschenkel. — *PI* nach 14 Tagen. *PII* nach 1 Monat. *PIII* nach 2 Monaten. *PIV* nach 3 Monaten. *PV* nach 4 Monaten. *PVI* nach 4 Monaten. *PVII* nach 6 Monaten. *PVIII* nach 1 Jahr.

ich dem nicht beistimmen, ich fand dieses nur in den meisten Fällen z. B. 6 auf 8 (15 %), da in den *PVI* und *VII* der Fig. 7 der Schenkelhals verlängert ist. In dem *PVI* beträgt die Entfernung zwischen der Oberfläche des Trochanter major und der Oberfläche des Femurkopfes auf der operierten Seite 17 mm und auf der gesunden 15 mm, und bei *PVII* beträgt die Entfernung auf der operierten Seite 20 mm und auf der gesunden 16 mm. In gewissen Fällen hat, wie Lorenz sagt, das obere Femurende eine gewisse Aehnlichkeit mit dem oberen Ende des Humerus, und diese Deformation bestätigt sich auch in meinen Präparaten *PII*, *PIII* und *PIV* der Fig. 7, d. h. in den Fällen, in welchen die Dauer des Experimentes kurz war, weil bei längerer Dauer die Deformitäten zu-

Digitized by Google

nehmen. Dies stimmt mit der außergewöhnlichen Flachlegung des Schenkelhalses im Kindesalter überein, wie es alle Autoren bestätigen.

Eine andere Deformität ist die Herabsenkung des Femurkopfes, welche man in beinahe allen Fällen bemerkt. In zwei meiner Fälle bemerkte man jedoch Erheben desselben in *P VIII* Fig. 7, bei Lorenz-Reiner in Fig. 68, und in meinem Präparat *P VI* der Fig. 7 — Lorenz-Reiner Fig. 67 — ist dieselbe sehr bedeutend. In meinem Präparat jedoch ist der Kopf auf der operierten Seite fast auf der gleichen Ebene mit dem Trochanter major und ist nur 1 mm von demselben entfernt, während auf der gesunden der Femurkopf 5 mm unter der Ebene des Trochanter major steht.

Lorenz sagt: „Von weitaus größerer praktischer Bedeutung, als die Flachlegung ist eine andere Richtungsabweichung des Schenkelhalses, nämlich die pathologische Vornewendung (Anteversion) desselben." In allen meinen Präparaten bemerkt man die Vornewendung des Kopfes; es war auf Grund dieser Deformität, daß ich als einer der ersten — bei der unblutigen Behandlung der angeborenen Hüftgelenksverrenkung — nach der Reposition des Kopfes an die Stelle der rudimentären Pfanne die Festhaltung des Oberschenkels durch Innenrotation anriet. Wie ich schon sagte, bemerkt man bei allen meinen Experimenten diese Anteversion, in einem jedoch (*P VI* Fig. 7) ist diese Vornewendung wegen der Torsion des ganzen oberen Endes des Femur weniger nach hinten und innen deutlich.

Lorenz sagt: „Der Eindruck einer pathologischen Anteversion kann jedoch auch auf Täuschung beruhen. Wie oben auseinandergesetzt wurde, macht eine starke medioposteriore Abplattung des Kopfes, von vorn gesehen, den Eindruck einer Anteversion." Auf Grund meiner Experimente bin ich hier mit Lorenz nicht einverstanden, da ich stets die Anteversion des Femurkopfes als beständige Deformität vorfand, während die Verrenkungen, welche ich erzeugte, verschiedenartig waren. Außer der Anteversion bemerkte ich noch die Herabsetzung des Kopfes und in manchen Fällen die Erhebung desselben. Betreffs dieser Deformitäten riet ich bei der unblutigen Behandlung der angeborenen Hüftverrenkung — schon im April 1897, als ich im Orthopädischen Institut die erste Operation einer angeborenen Hüftgelenksverrenkung ausführte, in einer Arbeit, welche ich dem Gründer des Instituts, Professor Rizzoli, widmete — um den

Digitized by Google

Femurkopf an der Stelle der Pfanne festzuhalten, die Innenrotation des Oberschenkels bei Anteversion des Kopfes an; die Abduktion des Oberschenkels bei Herabsenkung des Kopfes, und die Adduktion des Oberschenkels bei der Erhebung des Kopfes.

Ich gestatte mir daran zu erinnern, was Lange in dieser Beziehung sagte: „Wie ich schon in einem Nachtrage zu meiner vorläufigen Mitteilung in der Münchener medizinischen Wochenschrift 1898, Nr. 15 und 16 erwähnt habe, hat neuerdings Ghillini (Zentralblatt für Chirurgie 1898, Nr. 6 und Archiv für klin. Chir. Bd. 56, S. 443) für diejenige Fälle der angeborenen Hüftverrenkung, bei denen der Kopf nach vorn verschoben ist, die Innenrotation empfohlen. Doch faßt Ghillini die Verschiebung des Kopfes nach vorn nicht als eine Stellungsveränderung auf, wie ich, sondern als eine Formveränderung des oberen Femurendes. Nach seiner Ansicht ist der Schenkelkopf manchmal nach oben verschoben, so daß der Schenkelhals mit der Diaphyse des Knochens einen mehr als normalen stumpfen Winkel bildet, manchmal sei der Kopf nach unten verschoben, in anderen Fällen sei er zu weit nach vorn oder nach hinten gedreht. Je nach der Art der Deformität empfiehlt Ghillini zur Reposition entweder die Abduktion oder Adduktion, die Innenrotation oder die Außenrotation. Ich kann weder die Voraussetzungen, auf denen sich die Vorschläge Ghillinis aufbauen, noch die letzteren selbst als richtig anerkennen, und ich kann mir z. B. nicht vorstellen, wie man bei der angeborenen Hüftverrenkung durch ein Adduktionsmanöver eine Reposition erzielen kann."

Die Innenrotation wurde auch von Hoffa und Lorenz angeraten, weil auch diese die Anteversion des Femurkopfes vorfanden. Die Ansicht, die ich damals aussprach, halte ich auch heute noch aufrecht, bestärkt durch eine lange klinische Praxis und meine zahlreichen experimentellen Untersuchungen.

Nach einer Arbeit von Stern (1906) ist meine Statistik die dritte. Die erste ist die von Lorenz mit 680 Fällen, die zweite die von Hoffa mit 380 Fällen und dann die meinige mit 308 Fällen.

Auf Grund der pathologischen Anatomie sprach ich schon damals die Ansicht aus, daß eine wahre und richtige Restitutio ad integrum im anatomischen Sinne bei der angeborenen Hüftverrenkung nicht möglich sei, infolge der Deformitäten, welche man schon im Kindesalter an dem oberen Ende des Femur und an der Pfanne vorfindet, während man außerordentliche funktionelle Resultate durch

Digitized by Google

eine Neoarthrosenbildung, welche das normale Gelenk ersetzt, erzielen kann.

Betreffs der Endresultate sagt Stern: „Die Literatur der letzten 4—5 Jahre hat ungefähr 2600 Operationen an der Hüfte nach unblutiger Methode mit verschiedenen Resultaten verzeichnet. Jeder Operateur erklärt seine eigenen Resultate nach seinen Untersuchungen, daher eine große Verschiedenheit der Ausdrücke, um zu erklären, auf welche Art sie gemacht wurden und welche mehr oder weniger gut ausgefallen sind. Lorenz begründete seine Resultate zuerst je nach den anatomischen Endergebnissen. Ridlon machte es ebenso; allein es ist bekannt, daß die gelungene Funktion eines reduzierten Hüftgelenkes nicht absolut von dem anatomischen Resultat abhängt. Ein anderer Operateur Ghillini schließt die Möglichkeit einer richtigen anatomischen Reposition vollständig aus infolge der Deformitäten und der mangelhaften Entwicklung, welche bei diesen Verrenkungen unvermeidlich sind. Er teilt seine Resultate je nach ihren guten Funktionen ein."

„In fast allen Fällen findet man eine Deformität der Pfanne; der Hals und der Kopf sind nach vorn gedreht und von einer Größe und Form, welche der Pfanne nicht entspricht."

„Dieser pathologischen Verhältnisse wegen können wir nur in einem geringen Prozentsatze von Fällen (ungefähr 10 %) eine Restitutio ad integrum absolut anatomisch erzielen. Obgleich Ghillini eine anatomische Reposition für unmöglich hält, ist dieselbe doch bei Autopsien als möglich befunden worden."

Trotz aller Hochachtung vor den Prosektoren verharre ich noch immer bei meiner Ansicht — auch die anatomischen Veränderungen im Femur und im Hüftbein, welche man schon in den ersten Monaten bemerkt, angenommen — daß es unmöglich ist, eine wahre richtige Restitutio ad integrum in anatomischem Sinne zu erreichen.

Diese meine experimentellen Untersuchungen sind für die Behandlung der angeborenen Hüftgelenksverrenkung von einer gewissen Bedeutung, weil sie zeigen, wie man den Femur festhalten muß, damit der Kopf an der Stelle des Pfannenortes steht, und wie man eine Neoarthrose bilden kann, welche das normale Gelenk ersetzt, um ein gutes funktionelles Resultat zu erzielen. Auch für die Aetiologie der angeborenen Hüftgelenksverrenkung haben die Experimente eine gewisse Bedeutung, weil sie eine Bekräftigung für die mechanische Theorie der Entwicklung dieser Deformitäten sind;

Digitized by Google

denn die experimentellen anatomischen Veränderungen sind bei den Tieren dieselben wie bei den Menschen.

Literatur.

Palletta, J. B., Exercitationes pathologicae 1820, Kap. VIII, Art. VI.

Pravaz, Ch. G., Traité théoréthique et pratique des Luxations congénitales du fémur suivi d'un Appendice sur la prophylaxie des Luxations spontanées. 1847.

Dollinger, J., Die angeborene Hüftgelenksverrenkung. Arch. f. klin. Chir. 1876, Bd. 20, S. 622.

Baiardi, D., Sulla formazione delle neoartrosi nelle lussazioni traumatiche. Archivio per le Scienze mediche Vol. IV, Nr. 11.

Hoffa, A., Lehrbuch der orthopädischen Chirurgie. 1891.

Sainton, R., Étude sur l'anatomie de la Hanche chez l'enfant et sur la Pathogénie de la luxation congénitale du femur. Rev. d'Orth. 1893.

Lorenz, A., Pathologie und Therapie der angeborenen Hüftverrenkung auf Grundlage von hundert operativ behandelten Fällen. 1895.

Ghillini, C., Rendiconto clinico di Chirurgia ortopedica. Bullettino delle Scienze mediche di Bologna 1897, Ser. VII, Vol. VIII.

Derselbe, Il metodo Fabbri per la riduzione della lussazione congenita dell' anca. Archivio d'ortopedia 1897, Anno XIV, p. 462.

Kirmisson, E., Traité des Maladies chirurgicales d'origine congénitale. 1898.

Schanz, A., Die Aetiologie der angeborenen Hüftverrenkung. Zeitschr. f. orthop. Chir. 1898, Bd. 5, Heft 4.

Ghillini, C., Unblutige Behandlung der angeborenen Hüftgelenksverrenkung. Arch. f. klin. Chir. 1898, Bd. 56, Heft 2.

Clarke, J., Orthopaedic Surgery a text-book of the pathology and treatment of Deformities. 1899.

Lange, J., Die Behandlung der angeborenen Hüftverrenkung. v. Volkmanns Sammlung klin. Vorträge 1899.

Bradford, E. and Lovett, R., Treatise on orthopedic Surgery 1900.

Ghillini, C., Ueber die unblutige Behandlung der angeborenen Hüftgelenksverrenkung in Bezug auf die Deformität des Femur. Münchener med. Wochenschr. 1901, 14.

Cacciari, A., Di un nuovo metodo di riduzione della lussazione congenita dell' anca. Il Policlinico 1901.

Lorenz, A. und Reiner, M., Die angeborene Hüftverrenkung. Handb. der orthop. Chir. (Joachimsthal) 1906.

Stern, G. W., Concering the final Results from the Lorenz operation for the bloodless Reduction of congenital Hip Dislocation. Read before the Surgical Section. Ohio State medical Association. The Ohio State medical Journal 1906.

Digitized by Google

XXVII.

Ein Waschtisch für orthopädische Operationszimmer.

Von

A. Schanz-Dresden.

Mit 2 Abbildungen.

Die Frage nach dem zweckmäßigsten Waschtisch für rein orthopädische Operationszimmer ist nicht durch den Hinweis auf den oder jenen für chirurgische Operationszimmer besonders zweckmäßigen Tisch zu beantworten. Gewiß muß der Waschtisch des Orthopäden ebenso wie der des Chirurgen allen Anforderungen der Asepsis entsprechen, auch sonst sollen beide gleichen Bedingungen genügen. An einer Stelle aber sind am Waschtisch für den Orthopäden besondere Forderungen zu erfüllen.

Ganz außerordentlich viel häufiger müssen in ihm mit Gips beschmutzte Hände gereinigt werden. Dabei ist es unvermeidbar, daß Gips in ziemlich großen Mengen in die Rohrleitungen, welche das Wasser vom Waschtisch wegführen, hineinkommt und Beschädigungen dieser Rohrleitungen herbeiführt.

Welcher Orthopäde hat da noch nicht Schwierigkeiten, Kosten und Aerger gehabt? Alle Augenblicke und natürlich immer gerade in den geeignetsten Momenten erlebt man es, daß eines der Abfuhrrohre sich verstopft hat oder durch den Gips zerfressen worden ist.

Das waren die Gründe, die mich veranlaßten, mir einen besonderen Tisch bauen zu lassen, und da sich derselbe gut bewährt, will ich ihn für Kollegen, welche denselben Aerger satt haben, hier kurz beschreiben.

Der Tisch besteht aus einer Platte aus starkem Zinkblech, auf welche die Waschschalen frei gestellt werden. Die Platte wird von einem eisernen Gerüst getragen, welches in die Wand eingelassen ist. Auf diesem Gerüst ruht außerdem eine Rinne, über welcher die Platte des Tisches endet. Da die Platte nach der Wand

Digitized by Google

zu leicht geneigt ist, fließt Wasser, welches auf dieselbe ausgegossen wird, in diese Rinne ab.

Die Rinne besitzt in ihrer Mitte ein weites, nach abwärts führendes Rohr, durch welches das Wasser in einen darunter an der Wand angebrachten geräumigen Topf weiterfließt. Von diesem Topf

Fig. 1.



geht nahe an seinem oberen Rand die Rohrleitung, welche das Wasser weiterführt, ab.

Hat man sich nun Gipsschmutz von den Händen gewaschen, so spült sich dieser, ohne irgend eine Gelegenheit zum Festsetzen zu finden, in den Topf, und dort setzt er sich ab. In die Rohrleitung selbst kommt er nicht mit hinein.

Zur Reinigung wird der ganze Tisch auseinandergenommen. Zunächst wird die Platte abgehoben, dann die Rinne. Das im Topf über dem Gipsschlamm stehende Wasser wird durch einen kleinen

Digitized by Google

im Boden des Topfes befindlichen Hahnen abgelassen. Der sitzenbleibende Schmutz ist nun leicht zu entfernen. Jedenfalls ist die Reinigung des ganzen Tisches leicht und gründlich auszuführen.

Wenn man darin einen Fehler erblicken wollte, daß man die freistehenden Waschschalen zum Ausgießen kippen muß, so muß ich

Fig. 2.



darauf hinweisen, daß wir bei Gebrauch jedes Waschtisches mit der Waschschale in Berührung kommen. Will man sterile Waschschalen haben, so sind sie an meinem Tisch natürlich viel leichter zu haben, als an den üblichen Konstruktionen mit Kippbecken oder Abflußstöpseln u. dergl.

Digitized by Google

XXVIII.

Eine Prothese bei Exartikulationen im Hüftgelenk.

Von

Dr. **Ejnar Nyrop**-Kopenhagen.

Mit 4 Abbildungen.

Ungefähr gleichzeitig erschienen vor kurzer Zeit zwei bedeutende Arbeiten über Prothesen von Heusner[1]) und Gocht[2]). Diese enthalten jedoch keine wirklich gute Prothese für Exartikulierte im

Fig. 1.

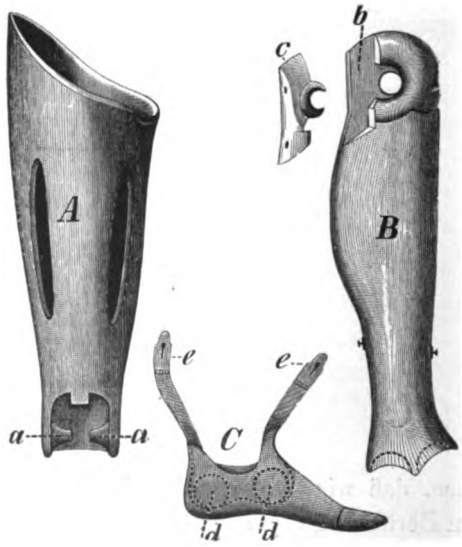

Hüftgelenk, weshalb ich eine von Ernst Nyrop (Kopenhagen) konstruierte eingehender besprechen will. Die Konstruktion liegt schon seit 1882 vor, aber die Prothese ist im Laufe der Jahre modifiziert worden.

---

[1]) Heusner in Joachimsthals Handbuch der orthopäd. Chir. Bd. 2 S. 721.

[2]) Petersen und Gocht, Amputationen und Exartikulationen. Künstliche Glieder. Deutsche Chirurgie, Lieferung 29a, 1907.

Digitized by Google

im Unrecht, wenn er schreibt: „Die Vermeidung aller Metallteile hat etwas Gesuchtes, und die Haltbarkeit des hölzernen Kniegelenks dürfte keine allzu große sein". Hoffa[1]) betont dahingegen gerade diesen Umstand als einen Vorteil: „An dem ganzen Kunstbein ist kein einziger Metallbeschlag. Trotzdem ist das Bein verhältnismäßig leicht (2½ kg), sehr geschmeidig und haltbar."

Das Prinzip im Kniegelenk ist nun mit Erfolg auf das Hüftgelenk auf eine Prothese für Hüftexartikulierte, wie in Fig. 2, 3 und 4 veranschaulicht, überführt. Der Patient erhielt vor gut 5 Jahren, ungefähr einen Monat nach der Exartikulation, die Prothese, welche seit der Zeit täglich im Gebrauch gewesen ist, keiner Reparatur bedurft hat und sich zur Zeit in gutem und brauchbaren Zustand befindet.

Die Hüftpfanne besteht aus Leder, nach einem Gipsabdruck der ganzen Beckenpartie modelliert. Die Verbindung zwischen der Hüftpfanne und dem Schenkelstücke besteht aus einem einfachen Seitenscharnier, welches mit Sorgfalt derart anzubringen ist, daß sich die ganze Schenkelpartie so viel frei nach vorne schwingen läßt, daß der Patient in sitzender Stellung mit der Hüftpfanne auf dem Stuhlsitz zu ruhen vermag (siehe Fig. 4). Die sitzende Stellung ist bequem und das Hinsetzen und Aufstehen verursacht dem Patienten absolut keine Schwierigkeiten.

In Analogie mit dem Kniegelenk wird das Körpergewicht, wegen der Form der Scharniere, nicht auf dem Hüftgelenk, sondern auf dem ausgehöhlten Schenkelstück ruhen, in welches die Hüftpfanne paßt und festgedrückt wird. Dadurch entsteht auch hier in stehender Stellung ein Bremsen der Gelenkbewegung; aber sobald das gesunde Bein einen Schritt vorwärts geführt und die Prothese mittels Leibriemen und Schulterriemen vom Boden abgehoben ist, hört das Bremsen auf, und dem Gesetz der Schwere folgend wird die Prothese — lose im Hüftgelenk hängend — ohne jegliche Anstrengung seitens des Patienten vorwärts geführt.

Die Prothese scheint nicht unbedeutende Vorteile vor denen (Windler, Eschbaum, Mathieu, Geffers[2]) zu besitzen, wo die Gelenkverbindung entweder unter der Hüftpfanne sitzt (feste Verbindung) oder zwischen dieser und dem Leibriemen. Teils wird es

---

[1]) Hoffa, Lehrbuch der orthopäd. Chir. S. 839.

[2]) Diese vier Prothesen finden wir bei Gocht abgebildet. l. c. S. 490—493.

Digitized by Google

dadurch dem Patienten fast unmöglich, mit der Prothese zu sitzen, teils fällt es ihm schwer, ohne eine Krümmung des Unterkörpers zu gehen. Bei der von Ernst Nyrop angegebenen sitzt das Hüftgelenk an natürlicher Stelle, der Patient bewegt sich mit großer Leichtigkeit und erlernt fast schneller das Gehen als diejenigen, welche einen wirklichen Stumpf haben.

Hoeftman[1]) konstruierte seine Prothese für einen Patienten mit totalem, kongenitalem Defekt der Unterextremitäten. Hier sitzt die Gelenkverbindung auf der Vorderseite zwischen Leibriemen und dem Schenkelstück.

---

[1]) Hoeftman, Arch. f. klin. Chir. Bd. 69.

Digitized by Google

XXIX.

(Aus der chirurgisch-orthopädischen Privatklinik von Dr. Gaugele, früher Sanitätsrat Dr. Köhler, Zwickau i. S.)

Das Redressement alter Pottscher Buckel.

Von

Dr. Karl Gaugele.

Mit 9 Abbildungen.

Der ausgeheilte Pottsche Buckel ist selbst für manchen Orthopäden ein Noli me tangere geworden, seit das anfänglich mit so großer Begeisterung aufgenommene Verfahren von Calot zum Teil so trübe Resultate ergab.

Man begnügt sich sehr häufig damit, durch ein geeignetes Stützkorsett eine Verschlimmerung zu verhüten. Beim ausgeheilten Buckel dürfte das ja meist gelingen. Dagegen macht man mit der Korsetttherapie bei dem noch floriden Leiden leider nur zu oft die traurige Erfahrung, daß trotz aller Bemühungen die Buckelbildung von Monat zu Monat stärker wird, zumal wenn man sich noch durch die falsche Eitelkeit der Kinder wie der Eltern bestimmen läßt, die bei jeder Spondylitis unbedingt notwendige Kopfstütze nicht tragen zu lassen. Aus diesem Grunde halte ich immer noch bei der akuten Spondylitis das Tragen eines Gipskorsettes, welches Kopf und Rumpf in leicht überstreckter Stellung umfaßt, für die sicherste Behandlung. Daß sie ihre Unannehmlichkeiten hat, mag ohne weiteres zugegeben werden, und oft genug wird sie von den Angehörigen einfach verweigert werden; dann tut ja sicher auch ein gutes, am besten festes Korsett aus Zelluloid mit Kopfstütze (siehe Fig. 1) seine guten Dienste, zumal es anderseits erlaubt, dem Kinde die Wohltat von Salz- und anderen Bädern zukommen zu lassen. Als Kopfstütze verwende ich eine auch von anderen meines Wissens schon angegebene Stahlstange, welche an dem Rücken des Korsettes verstellbar angebracht ist. An dieser Stahlstange ist oben ein Halbring befestigt,

Digitized by Google

welcher bis vor das Ohr reicht. An diesem ist durch Flügelschrauben ein zweiter Halbring, welcher das Kinn trägt, angebracht. Letzterer kann z. B. zum Essen leicht entfernt und wieder angelegt werden. Es gelingt sehr leicht, diese Kopfstütze durch einfaches Biegen an der Metallstange oder durch Höherstellen in jede gewünschte Lage zu bringen. Außerdem hat obige Kopfstütze den Vorzug, daß sie möglichst unauffällig ist, bei geschickter Verdeckung

Fig. 1.



durch die Haare kaum gesehen wird, endlich ist sie viel bequemer zu tragen, als z. B. der Hessingsche Kopfhalter u. a.

Seit längerer Zeit bin ich nun, ermuntert durch die Erfolge Wullsteins, daran gegangen, auch den alten Pottschen Buckel mehr aktiv zu behandeln. Schon vor einigen Jahren hatten wir hier in unserer Klinik einen Apparat nach dem Prinzip des Wullsteinschen Apparates gebaut; er war uns aber, offen gesagt, zu kompliziert, erreichte in der Feinheit der Ausführung wohl auch längst nicht den Wullsteinschen Apparat; kurz und gut, wir verloren die Freude, mit ihm zu arbeiten. Es sind so viele und sicher sehr gute Apparate beschrieben worden, welche ein energisches Redressement des Buckels erlauben, so der Apparat von Lorenz und Alivisatos. Immerhin sind dies aber wieder teurere Apparate, welche nur zu diesem Zwecke konstruiert sind und ziemlich große Ansprüche an Platz stellen, wie er nicht überall vorhanden ist. Ich suchte

Digitized by Google

daher nach einer einfacheren Konstruktion, die unter Benutzung des gewöhnlichen orthopädischen Tisches möglichst wenig Raum erforderte.

Unser orthopädischer Tisch ist in Anlehnung an den Heusnerschen Apparat gebaut.

Zur besseren Regulierung der Ab- und Adduktion an der Ex-

Fig. 2.

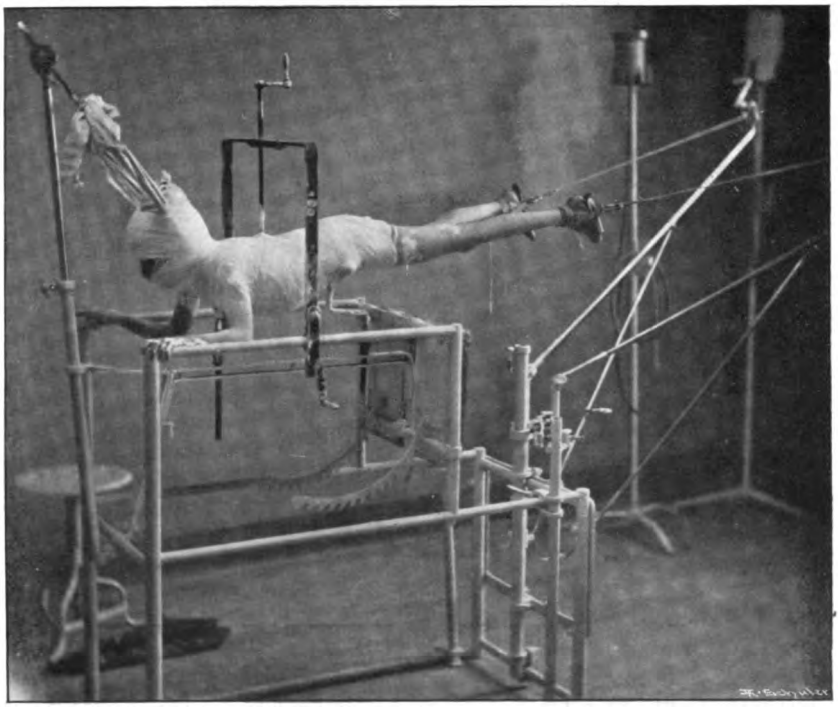

tensionsvorrichtung der Beine hat Herr Sanitätsrat Köhler schon vor Jahren Schrauben angebracht (siehe Fig. 2 u. 9).

Zu diesem Apparat verfertigte ich nun, wie die Fig. 2 zeigt, ein einfaches Rahmengestell, das in beliebiger Stellung an den Seitenstangen des Apparates befestigt werden kann. Von der Querstange des Rahmens führt eine dort ebenfalls beliebig verschiebbare Schraube nach abwärts. Der Patient wird auf zwei gepolsterte ovale Querleisten gelegt und zu gleicher Zeit an Kopf und Beinen extendiert. Nach dem Vorgange von Wullstein wird zuerst darauf das Becken und der Kopf mit dem oberen Brustteil eingegipst und gewartet,

Digitized by Google

bis der Gips hart ist, danach wird die Pelotte auf die Stelle des Buckels aufgesetzt. Die Pelotte muß natürlich der Gestalt des Buckels vollkommen angepaßt werden, und lasse ich sie daher, nachdem sie schon vorgearbeitet ist, gewöhnlich erst jetzt genau nach der Buckelbildung festhämmern, da der Buckel in Bauchlage und gestreckter Stellung meist eine andere Form zeigt, als am stehenden Patienten. Vermittels der Schraube kann man nun sehr leicht einen langsamen,

Fig. 3.

Fig. 4.



genau dosierten Druck auf die Pelotte an der Buckelstelle ausüben, während rasch der noch freibleibende Teil des Rumpfes und mit ihm die Pelotte eingegipst wird. Erst vor dem unmittelbaren Erhärten des Gipses pflege ich jetzt rasch einen stärkeren Druck noch mit der Schraube auszuführen, um dem nicht narkotisierten Patienten die Schmerzen möglichst kurz zu machen.

Nach vollkommenem Erhärten des Gipses wird das Rahmengestell durch Losschrauben entfernt, der Patient mitsamt dem einen, eingegipsten Tragbügel vom Apparat abgehoben, letzterer durch

Digitized by Google

Ausschneiden entfernt, der Gipsverband, soweit es dadurch nötig wird, ergänzt und darauf die Magengegend ausgeschnitten. Letzteres wird von den Kindern als große Wohltat empfunden und schadet der Festigkeit des Verbandes absolut nicht.

Der Verband muß ca. 4—8 Wochen getragen werden und wird dann so oft als nötig (4—6mal) erneuert.

Während die ersten Redressements sehr vorsichtig geschehen,

Fig. 5.

Fig. 6.

wird bei den späteren allmählich eine größere Kraft angewendet, um zum Ziele zu gelangen.

Leider bereitet die Behandlung sowohl dem Arzte als den Patienten viel Schwierigkeiten; das schlimmste Uebel ist der nicht zu vermeidende Dekubitus. Ich habe alle möglichen Mittel versucht, habe die Pelotten aus Gummi und in der Mitte hohl gebaut — das Endresultat war immer ein mehr oder weniger starker Dekubitus [1]).

[1]) Bemerkung nach bereits erfolgter Drucklegung: Bei meinen neuesten Fällen erhielt ich zum Teil keinen, zum Teil nur sehr geringen Dekubitus.

Digitized by Google

Man ist dann oft gezwungen, die Verbände abzunehmen und den Dekubitus erst zu heilen. Um das Resultat in solchen Fällen nicht wieder zu verschlechtern, lasse ich die Kinder in Bauchlage an Kopf und Beinen extendiert liegen, was ganz gut ertragen wird.

Welche vorzüglichen Resultate mein Verfahren zeitigt, ist aus den photographischen Aufnahmen zu ersehen.

Fig. 7.

Fig. 8.

M. B., 8 Jahre alt, wurde in dieser Weise von mir behandelt. Fig. 3 zeigt uns das Kind nach dem ersten Gipsverband.

Der Buckel ist hier noch ganz spitz; leider hatte ich es versehen, noch vor Beginn der Behandlung eine photographische Aufnahme zu machen; die Haltung war damals noch schlechter, der Kopf stak förmlich zwischen den Schultern. Fig. 2 zeigt uns das Kind im Apparat während des Gipsens, Fig. 4 das Kind im dritten

Digitized by Google

Gipsverband; die Erhöhung auf dem Rücken entspricht der eingelagerten Pelotte; Bild 5 endlich zeigt uns das Kind nach dem fünften Verband mit ziemlich großen Narben auf dem Rücken; der Buckel ist selbst im Stehen beinahe vollkommen verschwunden, in extendierter Haltung des Kindes überhaupt nicht mehr zu sehen. Das Kind trägt zur Nachbehandlung das oben geschilderte Zelluloidkorsett

Fig. 9.

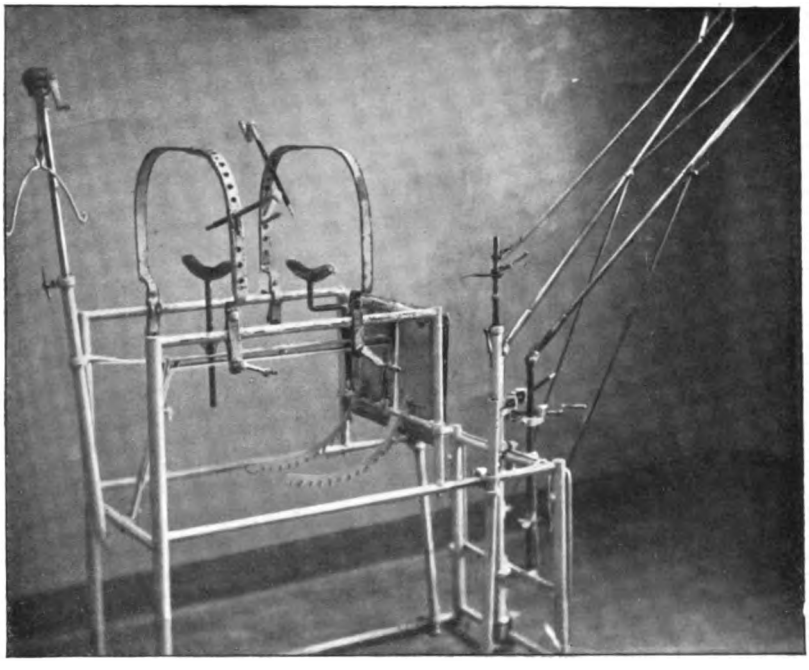

mit Kopfstütze, genau wie die andere hier abgebildete kleine Patientin (Fig. 6).

Ein ähnlich hübsches Resultat erreichte ich mit dem Knaben M. K., Zögling des hiesigen Krüppelheimes. Im Gegensatz zu dem spitzen Buckel des ersten Patienten war bei ihm ein ziemlich breiter Buckel (Fig. 7) vorhanden, welcher schon durch drei kürzere Verbände schön abgeflacht wurde, wie Fig. 8 zeigt.

Am leichtesten lassen sich die Buckel der mittleren und unteren Brustwirbelsäule beeinflussen, weniger gut die am Uebergang der Brust- zur Halswirbelsäule gelegenen.

Digitized by Google

Eine ähnliche Vorrichtung traf ich für das Redressement der Skoliose (Fig. 9).

Ich ließ zwei halbkreisförmige Rahmen arbeiten, welche ebenso an das Gestell des Apparates angebracht werden können. Die Schrauben wirken hier von der Seite her, sind je nach der Lage des Buckels verstellbar. Leider hatte ich bis jetzt nicht Gelegenheit, das Redressement bei den betreffenden Patienten genügend oft zu wiederholen.

Digitized by Google

XXX.

(Aus der orthopädisch-chirurgischen Abteilung der Akademie für praktische Medizin zu Köln [dirig. Arzt Dr. K. Cramer].)

Ein Fall von Fractura ossis navicularis pedis.

Von

Dr. **Heinrich Landwehr**, Assistenzarzt.

Mit 3 Abbildungen.

Der im folgenden genau beschriebene Fall von Fraktur des Naviculare pedis gab mir bei seiner erstmaligen Aufnahme auf unsere Abteilung Veranlassung zu einer eingehenden Literaturdurchsicht betreffs der genannten Affektion. Die kasuistischen Veröffentlichungen darüber waren äußerst spärlich, die Dissertation Nippolds und Deutschländers Vortrag auf dem diesjährigen Chirurgenkongreß damals unbekannt.

Trotz dieser Arbeiten scheint mir jetzt nach einer Wiederaufnahme und operativen Behandlung der Patientin ihre Krankengeschichte mitteilenswert, und zwar zunächst um der Beobachtung selbst willen; sodann ist aber auch die Kasuistik re vera noch recht klein, da eine ganze Reihe von Fällen der genannten Publikationen recht zweifelhafter Natur in Bezug auf die Diagnosenstellung sind.

Die Berechtigung zu dieser Behauptung scheinen mir die folgenden kritischen Erwägungen zu geben. Die Deutschländersche Arbeit stützt sich, wie der Autor selbst bemerkt, auf keinen einzigen frischen Fall von Fractura navicularis pedis. Dies ist bei der Beurteilung der Folgerungen von entscheidender Wichtigkeit. Das Schiffbein des Fußes ist durchaus kein beim gesunden Fuße in seiner Gestalt unveränderlicher Knochen, sondern zeigt auch im Röntgenbilde die meisten physiologischen Variationen von sämtlichen Fußwurzelknochen. Dazu kommen die vielfachen Veränderungen namentlich bei älteren Individuen infolge chronisch entzündlicher und pathologisch belastender Vorgänge.

Digitized by Google

Das nach Deutschländer bei der Palpation stark vorspringende Navikulare schlage ich diagnostisch aus demselben Grunde gering an, aus dem Lilienfeld die Beobachtungen Haglunds einer ablehnenden Kritik unterzieht. Es handelt sich eben bei diesem „großen Knochenfortsatz" um eine atavistisch zu deutende Form des Kahnbeins. Ferner kann man bei zahlreichen Röntgenbildern feststellen, daß die breite Sichtbarkeit der navikularen Gelenkfläche, „die nur durch eine Drehung des Knochens um den Taluskopf zu erklären ist" (Deutschländer), durchaus kein Symptom einer stattgehabten Luxation des Navikulare ist, wiederum aus dem obigen Grunde.

Die Form des Navikulare ist in tibio-fibularer Röntgenaufnahme durchaus nicht stets „regelmäßig vierseitig", sondern zeigt bei jeder Höhenverminderung des Fußgewölbes eine Abweichung von diesem Typus. Damit verbinden sich gewöhnlich der „treppenförmige Uebergang" vom Talus zum Navikulare oder arthritische Auflagerungen, die also bei der Mehrzahl der Beobachtungen mit Veränderungen durch Fraktur oder Luxation in keinem Zusammenhang stehen.

Nippold hat bei seiner Zusammenstellung Fälle von irrtümlich diagnostizierter Navikulareverletzung zweifellos mehrfach mitverwertet. Darunter sind Beobachtungen von Ossa tibialia extern. (Fall 14) und die sogenannten Subluxationen (Fall 40) zu rechnen.

Ferner können meines Erachtens Fälle aus vorröntgenscher Zeit nur geringe Beweiskraft beanspruchen. Große Serien von Fußverletzungen zeigten isolierte Kahnbeinbrüche äußerst selten, wenn sie durch X-Strahlen kontrolliert wurden; Lilienfelds reiches Material nicht einen einzigen.

Endlich erheischen Fälle reiner Navikularefrakturen vor allem therapeutisch und prognostisch eine andere Beurteilung als schwere mehrfache Verletzungen von Fußwurzelknochen (Nippolds zweiter eigener und die Fälle 7, 8, 9, 11, 12, 34 und 36 seiner Kasuistik).

Lilienfeld weist überzeugend nach, daß die von Haglund gezogenen Schlüsse sich auf Fehldiagnosen seiner Fälle aufbauen, und daß der von Haglund konstruierte Typus von Navikularebrüchen nicht existiert. Umso seltsamer ist es zu beobachten, daß unser Fall der Haglundschen Bruchform soweit möglich entspricht und also seinerseits eine „bisher unbekannte" (Haglund) Fraktur des Navikulare darstellt, wofür Haglund seine Fälle irrtümlicherweise hielt.

Digitized by Google

Krankengeschichte.

Maria V., 16½ Jahr.

Anamnese. Vor 6 Wochen ist die Kranke auf einer Treppe gestolpert und ca. 4 Stufen hinabgefallen. Wie die Verletzung des genaueren zu stande kam, kann sie nicht angeben. Sie beobachtete seitdem meist Bettruhe. Weil die Beschwerden nicht nachlassen, sucht sie das Krankenhaus auf.

(Zur Charakteristik dieser Angaben: von der Kriminalpolizei wird vermutet, daß die Patientin sich die Krankheit auf der Flucht vor den Beamten zugezogen habe.)

Befund am 22. Januar 1907. Die Gegend des rechten Os naviculare pedis ist diffus geschwollen und druckempfindlich. Die Bewegungen des Fußgelenkes sind nur unbedeutend behindert. Die Vermutungsdiagnose Fractur. oss. navicular. wird durch das Röntgenbild (Fig. 1) bestätigt: Die Frakturlinie des Os naviculare ist in dorso-plantarer Durchsicht als gezackter Spalt noch deutlich sichtbar; schalenförmige Fraktur der Tuberositas oss. navicular. mit medialer Dislokation des medialen Fragments, starke Aufhellung der Knochenschatten.

Behandlung. Gipsverband in Supinations - Adduktionsstellung 3 Wochen lang. Alsdann Gymnastik und Massage. Gut sitzende Schuhe mit Plattfußeinlagen.

Entlassungsbefund am 4. April. Der Fuß bietet bei Inspektion im Vergleich zu dem gesunden nichts Auffälliges. Das Navikulare ist bei Betastung rechts prominenter als links. Der Gang ist noch etwas hinkend und gering schmerzhaft.

Wiederaufnahme am 13. Mai wegen starker Beschwerden beim Gehen.

Befund. Festes Auftreten auf den rechten Fuß ist wegen der Schmerzhaftigkeit ganz unmöglich; Gang stark hinkend. Das Navikulare springt rechts medialwärts stark vor. Pes valgus contractus. Oedem des Unterschenkels.

Röntgenbild in dorso-plantarer Durchsicht (Fig. 2) zeigt das Navikulare in seinem medialen Teile, der dem früheren Fragmente entspricht, eine stärkere Schattenaufhellung als die benachbarten Fußknochen. In tibio-fibularer Aufnahme deckt proximal von dem talo-navikularen Gelenkspalt der Processus oss. navicular. einen Teil des Taluskopfes.

Digitized by Google

Behandlung. Feuchte Verbände; Bettruhe. Operation in Narkose am 25. Mai 1907. Schnitt über die Tuberositas oss. navicularis bis auf den Knochen. Abtragung der Tuberositas oss. navicularis. Von dieser Oeffnung aus wird die ganze Spongiosa des Kahnbeins mit dem scharfen Löffel ausgekratzt, so daß von innen sichtbar nur die Gelenkknorpel und die Kortikalis erhalten bleiben. Alsdann Redression des Fusses in Adduktions-Supinationsstellung, die jetzt durch Infraktion der stehengebliebenen Knorpel- und Knochenplatten sehr leicht gelingt. Gipsverband in der stark redressierten Stellung.

Fig. 1.

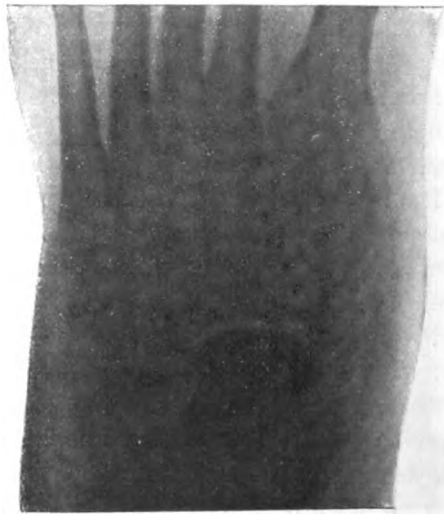

Navikularefraktur mit schalenförmigem medialem Bruchstück.

5. Juli. Abnahme des Gipsverbandes. Verheilung p. p., Massage, aktive Gymnastik, heiße Luft. 10. Juli. Außer Bett mit Plattfußsohle, an der seitliche, bis zum Knie gehende Schienen angebracht sind.

1. August. Fuß steht in idealer Stellung. Narbe etwas adhärent, aber nicht schmerzhaft. Plantar- und Dorsalflexion normal, aktive Supination soweit erhalten als sie am gesunden Fuß ohne forcierte Muskelaktion ausführbar ist. Ganz geringe Beschwerden über dem Fußrücken. Gang in der Schiene fast unmerklich hinkend.

Das Röntgenbild (Fig. 3) zeigt links ein stark vorspringendes Navikulare, rechts ist es im Fersen-Zehendurchmesser verschmälert.

Digitized by Google

und reicht medial nicht bis ins Niveau des Talus und des Cuneiforme I. Die Knochenschatten zeigen nicht mehr die starke atrophische Aufhellung wie früher.

Epikrise. Ueber den Hergang der Verletzung war Bestimmtes leider nicht zu erfahren. Die Heftigkeit des Traumas dürfte außer Zweifel stehen. Ob die Fraktur direkt oder durch Muskel- resp. Bänderzug zu stande kam, bleibt dahingestellt. Aus dem ersten Röntgenbilde geht die Diagnose: Fractura oss. navicularis pedis dext. mit absoluter Sicherheit hervor. Die Fraktur ist noch so jungen

Fig. 2.

Aufhellung des Knochenschattens 5½ Monate nach stattgehabter Fraktur.

Datums, daß eine Kallusbildung sich zwar einleitet, aber der Knochenbruch im Bilde noch deutlich darstellbar ist. Bis zur zweiten Aufnahme am 14. Mai hat die Konsolidation stattgefunden; es ist nur die starke Atrophie des Bruchstückes festzustellen. Die Beschwerden der Kranken konnten nur zeitweilig gebessert werden. Die Belastung hingegen verursachte an dem sich regenerierenden Knochen Schmerzen, deren lokaler Ursache gegenüber eine lokale Therapie am Platze erschien.

Unsere Beobachtung wird die Kritik, welche Lilienfeld an Haglunds Fällen übte, zweifellos bestätigen. Denkt man sich das auf der ersten Röntgenaufnahme (Fig. 1) sichtbare Bruchstück ein-

Digitized by Google

fach weg, so bleibt ein Navikulare übrig, welches dem der gesunden Seite (Fig. 3) so wenig entspricht, daß der beim Os tibiale extern. gewohnte Befund eines großen Processus oss. navicul. geradezu in sein Gegenteil verkehrt wäre. Als Atavismus läßt sich der Befund also auf keinen Fall deuten. Die Beobachtung der Kallusbildung

Fig. 3.

Rechts: Stark ausgebildete Tuberositas ossis navicularis. Links: Operationsresultat nach enchondraler Navikulareresektion.

und die zunehmende Atrophie des Fragments erbringen die Bestätigung der Diagnose.

Als Abrißfraktur (durch Zug der Ligg. talo-calcaneo-navicularia, vielleicht auch des M. tibial. post.) des Naviculare pedis, deren Annahme jedenfalls eine große Wahrscheinlichkeit für sich hat, würde unser Fall der erste dieser Art sein, da in der Arbeit Nippolds noch kein Fall dieser Aetiologie sich vorfindet.

Digitized by Google

Die anfangs eingeleitete Plattfußtherapie war aussichtslos wegen der Unmöglichkeit, die Kranke bis zur völligen Konsolidation des Knochens, die bekanntlich an Hand- und Fußwurzelknochen sehr langsam vor sich geht, ans Bett zu fesseln. Dieser Umstand führte alsbald zum Plattfuß; eine Wiederherstellung des in Abflachung begriffenen Fußgewölbes ohne operativen Eingriff war unmöglich.

Das Brisement forcé verspricht in vielen Fällen nur eine „feste, tragfähige, aber leider steife Form", wie sich Marcinowsky ausdrückt. Allerdings verwechselt dieser Autor dabei Ziel und Erfolg. Als erste blutige Knochenoperation beim Plattfuß wurde von Ogston eine Keilresektion angegeben, die das Talonavikulargelenk nicht nur schwer schädigte, sondern in toto entfernte. Kirmisson u. a. haben die Operation nachgeprüft und empfohlen. Vielfach sind dem Orte der Resectio cuneiformis keinerlei Wert beigelegt und daher Osteotomien an den verschiedensten Punkten des medialen Fußrandes ausgeführt worden (Stokes, Schwartz, Golding-Bird, Hare). Schließlich hat man auch zur Exstirpation von Fußwurzelknochen, speziell des Schiffbeins, seine Zuflucht genommen.

Alle diese Operationen scheinen mir eine zu gewaltige Schädigung der Gelenkverbindungen an der Fußwurzel zu setzen, als daß man sich von ihnen in absehbarer Zeit eine leichte Funktion des ohnehin sehr empfindlichen Fußmechanismus versprechen könnte. Aus diesem Grunde machten wir im oben mitgeteilten Falle einen Versuch, ohne Verletzung des Gelenkapparates das Fußgewölbe zur normalen Form wiederherzustellen, und hoffen, daß dies auch auf die Dauer gelingt. In geeigneten Fällen von statischem oder rhachitischem Plattfuß, d. h. in solchen, wo die Deformierung des Os naviculare das Hauptsymptom der Affektion ist, werden wir dieselbe Therapie in Anwendung ziehen und davon, sowie über den Dauererfolg der obigen Operation Mitteilung machen.

Literatur.

Kohlhardt, Diss. Halle 1898.
Haglund, Zeitschr. f. orthopäd. Chir. Bd. 16.
Lilienfeld, Zeitschr. f. orthopäd. Chir. Bd. 18.
Nippold, Diss. Jena 1907.
Deutschländer, Arch. f. klin. Chir. 1907.
Marcinowsky, Zeitschr. f. orthopäd. Chir. Bd. 4.

Digitized by Google

XXXI.

Zur Frage des Os tibiale externum.

Erwiderung an Dr. A. Lilienfeld anläßlich seines Aufsatzes „Ueber die sogenannten Tarsalia etc.“ (S. 224 u. folg.).

Von

Dr. med. **Patrik Haglund,** Dozent, Stockholm.

Seit lange mit der Frage des Os tibiale externum beschäftigt, bezüglich welcher unsere Kenntnis mir jetzt sehr schwebend scheint, möchte ich hier nur einige kleine Bemerkungen vorausschicken anläßlich der oberflächlichen und wenig wissenschaftliche Kritik verratenden Weise, in welcher Lilienfeld an der oben zitierten Stelle eine von mir publizierte Arbeit über juvenile Frakturen am Os naviculare pedis abfertigt. Auf die interessante, meiner Ansicht nach noch unbeantwortete Frage, ob bei dem Menschen ein Os tibiale externum wirklich vorhanden ist, gründlich einzugehen, ist mir gegenwärtig, anderer Arbeiten wegen, nicht möglich. Mit dem unten Angeführten möchte ich nur einen Protest gegen einen unwissenschaftlichen und übermütigen Ausspruch erheben.

Nachdem ich mit der Veröffentlichung meines obenerwähnten Aufsatzes eine ganze Reihe ähnlicher Fälle öfter als direkte Folge eines Traumas bei Fußballspielen und anderen das Fußgewölbe anstrengenden Sportübungen, in allen Altern bis 20—25 Jahren, also während des ganzen Entwicklungsstadiums des Os naviculare, entstehen gesehen habe, mit Uebergängen von Schäden im ersten Stadium mit ganz kleinem Knochenkern im Os naviculare zu ganz typischen Frakturen an dem vollkommen entwickelten Knochen, ist mir darüber kein Zweifel möglich, daß, was ich früher als nicht selten intrachondrale Frakturen am Knochenkern im Os naviculare aufgefaßt habe, wirklich solche Frakturen sind. So viele Gründe sprechen so deutlich hierfür, daß ich nicht den geringsten Zweifel hierüber hegen kann. Einige dieser Gründe habe ich schon früher angegeben. Ich getraue mir nicht, Lilienfeld hier überzeugen zu können, welcher unkritisch ein Urteil über einen wissenschaftlichen

Digitized by Google

Aufsatz, wie das auf S. 224 und folgende in dieser Zeitschrift Abgegebene, ausgesprochen hat — ohne die Negativbilder, noch die Patienten, von denen meine Darstellung damals handelte, gesehen zu haben. Ich möchte doch folgendes hervorheben. Sieht wirklich Lilienfeld nicht schon auf den Autotypien in meiner betreffenden Arbeit, wie ungleich dieselben — ganz besonders z. B. Fig. 1 — in der Tat den Bildern in Lilienfelds Arbeit, welche Beispiele von dem Vorhandensein von Os tibiale externum geben sollen, sind? Sie zeigen in der Tat sehr wenig Uebereinstimmung, was jeder gewohnte Beobachter beim Studium der Bilder leicht konstatieren kann. Hiermit sei natürlich nicht gesagt, daß ich ganz sicher bin, daß Lilienfelds Bilder wirkliche Ossa tibialia externa im vergleichend anatomischen Sinne zeigen. Sie mögen es ja sein, da sie ebene und schöne Gelenkflächen gegeneinander aufweisen, und im übrigen ein ganz anderes Aussehen haben als die unregelmäßigen Stücke des Os naviculare, die ich als Frakturstücke betrachtet habe. Aber erst durch sorgfältige Anamnese und klinische Untersuchung kann die Frage mit wenigstens ungefährer Sicherheit entschieden werden, ob nicht auch ein solches ebenes und schönes Knochenstück das Resultat einer frühen Fraktur, vielleicht schon in dem Stadium entstanden sein kann, wo das ganze Os naviculare aus Knorpel bestand. Ich will nicht verneinen, daß ich beim Studium der Literatur etwas skeptisch geworden bin bezüglich des Os tibiale externum. Ich habe nämlich etwa 40mal schöne Bilder von Fabella, 7mal von Os peroneum gesehen, ohne ein einziges Mal sie als etwas anderes als was sie wirklich sind, nämlich Sesamoidknochen, betrachtet zu haben. Nur ein sehr oberflächlicher Beobachter würde diese Bilder für Gelenkmäuse oder Bruchstücke halten können. Dagegen habe ich niemals einen Knochen an der Spitze des Os naviculare gesehen, welcher den Eindruck eines selbständigen Knochens macht. Lilienfelds Bild Nr. 2 würde mich möglicherweise veranlassen, meinen zweifelnden Standpunkt aufzugeben, da ich aber das betreffende Negativ nicht gesehen habe, lasse ich dieses Bild nicht zu sehr auf meinen ketzerischen Glauben einwirken. Die Form und das Aussehen des Extraknochens, welcher immer eine direkte Fortsetzung des Os naviculare aufweist, würden mich geneigt machen, diese anatomische Variation lieber Os naviculare bipartitum pedis zu nennen. Ich würde aber auch hierbei im Innersten Lust haben, gleich Ehebald, wie er in einer Untersuchung bezüglich des Os

Digitized by Google

naviculare bipartitum manus, die Lilienfeld nicht fremd sein kann, getan hat, auch solchen Ossa navicularia bipartita pedis als Resultate früherer Frakturen zu betrachten.

Daß man unter allen Umständen mit Kritik Bilder von Extraknochen an der Spitze des Os naviculare pedis beurteilen muß und sie nicht alle schablonenmäßig als Ossa tibialia externa betrachten darf, hat mich ein sorgfältiges Studium solcher Bilder zusammen mit kritischer Prüfung von Krankengeschichten und klinischen Befunden gelehrt. Man muß zwischen zwei Sachen, die gar nichts miteinander zu schaffen haben, unterscheiden.

Ebensowenig darf man den Umstand, daß der Calcaneusepiphysenkern sich in einem frühen Stadium zuweilen auf dem Röntgenbilde als aus zwei oder drei verschiedenen Teilen bestehend zeigt, nicht verwechseln mit den Frakturen, welche zuweilen auf diesen Epiphysenkern in einem späteren Stadium, wo nach meiner nicht unbedeutenden Erfahrung von Röntgenbildern bei jungen Leuten diese Knochenkerne schon längst zu einem einzigen Epiphysenkern zusammengeschmolzen sind, entstehen.

Zum Schluß möchte ich hervorheben, daß es mir fast undenkbar scheint, daß solche juvenile Frakturen nicht zuweilen am Os naviculare vorkommen sollten, da ja in den 20er Jahren solche augenfällig traumatische Frakturen nicht so ungewöhnlich sind. Wenn sogenannte Distorsionen bei fußballspielenden jungen Leuten in der Unfallversicherungspraxis mit Röntgenstrahlen untersucht werden, zeigt es sich nicht selten, daß sie in der Tat Frakturen am Os naviculare sind, und öfter in der Weise, daß eben die Spitze oder ein etwas größeres Stück des medialen Endes des Knochens abgebrochen ist. Unter vollkommen ähnlichen Verhältnissen dürften ja in den 10—20er Jahren ganz vergleichbare Verletzungen an den noch nicht fertigen Knochen entstehen können. Die juvenile Beschaffenheit des Knochens macht nur zuweilen die Symptome etwas verschieden. Schlatter hat mit seinen bekannten Untersuchungen von Verletzungen an dem schnabelförmigen Fortsatze der oberen Tibiaepiphyse den Weg gebahnt für das Verständnis für eine gewisse Gruppe von sehr interessanten juvenilen Verletzungen. Bei Befolgung des von ihm eingeschlagenen Weges macht man in seiner Unfallpraxis, besonders bei turnenden Knaben, ganz interessante Beobachtungen. Daß diese zuweilen einen auf gewissen vielleicht hypothetischen Extraknochen zweifelnd machen, verringert ihren Wert nicht.

Digitized by Google

Schlußbemerkung bei der Korrektur anläßlich mir zugesandter Korrektur von Dr. Lilienfelds Antwort: Ich bedauere sehr, daß meine Wörter im Eifer ein wenig schärfer, als sie gemeint waren, geworden sind. Der scheinbare Widerspruch in meinen von Lilienfeld zitierten Aeußerungen hängt von einem Uebersetzungsfehler ab; übrigens sind jetzt beinahe 2 Jahre vergangen, seitdem ich den ersten Aufsatz schrieb. Ich bin überzeugt, daß, hätte nur Lilienfeld meine Patientinnen selbst gesehen, hätte er seine Ansicht nicht aufgehalten haben können. Sie boten Symptome eines Unfalles dar, obwohl der augenblickliche Schmerz nicht vorhanden gewesen war — eben ein Kardinalsymptom gewisser, juveniler, intrachondraler Frakturen. Eine Distorsion zwischen Os naviculare und einem Os tibiale könnte nicht so schmerzlos gewesen sein. Siehe übrigens S. 464.

Antwort auf die „Erwiderung" des Herrn Haglund.

Von

Dr. **A. Lilienfeld**-Leipzig.

Herr Haglund wirft mir in seiner „Erwiderung" Unwissenschaftlichkeit, Oberflächlichkeit und sogar Uebermut vor. Diese Ausdrücke sind so stark und in unserer deutschen Literatur glücklicherweise so selten, daß ich Haglund die fremde Sprache zu gute rechnen will und annehme, daß er sich nicht bewußt war, wie — wenig höflich er gewesen ist.

Offenbar hat Haglund nur den kurzen Abschnitt meiner Arbeit gelesen, der sich auf seinen Aufsatz „Ueber juvenile Frakturen am Os naviculare pedis" bezieht, sonst hätte er nicht in seiner Erwiderung alle die Irrtümer wiederholt, vor denen ich ganz besonders gewarnt habe. So nennt er die Tarsalia immer noch „Sesamoidknochen", mit denen sie absolut nichts gemein haben, wie ich in meiner Arbeit näher ausgeführt habe. Ferner sagt er S. 349 wörtlich: „Obwohl auf Röntgenbildern eine Menge solcher Extraknochen beobachtet worden ist, hat man doch nie soviel ich weiß, einen solchen Extraknochen an der Spitze des Os naviculare gesehen" und seine Erwiderung fängt er mit den Worten an: „Seit lange mit der Frage des Os tibiale externum beschäftigt". Er be-

Digitized by Google

schäftigt sich also seit lange mit einem Knochen, dessen Existenz er kurz vorher geleugnet hat. Im übrigen ist das Os tibiale schon im Jahre 1605 von Bauhin entdeckt und von Pfitzner allein 97mal durch Präparation an der Leiche festgestellt worden. Außerdem schreibt mir Sick (Hamburg), was mir nicht bekannt war, daß er in seinem Röntgenatlas schon auf den Unterschied zwischen Sesambeinen und Variationen aufmerksam gemacht hat.

Was nun die Frage der Fraktur des Os naviculare pedis anbetrifft, so leugne ich gar nicht, daß dieselbe besonders auf direktem Wege vorkommt, und ich habe in meiner Arbeit den Bruch differential-diagnostisch im Vergleich zum Os tibiale auch besprochen, aber was ich über Haglunds Fälle gesagt habe, halte ich voll und ganz aufrecht, daß sie ohne jeden Zweifel typische Ossa tibialia externa vorstellen, bei denen die Knickfußbeschwerden nur zufällige Begleiterscheinungen darbieten. Meine Mahnung bezog sich doch nur darauf, daß Haglund auf diesen Befund hin eine neue Form des Pes valgus aufgebaut hat und trotz des doppelseitigen Vorkommens des Os tibiale und obgleich irgend ein Unfall direkt geleugnet wurde, nichtsdestoweniger einen Bruch des Os naviculare beiderseits annimmt. Wie ich in meiner Arbeit hinlänglich ausgeführt habe, kommen bei den Tarsalia die sogenannten Abortivformen, wie sie Pfitzner genannt hat, vor, und gerade diese Formen, die keine Gelenkverbindung mehr aufweisen und oft unregelmäßig, sogar mit zackigen Rändern versehen sich auf dem Röntgenbild darstellen, können, wie dies auch bei Haglund der Fall ist, die Veranlassung zur Verwechslung mit Frakturen geben. Ich möchte Herrn Haglund bitten, meine Arbeiten, die besonders diese Frage, „ob Fraktur oder Variation“, in den Vordergrund gestellt haben, etwas genauer durchzusehen, und er wird vielleicht finden, daß sie nicht ganz so „oberflächlich“ sind, wie er angenommen hat.

Digitized by Google

XXXII.

Ueber den sogenannten Calcaneussporn.

Von

Dr. med. **Patrik Haglund**, Dozent, Stockholm.

Mit 9 Abbildungen.

Der sogenannte Calcaneussporn, welcher uns allen durch unsere radiographische und orthopädische Praxis ziemlich wohlbekannt ist, ist einige Male in unserer Fachliteratur erwähnt worden. Neuerdings hat mein hochverehrter Kollege, Dr. Chrysospathes zu Athen, in dieser Zeitschrift (Bd. 18, Heft 3 u. 4, S. 369) in einem Artikel, „die Variationen einiger Skeletteile und die von ihnen ausgehenden Beschwerden" betitelt, den Calcaneussporn besprochen und einen Versuch zur Erklärung der Natur und Entstehungsweise desselben dargelegt. Da ich jedoch zu einer ganz anderen Auffassung der Frage gekommen bin, diese Auffassung auf das Studium von nicht weniger als 17 Bildern des Calcaneussporns, die in meiner Praxis vorgekommen sind, stützend, möchte ich hier kurz dieselbe mitteilen; ich bekomme somit auch Veranlassung, einige Mißverständnisse bezüglich einiger von mir publizierter Fälle von Verletzung des Os naviculare pedis aufzuklären, welche sich augenfällig in Chrysospathes Arbeit geltend machen.

Ich unterlasse es hier, etwas über die unbedeutende Literatur über den Calcaneussporn, die bis jetzt vorliegt, zu sagen, da Chrysospathes in seiner Arbeit das hauptsächlichste, was in der Frage publiziert worden ist, schon erwähnt, und gehe gleich in medias res über, d. h. zu meinen Fällen und den Schlußsätzen, die ich mich berechtigt halte, von meinen Bildern abzuleiten.

Chrysospathes resumiert seine Auffassung von der Entstehung des Calcaneussporns in folgender Weise: „. . . so glauben wir, daß diese als eine von der hinteren Calcaneusepiphyse durch Bänder- und Muskelzug verursachte Abnormität des Knochens aufzufassen sind." Daß Muskel- und Bänderzug eine gewisse Rolle

Digitized by Google

beim Bilden des Sporns spielt, dürfte wohl offenbar sein, da ja der Sporn an einer, beständigen intermittenten Traktionen ausgesetzten. Muskelursprungsstelle placiert ist. Daß aber der Sporn etwas mit

Fig. 1.

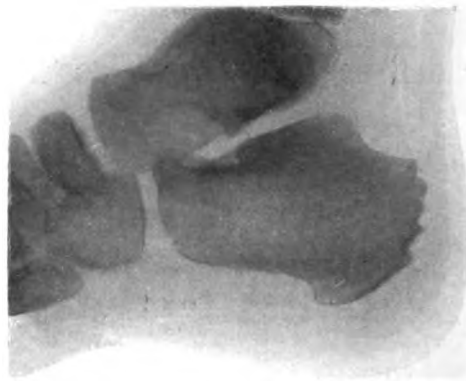

der Epiphyse zu tun haben sollte, erdreiste ich mich mit ziemlich großer Bestimmtheit zu bestreiten. Derjenige Teil des Knochens, von welchem der Sporn ausgeht, wird nämlich nicht von dem Epi-

Fig. 2.

physenkern, sondern von dem Corpuskern des Calcaneus gebildet. Vergleicht man Bilder von jüngeren und älteren Calcanei, so wird man sehr leicht finden, welcher Teil des ausgewachsenen Calcaneus, auf welchem jede Spur von Epiphysenfuge längst verschwunden ist, ursprünglich vom Corpuskern entstanden ist, und welcher Teil vom Epiphysenkern. Vergleicht man z. B. Fig. 1, 2 u. 3, die Calcanei in einem Alter von bezw. 8, 11 und 14 Jahren darstellen, mit allen

Digitized by Google

folgenden Bildern von ausgewachsenen Calcanei mit Sporn, so erhalte wenigstens ich einen lebhaften Eindruck davon, daß der Epiphysenkern nichts mit demjenigen Teil des Calcaneus, wo sich der Sporn später entwickelt, zu tun hat; die Genese desselben muß eine andere sein. Die Auffassung, die ich von dem nicht selten vorkommenden Calcaneussporn und seiner Bedeutung erhalten habe, kann in kurzen Worten folgenderweise gegeben werden. Derselbe ist analoger Natur mit allen denjenigen Knochenentwicklungen, die in Muskelursprüngen, bei Bändern und Kapselhaftstellen entstehen können, und scheint mir in den meisten Fällen mit derjenigen Konstitution, welche

Fig. 3.

sich in osteoarthritischen Prozessen äußert, zusammenzuhängen. Bei Arthritis deformans sehen wir Knochenbildungen entstehen, von allerlei Knochenteilen ausgehend und sich bis in die Weichteile erstreckend, die fast immer scheinbar von Bänder-, Muskel- oder Kapselhaftstellen ausgehen. Man braucht also keine Bedenken gegen die Annahme zu hegen, daß solche Knochenbildungen bei solchen Dyskrasien auch bei dem Ursprung der Plantarmuskulatur am Fersenknochen entstehen könnten, beständigem Irritament beim Gehen und Springen ausgesetzt, wie diese Stelle ist. Ebenso dürften sie bei der Haftstelle der Achillessehne vorkommen. Untersuche ich jetzt meine Fälle, finde ich vieles, das die obengegebene Erklärung beleuchtet.

Pro primo habe ich noch nie einen solchen Sporn bei einem jungen Menschen gefunden. Alle, die bei mir einen solchen Sporn oder Verdacht eines solchen aufgewiesen haben, haben die 40er Jahre passiert, in anderen Worten, sie haben sich in dem Alter befunden,

Digitized by Google

wo andere Symptome deformierender Gelenkprozesse aufzutreten beginnen (z. B. trockene Arthritiden in den Kniegelenken bei korpulenten Frauen in den 40er Jahren etc.).

Pro secundo finde ich sehr selten ein Bild, auf welchem gleichzeitig mit dem Calcaneussporn solche Knochenansätze auch bei

Fig. 4a.

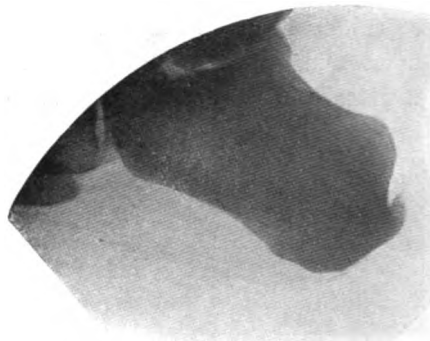

anderen Muskel- oder Kapselhaftstellen nicht vorhanden waren. Auf den folgenden Bildern ist solche Koinzidenz zwischen allerlei solchen Knochenbildungen sehr augenfällig.

In Fig. 4 (55jährige, korpulente Frau mit einer Menge chronischer, rheumatischer Beschwerden in Gelenken, spez. deutliche

Fig. 4b.

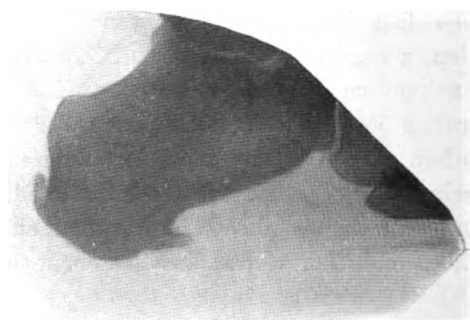

Arthritis deformans der Kniegelenke) finden wir prachtvolle Osteophytbildungen bei dem Ansatze der Achillessehne; ebenfalls in Fig. 5

Digitized by Google

von 51jähriger korpulenter Frau mit knarrenden Knieen. In Fig. 6 von 43jähriger sehr korpulenter Frau mit bedeutenden Beschwerden

Fig. 5.

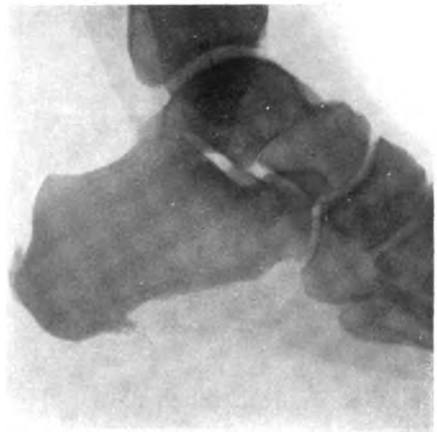

an dem Fußgelenke, sehen wir prachtvolle Knochenauflagerungen an der hinteren und vorderen Tibiaecke, besonders an der Vorder-

Fig. 6.

seite, wo die Gelenkkapsel durchsetzt zu sein scheint von Knochen, der von der vorderen Tibiakante proliferiert ist. In Fig. 7 u. 8,

Digitized by Google

welche Bilder von Scheiben von Skelettmaterial unbekannter Herkunft sind, finden wir solche Osteophytbildungen bei der Ansatzstelle der Achillessehne und außerdem bei der oberen vorderen Ecke des Calcaneus, an dem Gelenk gegen Os cuboideum. Wenigstens die eine (Fig. 8) stammt offenbar von einem alten Manne mit hoch-

Fig. 7.

gradigem Plattfuß mit wahrscheinlich chronischen rheumatischen Beschwerden in demselben.

Was nun die oft sehr unangenehmen Fußbeschwerden, welche dieser Sporn verursacht, betrifft, scheint es mir, daß folgendes hervorgehoben werden sollte. Erstens wissen wir alle, daß ein solcher

Fig. 8.

Sporn ohne die geringsten Symptome vorhanden sein kann, da er nicht selten als vollkommener Nebenbefund bei Untersuchungen, die zu ganz anderem Zwecke vorgenommen werden, angetroffen wird; weiter ist er oft bilateral völlig ohne Symptome an der einen Seite. Er kann also nur unter gewissen Umständen Symptome verursachen und scheint die häufigste Ursache der lästigen und langwierigen Fersenbeschwerden die zu sein, daß er verletzt worden ist. Wie in Ebbinghaus' Fall habe ich den Sporn des schmerzenden Fußes deutlich verletzt gefunden (unklare Konturen; sogar deutliche Fraktur). So ist der Fall mit Fig. 9 (von 57jährigem Manne, sehr kräftige

Digitized by Google

Statur und typischer Gichtiker), in welchem Falle sehr akut auftretende Schmerzen an der rechten Ferse entstanden sind; kein bekannter größerer Unfall, aber der Patient glaubte, er hätte auf irgend eine Weise „falsch getreten" auf der Straße. Der rechte Sporn ist auf dem Negative ganz deutlich verletzt zu sehen im Vergleich mit dem unverletzten linken.

Ein anderer Umstand, welcher Ursache dazu sein kann, daß der sonst so harmlose Sporn Unannehmlichkeiten bereitet, ist das Einsinken des Fußgewölbes; hierdurch kann der Sporn nämlich eine solche Richtung erhalten, daß seine Spitze, die sonst beim Gehen

Fig. 9a.

Fig. 9b.

gar nicht gegen den Boden gerichtet ist, gegen die Haut gerichtet wird, wodurch Schmerzen bei jedem Tritt entstehen können. Ich habe Fälle gesehen, wo eine Plattfußeinlage die Beschwerden verminderte.

Zum Schluß möchte ich hervorheben, daß auch Verletzungen der Muskelursprünge vorkommen können, ohne daß solcher Sporn vorhanden ist, oder ohne daß er verletzt worden ist, wenn er vorhanden ist. Dieses verursacht dann beträchtliche Schmerzen, im allgemeinen mehr beim Gehen, d. h. bei der Anstrengung der Muskeln des Fußgewölbes, als bei dem passiven Stützen. Diese Fersenschmerzen sind mit allen anderen in der Unfallpraxis so außerordentlich wichtigen Verletzungen an allerlei Muskelursprüngen ganz vergleichbar. Zuweilen werden Teile des Knochens mitgerissen, zuweilen nicht, die Symptome werden dieselben, doch werden sie öfters etwas langwieriger im ersten Falle.

Digitized by Google

Was die Therapie dieser langwierigen, aber immer nach und nach vorübergehenden Schmerzen betrifft, will ich hier nur über das, was aus obenstehendem hervorgeht, hinaus hinzufügen, daß ich noch nicht Gelegenheit gehabt, einen Fall zu operieren, die Patienten haben sich mit meiner Darstellung der Sache begnügt und die Zeit abgewartet, wo die Beschwerden nach und nach aufgehört haben. Wenn der Platz der Schmerzen genau begrenzt ist, kann der Patient oft von den Schmerzen ganz frei werden dadurch, daß die Stelle mittels eines Ringes vor Druck geschützt wird. Der Schmerz, welcher durch den Zug der Plantarmuskeln an der verletzten Stelle entsteht, kann dagegen natürlich nicht in dieser Weise gehoben werden. Dem Patienten lasse ich die Wahl, entweder eine unbestimmte, oft ziemlich lange Zeit (mehrere Monate) abzuwarten, oder durch eine Operation der Beschwerden nach etwas kürzerer Zeit ledig zu werden. Sie haben bis jetzt die erste Alternative gewählt.

Zum Schluß ergreife ich die Gelegenheit, einige Irrtümer bezüglich meiner Fälle von Fraktur am Os naviculare pedis, die in der obenerwähnten Arbeit von Chrysospathes vorkommen, zu berichtigen, wahrscheinlich rühren sie von einer weniger gelungenen Uebersetzung her. In dem bilateralen Falle handelte es sich eben um akut auftretende Beschwerden mit hochgradiger Auftreibung des Tuberculum naviculare auf beiden Füßen, aber nicht gleichzeitig; eine empfindliche Auftreibung, die den Füßen ein sehr charakteristisches Aussehen gab, welches teilweise noch vorhanden war, als die Patientin mehrere Monate später im hiesigen Chirurgenverein vorgestellt wurde. Im anderen Falle waren sowohl die Beschwerden wie der radiographische Befund einseitig. Meine Auffassung von dem Verhältnis dieser Verletzungen zu Os tibiale externum, von welchem ich noch nie ein wirklich überzeugendes Beispiel gesehen habe, habe ich an anderer Stelle dargelegt, und dürfte ich vielleicht Veranlassung bekommen, noch einmal darauf zurückzukommen.

Digitized by Google

XXXIII.

Die Trochanter-Spina-Linie als diagnostisches Hilfsmittel.

Von

Dr. **J. Schoemaker** im Haag (Holland).

Mit 5 Abbildungen.

Seit 6 Jahren bediene ich mich bei der Bestimmung des Trochanterstandes einer Methode, die einfach und praktisch und für die Patienten schonend ist. Ich lasse sie nämlich ruhig auf den Rücken liegen und ziehe dann von der Spitze des Trochanters am Rande der Spina ant. sup. ossis ilei entlang eine gerade Linie bis zur Mittellinie. Ich nenne sie die Trochanter-Spina-Linie und diese gibt mir festeren Aufschluß über den Stand des Trochanters, als man a priori geneigt ist zu erwarten.

Sie trifft die Mittellinie nicht in einem genau zu bestimmenden Punkt, so etwa in der Gegend des Nabels, manchmal einen Finger breit höher, ebensoviele Male 1 cm darunter; der Nabel hat ja keine bestimmte Lage.

Bei allen normalen Menschen aber schneiden die von beiden Seiten gezogenen Linien die Mittellinie in derselben Höhe, treffen sich also in der Mittellinie und stellen eine Figur zusammen, wie sie hierunter gegeben wird (Fig. 1).

Man kann den Punkt, wo die Linien zusammentreffen, wohl einigermaßen bestimmen, es hat sich mir aber gezeigt, daß es praktisch wenig Wert hat. Wer aber für Mathematik und Ziffern schwärmt, dem sei gesagt, daß wenn man die beiden Spinae mit einer Linie verbindet und dann aus dem genannten Punkte hierauf eine Senkrechte niederläßt, man zwei rechteckige Dreiecke bekommt, die ungefähr gleichseitig sind. In Fig. 2 ist *a* ungefähr gleich *b*.

Ganz genau ist das nicht; meistens ist bei Kindern *a* etwas größer als *b*, bei älteren Leuten dagegen *a* etwas kleiner als *b*. Viel

Digitized by Google

praktischen Wert lege ich also nicht auf diese Verhältnisse, ich messe *a* und *b* fast nie.

Was meiner Linie als Diagnostikum Wert gibt, das ist die Tatsache, daß die von beiden Seiten gezogenen Linien in der Mittellinie zusammentreffen. Ist das nicht der Fall, dann ist einer von beiden Trochanteren in Bezug zu der Spina ant. sup. verschoben.

Vom theoretischen Standpunkte aus kann man nun behaupten, daß man keine Anweisung bekommt, welcher von beiden Trochanteren sich denn eigentlich an normaler, welcher aber an abnormer Stelle befindet, jedoch im praktischen Leben hat das keinen Sinn, da wir, ehe wir anfangen zu messen, schon wissen, welche von beiden Seiten die kranke ist. Es könnte aber sein, daß beide Trochanteren verschoben wären, z. B. bei doppelseitiger Luxation oder Coxa vara; dann wird der diagnostische Wert meiner Linie geringer, da sie hauptsächlich im Vergleich mit der gesunden Seite deutlich zu uns spricht, aber ganz wertlos wird sie dann noch nicht, weil eben dann der Unterschied mit einer normalen Figur, wobei *a* so ungefähr gleich *b* ist, auch noch in Betracht gezogen werden kann. Und dieser Unterschied wird bald sehr groß.

Fig. 1.

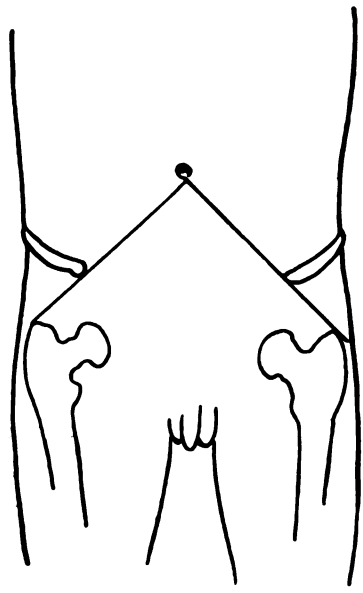

Rückt nämlich einer von beiden Trochanteren in die Höhe, dann dreht sich die Linie mit der Spina als fester Punkt in dem Sinne, daß der Schnittpunkt mit der Mittellinie nach unten verschoben wird, und das nun über eine Strecke, die ungefähr 3mal länger ist als die Verschiebung der Trochanterspitze. Die Entfernung von der Spina bis zur Mittellinie ist nämlich ungefähr 3mal größer als die von der Spina bis zur Trochanterspitze, die Verschiebung wird also mit einem 3mal größeren Zeiger angegeben. Das ist nun wieder ein Vorteil und ein Nachteil zu gleicher Zeit. Vorteilhaft

Digitized by Google

ist es, weil schon bei geringer Verschiebung des Trochanters die Linie eine deutlich veränderte Richtung hat und der Schnittpunkt an der Mittellinie um soviel verschoben ist, daß die Differenz mit der normalen Stelle leicht zu messen ist, — ein Nachteil liegt aber auch darin, weil unsere Fehler — unrichtige Bestimmung der Trochanterspitze und Unterrand der Spina — auch auf das dreifache Maß vergrößert werden.

Hieraus folgt der Schluß, daß man auf kleine Differenzen beim Zusammentreffen der Linien in der Linea alba keinen Wert legen darf: sie können Meßfehler sein.

Die Trochanter-Spina-Linie hat aber noch einen Nachteil. Sie ist ein Zeiger mit festem Drehpunkt und kann also in der frontalen

Fig. 2.

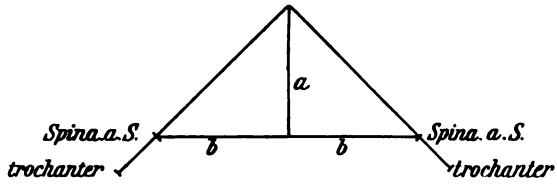

Ebene nur zwei Richtungen angeben; der Trochanter kann sich aber in vier Richtungen bewegen: nach oben, unten, innen oder außen. Zwei von diesen letzten Verschiebungen müssen also übereinstimmen mit nur einer Drehungsabweichung.

Das ist auch der Fall. Wenn der Trochanter nach oben oder außen geht, dreht sich eine Linie, so daß der Schnittpunkt mit der Mittellinie sich nach unten bewegt, verschiebt sich der Trochanter dagegen nach unten oder innen, dann dreht sich die Linie in entgegengesetztem Sinne. Der Einfluß, den diese Verschiebungen auf die Drehung der Linie haben, ist aber in den Vorrichtungen bei weitem nicht derselbe. Die Sache steht so, daß von der Abweichung oben und außen der Einfluß der Bewegung nach oben groß, von derselben nach außen gering ist. Man kann das mit der Lehre vom Tangens und Cotangens leicht mathematisch beweisen, aber es wird deutlich genug sein, wenn man bedenkt, daß bei einer Verschiebung der Trochanterspitze von nur etwa 4 cm in die Höhe die Trochanter-Spina-Linie einen horizontalen Verlauf nimmt, daß der Trochanter sich aber unendlich weit nach außen bewegen müßte, um dasselbe zu erreichen.

Digitized by Google

Für die Praxis kann der Einfluß dieser Auswärtsverschiebung vernachlässigt werden und gibt eine Richtungsveränderung der Trochanter-Spina-Linie in dem Sinne, daß sie sich der Horizontale nähere oder sogar nach unten gerichtet wird, nur an, daß der Trochanter nach oben verschoben ist.

Fig. 3.

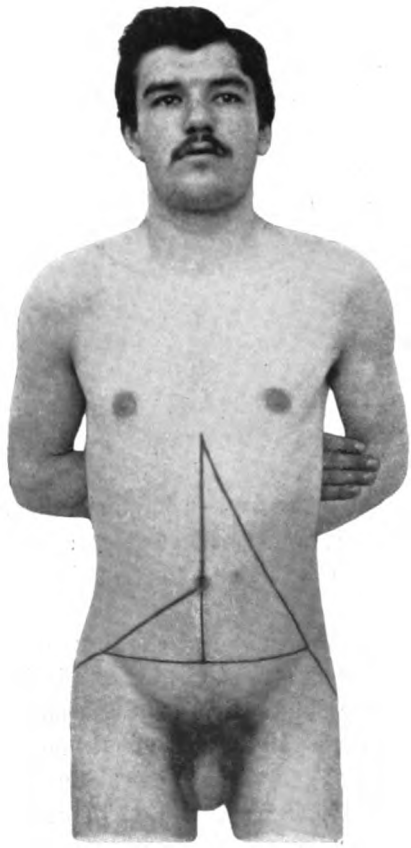

Mit den Verschiebungen nach innen und unten steht es so, daß nur die nach innen sich auf den Verlauf der Trochanter-Spina-Linie geltend macht, die nach unten zeigt sich fast nicht.

Will man nun die Linie zeichnen, um den Stand des Trochanters zu bestimmen, dann geht man folgenderweise vor: Man läßt den Kranken auf den Rücken liegen und achtet darauf, daß die beiden Spinae sich in derselben Höhe befinden, daß das Becken also gerade steht und daß die Beine parallel nebeneinander in derselben Adduktionsstellung liegen. Dann stelle man sich neben den Patienten mit dem Gesicht nach dessen Kopfe gerichtet und suche sich die Spinae ant. sup. ossis ilei auf. Man setzt den Daumen der rechten Hand auf die linke Spina und den der linken auf die rechte Spina und bestimmt mit dem Nagel den Unterrand derselben. Die Mittelfinger werden auf die Trochanteren gesetzt, so daß man mit dem Nagel die Spitze ganz genau fühlen kann. Dann zieht man, mit dem Nagel des Mittelfingers die Haut leicht kratzend, in einer ziemlich raschen Bewegung scharf am Unterrande der Spina entlang von der Spitze des Trochanters nach der Mittellinie. Der Punkt, wo man diese trifft, wird markiert. Von der anderen Seite wird es ebenso gemacht.

Digitized by Google

Es hat sich mir ergeben, daß man auf diese Weise die meisten zuverlässigen Auskünfte bekommt, weil sich dabei das Gesicht und das Gefühl am besten helfen. Mit einem Dermographen geht es natürlich auch, aber das Zeichnen einer geraden

Fig. 4.

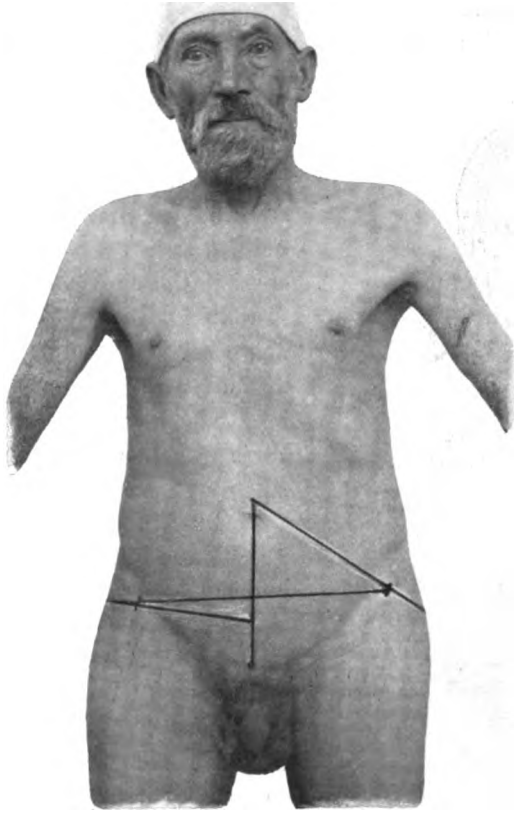

Linie über all den zu begegnenden Unebenheiten ist damit viel schwieriger.

Man kann sich auch helfen mit einem Bindfaden, den man zuerst vertikal hält, das untere Ende gegen die Spitze des Trochanters andrückt und dann nach der Mittellinie umlegt, so daß er hart am Unterrand der Spina ant. sup. zu liegen kommt. Mit einem Zentimetermaß kann man es nicht machen, weil dieses sich spiralig hinaufwindet und keine gerade Linie beschreibt; am besten und ein-

Digitized by Google

fachsten bleibt es aber mit der kratzenden Bewegung mit dem Mittelfinger.

Treffen die von beiden Seiten gezogenen Linien sich nun in der Mittellinie in der Gegend des Nabels, dann stehen die beiden Trochanteren an normaler Stelle; — ist das nicht der Fall, dann werden die beiden Punkte, wo die Mittellinie getroffen wird, markiert und der Abstand derselben gemessen. Diese Zahl wird durch drei dividiert und das gibt dann so ungefähr das Maß der Verschiebung des einen Trochanters in die Höhe, — eine vergleichende Messung beider Beine kontrolliert sofort, ob das stimmt.

Fig. 5.

Man hat während dieser Messungen den Kranken nicht auf die Seite gedreht, was bei Verletzungen, speziell Collumfrakturen wichtig, für den Patienten jedenfalls sehr angenehm ist. Bekommt man keine deutlichen Auskünfte, dann kann man immer noch die Roser-Nélatonsche Linie zeichnen, was aber nur selten nötig sein wird.

Im Anfang habe ich und meine Assistenten die Trochanter-Spina-Linie immer mit der Roser-Nélatonschen kontrolliert, wir machten es aber immer seltener und jetzt tun wir es nicht mehr.

Wir haben den Eindruck gewonnen, daß die erstere deutlicher zu uns spricht und nach einiger Uebung auch leichter richtig zu ziehen ist als die Roser-Nélatonsche.

Die krankhaften Zustände, welche für das Ziehen der Linie in Betracht kommen, sind nun die, welche mit Verschiebung des Trochanters einhergehen, nicht allein die mit Verschiebung nach oben-außen wie Collumfraktur, Luxatio iliaca, Coxa vara, aber auch die mit Verschiebung nach innen, die Coxa valga.

Bei Luxatio infrapubica und obturatoria wird meine Linie vielleicht auch Bedeutung haben, aber sicher ist mir das nicht geworden.

Digitized by Google

da ich bei einem einzigen Falle von Luxatio infrapubica, den ich zu untersuchen Gelegenheit hatte, leider vergessen habe, das zu prüfen. Bei der Coxa valga dagegen nimmt die Linie einen ganz eigentümlichen Verlauf, sie geht steil in die Höhe und trifft die Mittellinie manchmal erst auf das Brustbein. Die Figur, welche man dann bekommt, ist auf S. 468 zu sehen.

Es betrifft einen jungen Mann, der in seiner Kindheit an Gonarthritis tuberculosa gelitten hat, für welches Leiden ihm eine Kniegelenksresektion gemacht worden ist. Nachher hat sich allmählich eine Verkrümmung entwickelt, welche ich mit bogenförmiger Resektion beseitigt habe. Der Mann hat also seit vielen Jahren ein viel zu kurzes Bein gehabt, ist dafür mit sehr schief gestelltem Becken, also mit extremer Abduktionsstellung des Beines, herumgegangen, und diese Abduktion hat sich auch in seinem oberen Femurende als Coxa vara abgedruckt.

Die Trochanter-Spina-Linie gibt an, daß der Trochanter nach innen gerückt ist, ein Röntgenbild hat dieses bestätigt, da es anzeigt, daß der Femurhals sich steil aufgerichtet hat.

Das umgekehrte findet man natürlich in erster Reihe bei den Collumfrakturen. Fig. 4 gibt dann das Bild wieder. Die Linie ist unter die Horizontale gekommen, sie trifft die Mittellinie ungefähr 12 cm niedriger als die von der normalen Seite, der Trochanter ist also 12 : 3 = 4 cm in die Höhe gerückt. Dasselbe findet man in noch stärkerem Maße in Fig. 5 zurück. Es betrifft ein Mädchen mit linkseitiger Hüftgelenksluxation mit starker Verkürzung. Auf dem Bilde steht das Becken ganz schief, aber die Linien waren im Liegen gezeichnet, wobei darauf geachtet war, daß der Schiefstand aufgehoben war.

Bei so großen Abweichungen wie in diesen beiden Fällen macht es nun nicht viel aus, ob das Becken etwas schief steht, aber bei kleinen Verschiebungen muß man es genau gerade stellen, und auch die Beine in derselben Adduktionsstellung bringen, denn auch die Abduktion hat schon Einfluß auf die Richtung der Trochanter-Spina-Linie.

So fand ich bei Femurfrakturen im oberen Drittel mit Abduktionsstellung des proximalen Bruchstückes einen Unterschied zwischen beiden Spinalinien in dem Sinne, daß die von der kranken Seite die Mittellinie etwa 2—2 1/2 cm niedriger traf als die von der gesunden Seite. Im Anfang dachte ich, daß es ein Meßfehler war, aber ich

Digitized by Google

habe mich überzeugt, daß die Abduktionsstellung des Halses, wodurch die Trochanterspitze natürlich etwas höher zu stehen kommt, die wirkliche Ursache war.

Aus diesem Befunde ergibt sich also, daß diese nunmehr beschriebene Methode, obgleich sie sehr roh aussieht, doch sehr genaue Auskünfte geben kann.

Digitized by Google

XXXIV.

(Aus der orthopädischen Heilanstalt des Sanitätsrat Dr. A. Schanz in Dresden.)

Ueber die plantare Exostose des Fersenbeins.

Von

Dr. med. **H. Lehr**, Assistent der Anstalt.

Mit 6 Abbildungen.

In einer Sitzung der Gesellschaft für Natur- und Heilkunde in Dresden im Jahre 1900 teilte Plettner, soweit ich die Literatur überschaue, als erster mit, daß er in 6 von ihm beobachteten und röntgenologisch genau untersuchten Fällen eine typische Exostose auf der Sohlenseite des Fersenbeinhöckers ziemlich genau der Längsachse des Knochens entsprechend gefunden habe, die scheinbar mit den Exostosen an den Ursprüngen von Muskeln, Sehnen und Faszien in eine Klasse gehöre. Diese Exostose mache in allen ausgeprägten Fällen sehr heftige Beschwerden und Schmerzen, die alles Gehen und Stehen begleiteten. Er weist dann, was wir besonders betonen möchten, darauf hin, daß in diesen Fällen Plattfußbeschwerden gleichzeitig vorhanden sein können. Der sichere Nachweis des Leidens sei nur durch das Röntgenbild zu erbringen, jedoch könne auch ausnahmsweise der Knochenauswuchs an der eng umschriebenen schmerzhaften Stelle durch die Fersenkappe hindurch getastet werden. Drei von diesen Patienten habe er nach Freilegung der Fersenkappe mittels Bogenschnittes durch Abtragen des Vorsprunges mit der Giglischen Säge geheilt.

Es sind zwar bereits 1896 von Ehret 2 eigenartige Fälle von Fersenbeinverletzung beschrieben worden, die in mancher Beziehung eine gewisse Aehnlichkeit mit dem hier zu behandelnden Typus haben. Beide Patienten fielen aus sehr beträchtlicher Höhe auf die Füße. Nachher bestand starke Druckempfindlichkeit unter der Ferse und an Stelle des Fersenhöckers (Tuber calcis) war dicht unter der Haut ein bewegliches Knochenstück zu fühlen.

Digitized by Google

Nach der Beschreibung sowie einer beigefügten Skizze handelt es sich um den Abriß eines großen Stückes des Tuber calcanei vergesellschaftet mit noch anderen Verletzungen des Fersenbeines. Es wurde nicht etwa durch eine Autopsie ein genauerer Einblick in die vorliegenden Verhältnisse gewonnen. Röntgenbilder liegen nicht vor.

Das Bemerkenswerteste des später von Bähr beschriebenen hierher gehörigen Falles ist kurz folgendes: Ein 32jähriger Müllergeselle fiel 4 m hoch herab auf die Füße und verletzte sich den rechten Fuß derart, daß er 10—11 Wochen arbeitsunfähig war. Bei der etwa 1/2 Jahr nach dem Unfall erfolgten Untersuchung stellte sich heraus, daß Anzeichen einer stattgehabten Fraktur nicht vorhanden waren; dagegen bestand beiderseits mäßiger Pes planus, die Fußgelenkskonturen waren rechts weniger scharf als links, die Achillessehne war an der Ansatzstelle leicht verdickt und die Schwielenbildung an der Fußsohle auffallend gering. In der Fußsohle fühlte man in dem hinteren äußeren Abschnitte der Hacke eine etwa haselnußgroße, ziemlich derbe Resistenz. Die Beweglichkeit des Fußes war bis auf die Supination, die fast völlig aufgehoben war, normal. Der Wadenumfang rechts stand 0,7 cm hinter dem linken zurück.

Bei der später vom äußeren Fußrande her ausgeführten operativen Entfernung des Vorsprungs, der, wie bereits durch das Röntgenbild erwiesen war, eine Länge von etwa 1,5 cm und eine Höhe von 1 cm hatte, fühlte sich die untere Calcaneusfläche beim Abtasten rauh an und zeigte Unebenheiten, von denen im Röntgenbilde nichts zu entdecken war.

Den spornartigen Knochenvorsprung deutet Bähr als ein aus dem Calcaneus herausgesprengtes Knochenstück der Corticalis und die Unebenheiten in seiner Nähe als kleinere Aussprengungen aus derselben als Begleiterscheinung der Hauptverletzung.

Bettmann beschreibt seinen Fall folgendermaßen: Ein 22jähriger Mann rutschte beim Kalktragen von einer Stufe ab und knickte mit dem rechten Fuß nach außen um. Der Fuß schwoll sofort an und war schmerzhaft. Ein späterer Versuch, die Arbeit wieder aufzunehmen, mißglückte, da er das Stehen nicht aushalten konnte, wenn er dann erst eine Strecke gelaufen sei, ginge es besser.

Bei der ersten Untersuchung wurde außer einer Abmagerung des ganzen Beines um 1,5 cm nichts Pathologisches von Belang,

Digitized by Google

insbesondere keine anatomische Veränderung am Fersenbein gefunden. Auch aus dem — im übrigen recht unklaren — Röntgenbilde ist ein pathologischer Befund nicht zu erheben.

Bei einer genaueren Untersuchung und Beobachtung etwa 2 Jahre später wurde eine zirkumskripte, schmerzhafte Stelle auf der Fußsohle, 4 cm nach vorne vom Hinterrande der Ferse, annähernd in der Mittellinie der Sohle liegend, festgestellt. Dort fand sich eine flache, nicht verschiebliche, etwa haselnußgroße Vorwölbung der Haut, die durch die Betastung offenbar als von einer Verdickung des Fersenbeins ausgehend sich erwies. Eine nochmalige Röntgenaufnahme ließ erkennen, daß es sich um eine Absprengung eines länglichen Knochensplitters aus der Kontinuität der Unterfläche des Fersenbeines direkt vor dem Tuber calcis handelte.

Die Therapie bestand in der Wegmeißelung des Splitters.

Bei einer Nachuntersuchung nach 3 Monaten waren die Beschwerden des verletzten rechten Fußes verschwunden, jedoch klagte der Patient über Schmerzen im linken Bein, die auf Ueberanstrengung zu beziehen waren.

Dasselbe Bild bietet der von Bum veröffentlichte Fall. Ein 25jähriger Weißgerber trug im Verein mit einem Arbeitsgenossen eine etwa 100 kg schwere Trage. Dabei glitt er, mit seinen Holzpantoffeln über eine Stufe stolpernd, aus und fiel mit großer Gewalt auf seinen rechten Fuß. Derselbe schwoll sofort stark an und es traten heftige Schmerzen zumal in der Fersengegend auf.

15 Wochen nach dem Unfall klagte der Verletzte beim Eintritt in die Behandlung des Autors über heftige Schmerzen in der Ferse und Sohle des rechten Fußes bei jedem Schritte und ging nur mühsam mit Hilfe eines Stockes.

Objektiv fiel die hochgradige Atrophie des Gastroknemius der verletzten Seite auf. (Der Wadenumfang war dort 3 cm geringer als auf der anderen Seite.) Die Entfernung des Malleolus externus von der Sohle war rechts 5 cm und links 5,5 cm, der Hacken des Fersenbeines verbreitert und die seitlichen Buchten der Achillessehne ödematös ausgefüllt. Außerdem bestand exquisite Valgusstellung des Fußes und Schmerzhaftigkeit der Pro- und Supination. In der Mitte der Sohle des verletzten Fußes, etwa $3^3/_4$ cm vom Hinterrande der Ferse entfernt, fand sich eine außerordentlich schmerzhafte Stelle. Dort zeigte sich bei der Röntgenaufnahme ein länglicher Knochensplitter. Im übrigen ne-

Digitized by Google

gierte der Röntgenologe das Vorhandensein einer Fraktur.

Zwei in vieler Beziehung sehr lehrreiche und sorgfältig untersuchte Fälle teilt dann Ebbinghaus mit.

Der erste ist zunächst deshalb interessant, weil ein eigentliches Trauma nicht vorliegt. Der 62 Jahre alte Patient gab zwar nach längerem Besinnen an, daß er einmal beim Absteigen vom Pferd außergewöhnlich fest mit dem rechten Fuß aufgesprungen sei. Die Schmerzen seien allmählich immer stärker geworden, steigerten sich besonders nach längerem Gehen bis zur Unerträglichkeit und strahlten bis in das ganze Bein aus. Er müsse dann immer auf den Zehen auftreten. Massage, Fußbäder etc. seien bis zum Ueberdruß, aber ohne jeglichen Erfolg angewandt worden. Ein Nachlassen der Schmerzen erfolge einzig und allein in Ruhelage.

Unter dem vorderen, medialen Pol des Tuber calcanei (dem Tuberculum majus) fand sich eine außerordentlich druckempfindliche Stelle. Die Röntgenuntersuchung ergab ein ungewöhnlich langes, spornartig vorspringendes Tuberculum majus calcanei, durch welches feine Bruchlinien verliefen, die im Zusammenhange mit feinen Schatten auf der Platte in der Umgebung des Spornes auf eine stattgehabte Fraktur derselben schließen ließen.

Im übrigen sei keinerlei Stellungsabnormität am Fuß oder Beweglichkeitsbehinderung irgend eines Gelenkes, insbesondere keine Spur von Platt- oder X-Fußbildung nachweisbar gewesen.

Der zweite Patient führte sein Leiden auf ein Trauma zurück. Er war 1 m hoch auf den rechten Hacken gesprungen. Anfänglich habe eine Schwellung des Fußes bestanden, die Schmerzen sollen jedoch im Verlauf eines halben Jahres an Intensität allmählich immer mehr zugenommen haben. Der Befund entsprach in allen Teilen dem ersten Fall, nur sollen die Beschwerden auch in der Ruhe bestanden haben, insbesondere wenn der Kranke mit nach auswärts gedrehtem, gebeugtem Knie die äußere Fußkante belastete, wie beim Sitzen auf der Erde, d. h. also bei jeder Supinationsbewegung des kranken Fußes. Die Röntgenaufnahme und zwar beider Hacken nebeneinander zeigte in sehr klaren Bildern eine spornartige Ausbildung des Tuberculum majus; aber auf der gesunden Seite war der Sporn deutlich länger, schlanker, sowie schärfer konturiert.

Digitized by Google

Diese gedrungenere, wenig scharfe Form wird als Kompressionsfraktur mit konsekutiver, die Konturen auf dem Röntgenbild unscharf machender Periostitis, bezw. kallöse Veränderung gedeutet.

Der Sporn wurde operativ entfernt mit gutem Dauererfolg.

Die ausstrahlenden Schmerzen erklärt Ebbinghaus durch Reizung der Nervi plantares infolge schwieliger oder kallöser Einbettung bei der Heilung des angenommenen Bruches.

In neuester Zeit hat dann noch Chrysospathes einen diesbezüglichen Fall veröffentlicht. Ein 20jähriger Bauer fühlte vor 6 Jahren Schmerzen an beiden Hacken, die langsam, ohne jede äußere Veranlassung einsetzten und stetig zunahmen, so daß er seit jener Zeit seine Beschäftigung als Ackerbauer einstellen mußte.

Vom Untersuchungsbefund sei hervorgehoben: Pedes valgiplani, wobei Planität besonders links, Valgität besonders rechts ausgesprochen war. Leichte Schwellung der Füße, besonders des rechten; die Hacken und ihre Umgebung waren am meisten geschwollen. Schmerzhaft auf Druck war die untere, vordere wie hintere Fläche beider Calcanei, insbesondere der hintere Teil derselben.

Das Röntgenbild ergab dort die typische Exostose von der Form unserer Fig. 1; außerdem ließ es eine zapfenförmige Verlängerung des Fersenbeinhöckers an der Ansatzstelle der Achillessehne erkennen, so daß derselbe dort wie nach oben ausgezogen erschien.

Was ist nun allen diesen von anderer Seite beobachteten und beschriebenen Fällen gemeinsam?

Wenn man die Krankengeschichten aufmerksam durchsieht, so geht wohl aus allen mit Sicherheit hervor, daß es sich neben den zunächst in die Augen springenden Symptomen um das scharf umrissene Bild des Plattfußes, oder, um mich klarer auszudrücken, um die typischen Fußbeschwerden handelt, die durch das Mißverhältnis von statischer Inanspruchnahme und statischer Tragfähigkeit verursacht werden.

Bähr, Bum und Chrysospathes weisen bei ihren Beobachtungen besonders darauf hin, daß es sich um Plattfußpatienten gehandelt habe. Plettner gibt zu, daß neben den durch die Exostose bedingten Schmerzen gleichzeitig Plattfußbeschwerden vorhanden sein können. Bettmann spricht sich zwar über diesen wichtigen Punkt nicht weiter aus, hebt aber unter den Symptomen seines Falles hervor, daß die Beschwerden nur beim Gehen und Stehen aufgetreten

Digitized by Google

seien. Sie müssen also in der Ruhe verschwunden sein, sich aber sofort nach der Ruhepause in verstärktem Maße wieder bemerkbar gemacht haben; denn es heißt dann bei den Klagen des Patienten weiter, „wenn er erst eine Strecke gelaufen sei, ginge es besser". Daß dieses beim beginnenden Plattfuß fast nie fehlende Krankheitszeichen für die Frakturerklärung einige Schwierigkeiten bietet, leuchtet ein. Anderseits wird es bei dem meist doppelseitigen Auftreten des Plattfußprozesses nicht wundernehmen, daß derselbe Patient 1/4 Jahr später auch über Schmerzen im anderen Bein klagte, „die auf Ueberanstrengung zu beziehen waren".

Dieselbe Beurteilung gilt für die beiden Ebbinghausschen Fälle. Die von diesem Autor erwähnten Beschwerden stimmen mit denen des Bettmannschen Kranken so vollständig überein, daß wir, um Wiederholungen zu vermeiden, auf das dort Gesagte verweisen können. Und so glauben wir auch hier nicht fehlzugehen, wenn wir bei diesen so überaus charakteristischen Symptomen trotz der nachdrücklichen Betonung des Autors, daß keine Spur von Platt- oder Knickfußbildung zu konstatieren gewesen sei, annehmen, daß es sich um einen beginnenden Plattfuß handelte. Daß bei diesem Krankheitsprozeß eine Deformität in dem erwähnten Sinne keineswegs immer vorhanden ist, brauchen wir ja an dieser Stelle nicht besonders zu erörtern.

Seit der Mitteilung von Plettner wurde in unserer Anstalt dieser Affektion dauernd besondere Aufmerksamkeit geschenkt. Wir selbst haben im Laufe dieses Jahres alle Patienten, die über Fußbeschwerden klagend unsere Hilfe in Anspruch nahmen, systematisch daraufhin untersucht und dabei gefunden, daß unter der Zahl derjenigen, die über Schmerzen in der Gegend des Sitzes unserer Exostose klagen, das Leiden außerordentlich viel häufiger ist, als nach den vereinzelt dastehenden Hinweisen in der Literatur vermutet werden muß.

Diese Schmerzen waren in Uebereinstimmung mit den oben angeführten Fällen aus der Literatur meist mit anderen Fußbeschwerden vergesellschaftet — Beschwerden, welche zweifelsohne typische Plattfußbeschwerden oder, wie das Bild in unserer Anstalt bezeichnet wird, typische Erscheinungen der Insufficientia pedis sind. Diese Symptome waren ihrer Intensität nach vom ersten Beginn des Leidens bis zur ausgesprochensten diesbezüglichen Deformität des Fußes zu finden.

Digitized by Google

Meistens beherrschten die Fersenschmerzen das Bild so, daß die übrigen Beschwerden nur bei ausdrücklicher Frage darnach geklagt wurden. In selteneren Fällen traten sie aber auch so in den Hintergrund, daß sie nur bei besonders darauf gerichteter Aufmerksamkeit entdeckt wurden.

Wir haben solche Fälle in großer Anzahl systematisch einer sorgfältigen Röntgenuntersuchung unterworfen und dabei gefunden, daß ein Parallelismus zwischen der Intensität der Beschwerden und dem Vorhandensein und der Größe der Exostose nicht besteht. Wir konnten oft ziemlich große Exostosen bei geringen Beschwerden feststellen, fanden aber auch fast ebenso häufig das umgekehrte Verhalten.

Meist wurde der Fersenschmerz einseitig angegeben, während die Exostose an beiden Füßen in gleicher Form zu finden war.

Der anatomische Sitz der Exostose entspricht in der überwiegenden Mehrzahl der Fälle dem Processus medialis tuberis calcanei, wie das auch bereits Ebbinghaus und Chrysospathes hervorgehoben haben. Mitunter ist auch der Processus lateralis mehr oder weniger stark vergrößert, und in dem Falle von Bähr scheint der Fortsatz diesem letzteren entsprochen zu haben; wenigstens wird angegeben, daß die Beschwerden ihren Sitz mehr am äußeren Sohlenrande der Ferse gehabt hätten, und außerdem wurde der Vorsprung durch einen Schnitt von der Außenseite des Fußes her entfernt. Die Mehrzahl der Autoren sprechen sich, da sie das Leiden für eine Aussprengung aus der Corticalis des Tuber oder für eine reine Exostose an der Ansatzstelle der Plantarfaszie halten, über das genauere Lageverhältnis zu den beiden anatomischen Fortsätzen nicht aus, betonen jedoch nachdrücklich, daß der typische, zirkumskripte Schmerzpunkt genau in der Mitte der Fersenkappe gelegen habe und daß auch dort in einigen Fällen eine haselnußgroße, harte Vorwölbung zu fühlen gewesen sei. Diese Stelle entspricht aber am skelettierten Fuß genau dem Processus medialis tuberis calcanei.

Vertreten waren erwachsene Kranke beiderlei Geschlechts jeden Lebensalters, wenn auch die Entwicklungsjahre einerseits, sowie die Rückbildungsjahre andererseits neben den sonstigen auslösenden Momenten eine gewisse Rolle zu spielen scheinen.

Ferner zeigte es sich im Gegensatz zu den meisten Literaturfällen, daß das Leiden viel häufiger, ohne daß irgend ein Trauma vorausgegangen ist, auftritt, als im Anschluß an

Digitized by Google

einen Unfall. Auch in den Fällen, in denen ein Trauma als Ursache beschuldigt wurde, war dasselbe nie so heftig, als daß nach dem Vorgehen von Bähr und Bettmann daraus eine Fraktur, resp. eine Aussprengung mitten aus dem Knochen, die in dieser Form wohl ganz einzig dastehen dürfte, hergeleitet werden könnte.

Der Grund dieses scheinbaren Widerspruches liegt darin, daß bisher fast nur solche Fälle röntgenologisch untersucht worden sind, bei denen ein vorausgegangenes Trauma Aussicht auf eine Ausbeute erwarten ließ, und daß dann die Beobachter mit der voreingenommenen Meinung, daß nach der Art des Unfalles und den lokalisierten Erscheinungen eine Fraktur in irgend einer Form vorliegen müsse, an die Deutung des Bildes herangingen.

Andererseits spricht der Beginn des Leidens im Anschluß an ein Trauma keineswegs gegen seine Unterbringung unter die Plattfußbeschwerden, da wir diese letzteren sehr häufig auch an beliebigen anderen Stellen des Fußes nach einem Unfalle auftreten sehen.

Daß zur sicheren Diagnose des Leidens das Röntgenbild in der überwiegenden Mehrzahl der Fälle unentbehrlich ist, werden wir später noch genauer auseinanderzusetzen haben.

Wenn wir nun also ein Trauma als die direkte Ursache dieser Erscheinung ausschließen und das Krankheitsbild in den breiten Rahmen der Plattfußbeschwerden zurückverweisen, so müssen wir versuchen, den Knochenbefund durch den plattfußbildenden Prozeß zu erklären.

Hierbei haben wir uns nun die Frage vorzulegen: Ist der spornartige Knochenfortsatz an der hinteren Sohlenseite des Fersenbeines erst während des plattfußbildenden Prozesses nach Analogie der Knochenauswüchse entstanden, wie wir sie häufiger in der Nähe von Epiphysenlinien durch den Zug von Muskeln und Bändern entstehen sehen, ist er also eine echte Exostose, oder stellt er eine stärkere Ausbildung des Processus medialis oder lateralis tuberis calcanei vor?

In dem ersteren Fall müßte man sich den Hergang so denken, daß durch die Neigung des Fußgewölbebogens, durch das auf ihm lastende Körpergewicht einzusinken, die Plantarfaszie bei jeder Belastung des Fußes und bei jedem Schritt unter stärkeren Zug gesetzt wird, und daß durch diesen anhaltenden, auf den Ansatzpunkt der Faszie, nämlich den äußeren und ganz besonders den inneren Fortsatz des Fersenbeinhöckers ausgeübten Reiz das Periost zur entzünd-

Digitized by Google

lichen Wucherung und Knorpelanbildung, in die sich späterhin Kalksalze einlagern, angeregt würde. Bei dieser Entstehungsart müßte die Exostose natürlich stets in der Richtung des auf sie ausgeübten Zuges, d. h. des Zuges der Fascia plantaris, sowie vielleicht auch des Musculus abductor hallucis und flexor digitorum brevis liegen, was ja auch vollkommen den Tatsachen entspricht. Dieser Vorgang, der seine Analogien an verschiedenen anderen Stellen des Skelettes finden würde, ist natürlich nur in den Entwicklungsjahren, resp. vor dem völligen Verschwinden der Epiphysenlinien denkbar.

Als Beleg für diesen Entstehungsmodus könnte man den Bettmannschen Fall anführen, bei dem bei der ersten Untersuchung nach dem Unfall nichts Pathologisches am Fersenbein gefunden wurde, während 2 Jahre später das Röntgenbild die typische Exostose zeigte. Leider muß in diesem Fall dem entgegengehalten werden, daß das erste Röntgenbild so unklar ist, daß man keine sicheren Schlüsse darauf aufbauen kann und daß, wie später auseinanderzusetzen ist, die Aufnahmetechnik nicht einwandfrei ist.

Der folgende von uns selbst beobachtete Fall beweist zum mindesten, daß bei demselben Patienten, bei dem zunächst heftige Plattfußbeschwerden bestanden, die ihren Sitz an der gewöhnlichen Stelle unter der Mitte des Fußgewölbes hatten und die Ferse nicht betrafen, im weiteren Verlaufe des Leidens sich unser spezielles Krankheitsbild entwickelte. Daß die Exostose nun erst infolge dieses Prozesses und während desselben entstanden ist, wird dadurch natürlich nicht einwandfrei bewiesen.

Otto B., 18 Jahre alt, Arbeiter. Der Patient trat am 1. Dezember 1904 in die Behandlung der Anstalt mit der Angabe, daß er seit ein paar Wochen Schmerzen in beiden Füßen beim Gehen und Stehen habe, die bis zu den Knieen ausstrahlten und nur bei völliger Ruhe nachließen.

Der Befund ergab eine ausgesprochene Abplattung des Längsgewölbes beiderseits, starke Schwellung der Knöchelgegend, Schmerz bei jeder Supinationsbewegung und dem Versuch, das Fußgewölbe von unten zu heben. Ausdrücklich wurde damals vermerkt, daß die Fersen von Beschwerden frei gewesen seien, was der Patient auch bei der späteren Untersuchung besonders hervorhob.

Es wurde damals unsere gewohnte Einlagentherapie eingeleitet, die die Beschwerden beseitigte.

Digitized by Google

Am 3. April 1907 erschien der Patient wieder und gab an, daß er seit 14 Tagen sehr heftige Schmerzen in beiden Fersen habe.

Fig. 1.

die allmählich immer stärker geworden und jetzt beim Auftreten fast unerträglich seien. Die ihm früher verordneten Einlagen habe er zunächst nur unregelmäßig und in der letzten Zeit gar nicht mehr

Fig. 2.

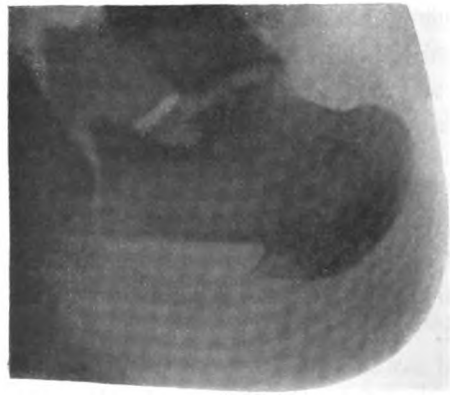

getragen. Einen Unfall, auf den die Beschwerden zurückzuführen seien, habe er nicht erlitten.

Der Gang ist sehr unbeholfen und geschieht beiderseits in Spitzfußstellung, so daß ein Belasten der Ferse ängstlich vermieden wird. Es besteht mäßig starke Schwellung der Knöchelgegend und des Fußrückens beiderseits. Die Gruben neben der Achillessehne

Digitized by Google

sind an beiden Füßen fast ausgefüllt. Unter der Ferse ist in der Mitte derselben, 3—4 cm vom Hinterrande derselben entfernt, eine scharf umschriebene, sehr druckschmerzhafte Stelle, an der durch die verdünnte Fersenkappe beiderseits die Exostose deutlich als harter Vorsprung zu fühlen ist. Die Ansatzstelle der Achillessehne ist schmerzhaft und es erscheint dort der Knochen verdickt. Die Wadenmuskulatur fühlt sich beiderseits schlaff an; — auf die Umfangsmasse ist bei dem doppelseitigen Auftreten des Leidens natürlich weniger Gewicht zu legen. — Eine Abknickung der Fersenbeinhöhenachse nach innen ist links stärker ausgeprägt als rechts. Im übrigen bestehen alle typischen Plattfußbeschwerden (Supinationsschmerz, Druckschmerz beim Heben des stark eingesunkenen Längsgewölbes etc.). Das Röntgenbild Fig. 1 und Fig. 2 ergab beiderseits in etwa gleicher Ausdehnung eine starke Vergrößerung des Proc. med. tuberis calcanei mit breiter Basis und im ganzen plumper, gedrungener Form, nach dem Typus, den Plettner als dem Rammsporn der Kriegsschiffe ähnlich beschrieben hat.

Die Behandlung geschah in diesem Falle lediglich mit einer dem Fußgewölbe aufs genaueste angepaßten Einlage, die diese heftigen Beschwerden in kurzer Frist soweit besserte, daß der Patient bereits am 22. April 1907 auf seinen Wunsch völlig erwerbsfähig zur Arbeit entlassen werden konnte.

Einen weiteren Fingerzeig für die Art der Entstehung der Exostose an der Sohlenfläche des Fersenbeinhöckers könnte die bei einer großen Zahl unserer Patienten gemachte Beobachtung geben, bei denen sich dieselbe mit einer plumpen Verdickung der Ansatzstelle der Achillessehne vergesellschaftet fand. Man könnte daraus den Schluß ziehen, daß bei diesen Kranken eine besondere Neigung der Knochen besteht, auf einen anhaltenden Reiz, wie ihn der ständige Zug von Faszien oder Sehnen ausübt, durch Wucherung des Periostes zu reagieren.

Solange nicht durch einwandfreie Röntgenbilder nachgewiesen ist, daß sich bei demselben Menschen, dessen Fersenbein früher das gewöhnliche Aussehen bot, im Verlaufe des plattfußbildenden Prozesses die Exostose an dem Ansatzpunkt der Plantarfaszie gebildet hat, ist sehr wohl ein anderer Entstehungsmodus denkbar. Derselbe hat zur Voraussetzung, daß der fragliche Knochenvorsprung bereits früher bestand, also den wohl vergrößerten, aber noch ins Gebiet der physiologischen Variation gehörigen Processus medialis tuberis calcanei

Digitized by Google

darstellt. Er kann in dieser Form lange bestanden haben, ohne bei seiner geschützten, der Bodenfläche parallel gerichteten Lage bei der Belastung des Fußes irgendwelche Beschwerden zu verursachen. Sobald aber das Fußgewölbe infolge beginnenden Plattfußprozesses bei der Belastung stärker abgeflacht wird, kann bei der damit verbundenen Drehung des Calcaneus um eine frontale Achse die Spitze des Fortsatzes in die Belastungslinie kommen und sich gelegentlich sogar als Vorwölbung der Sohlenfläche nach unten dem tastenden Finger sowie dem Auge darbieten, was mit der anderen oben entwickelten Entstehungstheorie nicht gut zu erklären ist. Da ferner der Processus medialis tuberis calcanei fast ausnahmslos der betroffene ist, so kann derselbe dazu noch durch die meist vorhandene Knickfußstellung und die dadurch bedingte Drehung des Calcaneus um eine sagittale Achse auch hier in die Belastungslinie geraten und muß dann die Schmerzen verursachen.

Durch die Gegenüberstellung der beiden möglichen Entstehungsarten soll nun nicht etwa gesagt werden, daß sich das Leiden nur nach dem einen oder anderen Typus entwickeln könne. Es ist vielmehr sehr wohl denkbar, daß sich in dem einen Fall der Vorgang nach dem einen und in einem anderen nach dem zweiten Modus vollzieht, oder auch, was uns das wahrscheinlichste ist, daß sich beide Möglichkeiten kombinieren und durch ihr Zusammenwirken die heftigen Schmerzen auslösen.

Es wurde bereits oben erwähnt, daß nach unseren Beobachtungen das Trauma in der Aetiologie des Leidens bei weitem nicht die Rolle spielt, wie es nach den bisher vorliegenden Veröffentlichungen scheinen könnte. In weitaus der Mehrzahl der Fälle wird eine traumatische Entstehungsursache bestimmt verneint; in anderen nach einigem Besinnen oder auf eingehendes Befragen seitens des untersuchenden Arztes irgend ein geringfügiger Unfall in ursächlichen Zusammenhang mit dem Leiden gebracht. Eine bei weitem kleinere Gruppe beschuldigt einen kleinen Unfall (Sprung von einem Wagen, Fehltritt auf der Straße, Umkippen des Fußes auf unebenem Wege etc.) und gibt an, daß die Beschwerden direkt im Anschluß daran begonnen hätten. In allen Fällen wird dann aber ausdrücklich betont, daß die Beschwerden zunächst gering gewesen seien und erst ganz allmählich an Intensität zugenommen hätten.

Aus dem ganzen Zusammenhang ergibt es sich, daß auch in den beiden letztgenannten Gruppen das Trauma nicht die eigentliche

Digitized by Google

Ursache des Leidens gewesen ist. Man kann sich den ursächlichen Zusammenhang, falls überhaupt ein solcher besteht, nur so denken, daß durch einen plötzlichen Ruck die Lagebeziehungen der einzelnen Fußwurzelknochen zueinander eine leichte Aenderung erfahren haben, daß sich vielleicht bei stärkerer Einwirkung eine an sich unbedeutende Dehnung oder Zerrung von Gelenkbändern, Faszien oder gar Muskeln und Sehnen vollzogen hat, die die Schmerzen auslöst, oder daß nur eine durch keine Methode, auch nicht durch die strukturreichsten Röntgenbilder festzustellende Verschiebung in dem molekularen Zusammenhang des Knochengefüges eingetreten ist. Daß dadurch trotzdem das Knochengewebe eine erhebliche Einbuße an Tragfähigkeit erleiden kann, ist eine Erfahrungstatsache, die aus analogen Fällen aus der gewerblichen Technik jedermann geläufig ist.

Bei der Erörterung der Ursache des Leidens soll — mehr der Vollständigkeit halber — nicht unerwähnt bleiben, daß vor Jahresfrist Baer 6 Fälle von „Gonorrhoeal exostosis of the os calcis" beschrieben hat. Trotzdem dieselben von anderen Autoren der hier in Frage stehenden Erkrankung zugewiesen werden, sind wir der Ansicht, daß sie weder ätiologisch noch morphologisch damit irgend etwas gemein haben.

Wenn wir nun aus dem Gesamtbilde das zur Diagnose desselben Wichtigste kurz zusammenfassen, so finden wir folgendes. Die Patienten kommen meist stark hinkend in die Sprechstunde des Arztes und setzen in den ausgesprochensten Fällen den erkrankten Fuß sehr vorsichtig nur mit der Fußspitze auf. Aus dieser Gangart erklärt sich ein Symptom, das von anderer Seite wiederholt hervorgehoben wurde, nämlich die auffallend geringe Schwielenbildung der Fußsohle. Als Grund ihres eigenartigen Ganges geben die Kranken an, daß sich bei ihnen ganz allmählich eine außerordentlich schmerzhafte, scharf umschriebene Stelle an der Ferse gebildet habe, die jetzt jedes Auftreten auf dieselbe unmöglich mache. Untersuchen wir nun zunächst die Ferse, so finden wir ziemlich genau in der Mitte derselben oder ganz wenig nach dem Innenrand des Fußes, etwa 3—4 cm vom hinteren Rande entfernt, eine außerordentlich empfindliche kleine Stelle. In selteneren Fällen, bei denen entweder die Exostose sehr lang ist und stark nach unten vorspringt, oder bei denen durch das längere Schonen des Fußes die Fersenkappe sehr dünn und weich geworden ist, fühlt man an dieser Stelle eine

Digitized by Google

harte Resistenz. In diesen immerhin selteneren Fällen kann man die Diagnose bereits ohne Zuhilfenahme des Röntgenbildes sicher stellen. Recht häufig ist als Nebenbefund eine Verdickung des Fersenbeinhöckers an der Ansatzstelle der Achillessehne zu fühlen. Bei einem unserer Patienten wurde diese Stelle auch als schmerzhaft angegeben.

Im übrigen wird das Bild von den meist deutlich ausgesprochenen Plattfußbeschwerden beherrscht. Das am häufigsten wiederkehrende hierhergehörige Symptom ist der ausgesprochene Schmerz, der bei jeder vom Untersucher ausgeführten Supinationsbewegung bei fixierter Ferse in den Fußwurzelgelenken auftritt, während die Pronationsbewegung nicht oder nur sehr wenig schmerzhaft ist. Das durch einen Druck in die Gegend des Talonaviculargelenkes von unten ausgeführte Heben des häufig eingesunkenen Fußgewölbes wird vielfach als schmerzhaft angegeben, wenn auch dieser Befund nicht mit der Regelmäßigkeit wie der Supinationsschmerz wiederzukehren pflegt. Knickfußbildung, die sich auch in ihren Anfangsstadien nach der von Hübscher angegebenen Untersuchung mit dem Senkel durch eine Neigung der Höhenachse des Fersenbeins nach dem inneren Fußrande ohne Schwierigkeit nachweisen läßt, ist häufiger vorhanden als sehr starke Abplattung des Längsgewölbes des Fußes, jedoch kommen auch alle Stadien dieses eigentlichen Plattfußes vor.

Außer den hier besonders aufgeführten können sämtliche Beschwerden, die es überhaupt beim beginnenden oder ausgeprägten Plattfuß gibt, im Verein mit unserem speziell geschilderten Bilde auftreten.

Auf einen Punkt, der außerdem einen weiteren Beweis für die Richtigkeit der Annahme liefert, daß es sich hier nicht um ein ganz selbständiges Krankheitsbild und vor allem nicht um eine Aussprengung aus dem Knochen handelt, muß an dieser Stelle noch besonders hingewiesen werden. Die Beschwerden werden fast stets nur an einem Fuße angegeben, was denn auch im Verein mit einem Trauma zu der Annahme einer Fraktur verleitete. Untersucht man aber auch den anderen Fuß genau auf etwaige Plattfußbeschwerden, so wird man sie an diesem ebenfalls fast stets finden, wenn auch häufig nicht in so ausgesprochenem Maße. Nimmt man dann noch Röntgenbilder von beiden Fersenbeinen auf, so findet man die Exostose, falls sie überhaupt vorhanden ist, fast ausnahmslos an beiden Fersenbeinen.

Digitized by Google

Es wurde schon angedeutet, daß, abgesehen von einigen besonders günstig und klar liegenden Fällen, zur sicheren Diagnose das Röntgenbild unentbehrlich ist. Wenn man stets bei umschriebener Schmerzhaftigkeit unter der Ferse, die das Vorhandensein unserer Exostose in hohem Grade wahrscheinlich macht, eine genaue Röntgenuntersuchung vornimmt, so wird man aber auch bei einer Reihe von Patienten absolut normalen Knochen finden. Wir haben dann eben einen der typischen Schmerzpunkte aus dem Plattfußbilde vor uns, dem ebenso wie an den anderen Lieblingssitzen derselben keine direkt nachweislichen Knochenveränderungen zu Grunde zu liegen brauchen.

Andererseits finden wir aber auch gar nicht selten eine sehr stark vorspringende Exostose, ohne daß die Beschwerden entsprechend heftig sind.

Leider stehen uns eigene Beobachtungen nicht zur Verfügung, wo ohne irgendwelche Fußbeschwerden ein außergewöhnlich langer Processus medialis tuberis calcanei als Nebenbefund entdeckt wurde. Trotzdem sind wir davon überzeugt, daß bei einer eigens auf diesen Punkt gerichteten Untersuchungsreihe auch dieser Befund gelegentlich erhoben würde. Als Wahrscheinlichkeitsbeweis könnte man anführen, daß Bradford, der ebenfalls einige Fälle von Exostosen an der Plantarseite des Calcaneus beobachtete, bei einer auf diesen Punkt gerichteten Untersuchung von 90 mazerierten Fersenbeinen die Exostose häufiger fand.

Was nun die durch Röntgenbilder oder den Einblick bei etwa ausgeführter Operation festgestellte Form des knöchernen Gebildes betrifft, so wird dasselbe im Einklang mit unseren eigenen Beobachtungen von allen als spornartiger Knochenfortsatz beschrieben. Derselbe kann nun von seinem Ansatzpunkt am Tuber calcanei bis zu seinem Ende als dünne, griffelförmige Knochenspange auftreten, wie bei unserer Fig. 3, oder breitbasiger in der Sagittalebene aufsitzend, so daß die von Plettner angegebene, dem Rammsporn der Kriegschiffe ähnelnde Form herauskommt (Fig. 1 und 2), oder breitbasiger in der Frontalebene, so daß mehr ein halbmondförmiges Aussehen mit dem freien, konvexen Ende nach der Fußspitze zu resultiert. Außer diesen drei Haupttypen kommen alle Zwischenformen vor, so daß der Fortsatz mitunter ein spitzes, graziles oder mehr ein gedrungenes, plumpes Gepräge trägt.

Betreffs der Aufnahmetechnik ist nach den allgemeinen zur Erzielung scharfer Bilder gültigen Regeln daran zu erinnern, daß

Digitized by Google

der aufzunehmende Knochenteil der Platte möglichst nahe zu liegen hat. Da nun in unserem Falle der Processus medialis wohl ausnahmslos der schuldige Teil ist, so ist es selbstverständlich, daß der innere Fußrand der Platte aufliegen muß. Damit die Röntgenuntersuchung diesen Anforderungen gerecht wird, ist es notwendig, daß bei Seitenlage des Patienten die Platte und der aufzunehmende Fuß auf eine etwa 20 cm hohe Unterlage gelegt wird. In Ermanglung von besonderen für ähnliche Zwecke getroffenen Vorrichtungen läßt sich diese Anforderung leicht dadurch erfüllen, daß unter den Fuß und Unterschenkel ein Kasten von entsprechender Höhe geschoben wird. Beide Fersenbeine nebeneinander auf dieselbe Platte aufzunehmen, wie es Ebbinghaus getan hat, ist danach, trotz des dadurch gesparten Aufwandes an Zeit und Plattenmaterial, als unzulässig zu bezeichnen. Daß eine brauchbare Aufnahme nur unter Zuhilfenahme einer guten Blendenvorrichtung und mit sehr weicher Röhre zu erzielen ist, brauche ich nur der Vollständigkeit wegen zu erwähnen. Bei der Lagerung der Patienten ist noch besonders darauf zu achten, daß die Röhre stets in derselben Weise genau auf den Fortsatz eingestellt wird, damit nicht Verzeichnungen in der Projektion herauskommen, die falsche Deutungen des Bildes zur Folge haben können. So kann bei einer schrägen Röntgenaufnahme mehr von hinten her der Processus länger erscheinen, als er in Wirklichkeit ist — das Umgekehrte gilt natürlich bei der schrägen Aufnahme mehr von vorne —; vor allem können aber dadurch, daß sich die beiden Fortsätze des Tuber calcanei in der Projektion teilweise überragen, Bilder resultieren, die nach dem Vorgehen von Ebbinghaus zur Annahme von Frakturlinien in der Exostose oder zu kallösen Auflagerungen auf dieselbe führen können. Daß bei einem sehr langen Fortsatz gelegentlich einmal wirklich ein Abbruch desselben vorkommen kann, wollen wir nicht vollständig von der Hand weisen, wenn auch der Ebbinghaussche Fall weder nach dem Hergang der angenommenen Verletzung noch nach dem Röntgenbilde zu dieser Deutung ermutigt. Bei allen unseren Patienten ist es sehr wünschenswert, auch das Fersenbein des momentan nicht schmerzenden Fußes mit aufzunehmen, da es aus dem Vergleich beider sicherer gelingt, Fehlerquellen auszuschließen.

Die Therapie des Leidens ergibt sich aus unserer Auffassung über Ursache und Wesen desselben von selbst. Das Ziel des Heil-

Digitized by Google

verfahrens muß darin bestehen, durch entsprechende Stützvorrichtung die Störung in dem statischen Gleichgewichte der erkrankten Füße zu beseitigen. Diese Forderung wird am schnellsten und sichersten durch eine den individuellen Verhältnissen derselben genau angepaßte, gut federnde Einlage erfüllt. Unsere besten Erfolge wurden mit Einlagen erzielt, die nach den für Plattfußeinlagen überhaupt gültigen Regeln nach einem sorgfältig hergestellten Modell aus Zelluloid in Duranametall gearbeitet waren. Ob entsprechend gebaute Einlagen aus anderem Material ebensogute Resultate liefern, darüber fehlen uns eigene Erfahrungen. Die Stelle der Einlage, auf die die Exostose zu liegen kommt, als Vertiefung treiben zu lassen, um sie so vor dem Druck der Körperlast zu schützen, halten wir nicht für empfehlenswert, weil durch diese Komplikation die Einlage an Elastizität sowohl als auch an Haltbarkeit eine erhebliche Einbuße erleiden muß. Zudem haben auch alle solche bisher veröffentlichten Versuche zu durchaus negativen Resultaten geführt.

Als Beleg dafür, daß diese Behandlungsmethode allein in der Mehrzahl der Fälle zum völligen Erfolge führt, möchten wir noch eine zweite Krankengeschichte unserer Sammlung im Auszug wiedergeben, die auch deshalb interessant ist, weil sie einige Abweichungen von dem typischen Bilde bietet.

Herr Waldemar N., 60 Jahre alt, Landwirt. Der Patient sprang im Oktober 1906 etwa 40 cm hoch von einem Wagen auf beide Füße und verspürte sofort darauf einen heftigen Schmerz unter der linken Ferse. Der linke Fuß soll anfangs auch geschwollen gewesen sein. Die stechenden Schmerzen trotzten jeglicher Behandlung und wurden nur bei völliger Ruhe besser.

Beim Eintritt in unsere Behandlung am 2. März 1907 wurde folgender Befund festgestellt: Der Gang ist stark hinkend; dabei wird der linke Fuß nur sehr vorsichtig mit der Fußspitze auf den Boden aufgesetzt. Die Knöchelgegend ist links mäßig stark geschwollen und die Gruben zu beiden Seiten der Achillessehne sind links weniger tief als rechts. Unter der linken Ferse befindet sich in der Mittellinie, 3—4 cm vom hinteren Rande, eine außerordentlich schmerzhafte Stelle. Ein Knochenvorsprung ist nicht mit Sicherheit zu fühlen. Bei passiven Supinationsbewegungen, sowie beim Versuch, das Fußgewölbe von unten zu heben, wird links nur über geringe Schmerzhaftigkeit geklagt. Das Fußgewölbe ist beiderseits sehr stark eingesunken. Die Fersenbeinhöhenachse zeigt eine geringe Ab-

Digitized by Google

knickung. Der Wadenumfang ist links um 3 cm geringer als rechts. An beiden Unterschenkeln besteht leichte Krampfaderbildung.

Das Röntgenbild ergab den für unsere Beobachtungsreihe einzig dastehenden Befund, daß sich die Exostose nur an dem schmerzenden

Fig. 3.

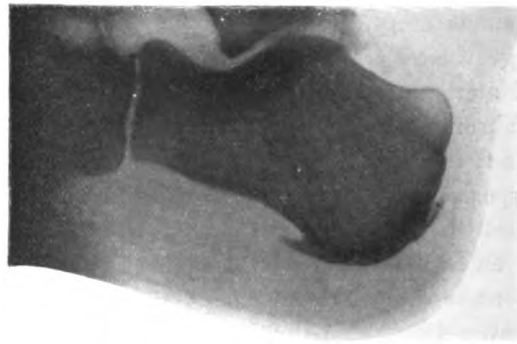

Fuße vorfand und zwar als mäßig langer, dünner, spitzer, griffelförmiger Fortsatz (Fig. 3). Das andere Fersenbein bot normale Verhältnisse. Zum mindesten ist sein Processus medialis, wenn wir auch eine kleine Verzeichnung in der Projektion nicht ganz von der

Fig. 4.

Hand weisen wollen, erheblich kürzer als auf der linken Seite und gegenüber der Norm kaum vergrößert (Fig. 4).

Der Patient erhielt zunächst nur zwei nach obigen Regeln gearbeitete Metalleinlagen. Als am 26. März 1907 durch das Tragen der Einlagen ohne sonstige Behandlung noch keine genügende Bes-

Digitized by Google

serung eingetreten war, wurde die Wirkung der Einlage noch durch einen Heftpflasterverband verstärkt. Dieser Verband wurde nach 8 Tagen noch einmal erneuert.

Am 27. April 1907 war der Patient völlig frei von Beschwerden, die auch späterhin nicht wiederkehrten.

Immerhin sind Ausnahmsfälle denkbar, die auch einer rationellen Einlagentherapie trotzen. Auch in unserer Anstalt wurden

Fig. 5.

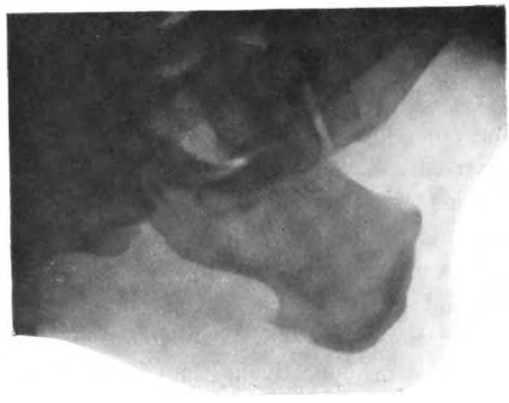

wiederholt solche beobachtet. Es handelte sich dabei meistens um außergewöhnlich lange Exostosen, bei denen die Einlage deshalb ihre

Fig. 6.

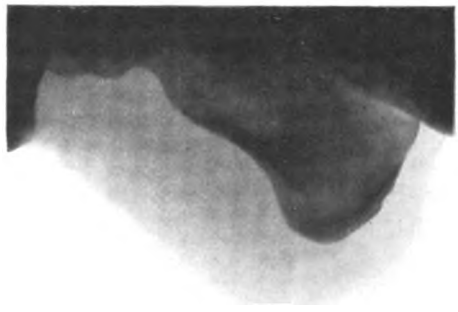

Aufgabe, das Fußgewölbe zu unterstützen und die richtige Wölbung erst herzustellen, nicht entfalten konnte, weil die Spitze des langen Fortsatzes durch dieselbe direkt gedrückt wurde. Wenn dieser Druckschmerz, der auch bei anderen Fällen im Anfang nicht immer

Digitized by Google

ganz zu vermeiden ist, nicht bald nachläßt, und wenn alle anderen Hilfsmittel längere Zeit vergebens angewandt worden sind, so bleibt für diese Patienten die Operation als ein Ausweg übrig, der ihre Arbeitsfähigkeit dann schneller herbeiführt.

Den Zugang zu der Exostose haben sich die verschiedenen Autoren in verschiedener Weise gebahnt. Ob nun ein mehr oder weniger großer seitlicher Längsschnitt oder der ausgedehnte Bogenschnitt mit Herunterklappen der ganzen Fersenkappe gewählt wird, ist ebensowenig von prinzipieller Wichtigkeit wie die Frage, ob der Fortsatz mit dem Meißel abgeschlagen, mit dem Messer oder scharfen Löffel abgetragen oder mit der Giglischen Säge entfernt wird. Alle diese Fragen werden sich im gegebenen Falle von selbst erledigen und hängen zum Teil vom Geschmack des Operateurs ab. Als Beispiel eines operierten Falles geben wir die Fersenbeinbilder eines 38jährigen Fräuleins wieder, die mittels Kappenschnittes operiert wurde und bei der mit nachfolgender Einlagenbehandlung ein völliger Dauererfolg erzielt wurde. (Fig. 5 zeigt das Fersenbein der schmerzenden Seite vor und Fig. 6 nach der Operation.)

Viel wichtiger als die Wahl der Operationsmethode ist die Erwägung, daß bei dem operativen Eingriff das Gefüge des Fußgewölbes durch das teilweise Lostrennen der Fascia plantaris bei dem Ausschälen des Fortsatzes aus derselben zweifellos geschädigt wird. Der leitende Gesichtspunkt bei der Operation muß also in der möglichsten Schonung der Fascia plantaris liegen. Da aber auch bei dem schonendsten Auslösen der Exostose das Fußgewölbe unbedingt leiden muß, so muß es einer zweckentsprechenden Nachbehandlung vorbehalten bleiben, den Schaden wieder gut zu machen. Diese Nachbehandlung hat in dem ständigen Tragen einer gut stützenden Einlage zu bestehen. Nur auf diese Weise wird das Operationsresultat gesichert und der Patient vor anderen Plattfußbeschwerden, die sonst kaum ausbleiben, geschützt.

Literatur.

1. Ehret, Zur Lehre vom Fersenbeinbruch. Arch. f. Unfallheilkunde, Gewerbehygiene u. Gewerbekrankheiten 1896, Bd. 1.
2. Plettner, Ueber die Exostose des Fersenbeins. Jahresbericht der Gesellschaft für Natur- und Heilkunde in Dresden 1900.

Digitized by Google

3. Bähr, Zur Kasuistik der Fersenbeinbrüche. Arch. f. Orthopädie, Mechanotherapie u. Unfallchirurgie 1903, Bd. 1.
4. Bettmann, Ueber eine Absplitterung aus der Corticalis des Fersenbeins. Monatsschr. f. Unfallheilkunde und Invalidenwesen 1905, Nr. 3.
5. Bum, Fractura calcanei. Wiener klin. Wochenschr. 1905.
6. Barker, Bilateral exostoses on the inferior surface of the calcaneus, gonorrhoeal in origin. (Pododynia gonorrhoica.) John Hopkins hospital bulletin 1905.
7. Baer, Gonorrhoeal exostosis of the os calcis. Surgery, gynaecology and obstetrics 1906, Vol. II Nr. 2.
8. Ebbinghaus, Ein Beitrag zur Kenntnis der traumatischen Fußleiden. Die Verletzung des Tuberculum majus calcanei. Zentralbl. f. Chir. 1906.
9. Bradford, Exostosis in the plantar portion of the os calcis. American journal of orthop. surgery 1907.
10. Chrysospathes, Die Variationen einiger Skeletteile und die von ihnen ausgehenden Beschwerden. Zeitschr. f. orth. Chir. 1907, Bd. 18.
11. Janowski, Zur Frage von der Calcaneodynie, verursacht durch Hypertrophie des Processus tuberis calcanei. Russki Wratsch 1907.

Digitized by Google

XXXV.

(Aus der chirurgisch-orthopädischen Privatklinik von Dr. Gaugele, früher Sanitätsrat Dr. Köhler, Zwickau i. S.)

Die ursächlichen Beziehungen des Os tibiale und der Frakturen des Os naviculare zum Pes valgus.

Von

Dr. **Karl Gaugele.**

Mit 15 Abbildungen.

Zu Anfang dieses Jahres bekam ich zwei kleine Patientinnen in Behandlung, welche beide in ganz gleichmäßiger Weise über stechende Schmerzen beim Gehen klagten. Diese Schmerzen wurden genau auf die hintere Spitze des Os naviculare am inneren Fußrand lokalisiert.

Das erste Mädchen, H. Fr., 12 Jahre alt, klagte seit ungefähr einem Vierteljahre über diese Beschwerden.

Gleichzeitig merkte sie, daß der Knochen an der genannten Stelle anscheinend weiter heraustrat. Die Schmerzen waren am stärksten nach Anstrengungen, verloren sich in der Ruhe ganz.

Die Untersuchung des Fußes ergab außer einer deutlichen Knickfußstellung nichts Auffallendes; nur schien die mediale Fläche des Os naviculare stärker hervorzutreten, so wie man das bei Plattfußbildung überhaupt zu sehen pflegt.

Ich mache sonst bei Plattfüßigen gewöhnlich aus Sparsamkeitsgründen keine Röntgenaufnahmen, kam aber dem Wunsche des Vaters des Kindes, der eine Aufnahme wollte, nach und fand nun, wie Fig. 1 zeigt, an der hinteren medialen Spitze des Os naviculare ein kleines Knöchelchen. Da ein Unfall von dem Mädchen nicht bestimmt angegeben wurde, und wegen der regelmäßigen Konturen des Knochenstückchens, glaubte ich eine Fraktur von vornherein mit Sicherheit ausschließen zu können, obwohl die starke Druckempfindlichkeit an dieser Stelle immerhin zu Gunsten einer Fraktur sprechen konnte.

Digitized by Google

Da mir außer dem in letzter Zeit wieder mehrfach beschriebenen Os vesalianum pedis die Existenz eines weiteren Os tarsale nicht bekannt war, glaubte ich noch am ehesten eine Knorpelfuge zwischen dem Körper des Os naviculare und dem kleinen Knöchelchen annehmen zu müssen, zumal da die Patientin noch im jugendlichen Alter ist.

Auch die inzwischen erschienene Arbeit von Patrik Haglund in Bd. 16 dieser Zeitschrift, welcher ebenfalls bei jugendlichen Patienten genau denselben Befund feststellte und eine Absprengung am Os naviculare infolge Ueberanstrengung beim Turnen, Tanzen u. s. w. annahm, konnte mich deshalb nicht von der Richtigkeit dieser Annahme überzeugen.

Fig. 1.

Die kleine Patientin erhielt Plattfußschuhe und ist seither ohne Beschwerden.

Die zweite Patientin, Ag. B., ebenfalls 12 Jahre alt, klagte seit längerer Zeit über starkes Stechen beim Gehen, welches sie ebenso, wie die vorhergehende Patientin genau und nur auf die hintere Spitze des Os naviculare verlegte. Andere, für den Plattfuß typische Beschwerden wurden nicht geklagt.

Die Untersuchung ergab ein mäßig starkes Vorspringen des inneren Kahnbeinrandes, Druckempfindlichkeit an dieser Stelle, und deutliche Knickfußstellung.

Ich vermutete sofort, daß ich hier denselben Befund wie bei der ersten Patientin finden würde und riet deswegen zu einer Röntgenaufnahme, welche, wie Fig. 2a zeigt, ebenfalls an der hinteren Spitze des Kahnbeines ein weiteres kleines Knöchelchen aufwies. Im Gegensatz zum ersten Falle ist hier das Knöchelchen ziemlich groß; ferner zeigt der äußerste Rand des Kahnbeines eine Art Delle, gleichsam, als ob hier ein Defekt wäre. Auf dem photographischen Abzuge ist dies leider nicht eben so deutlich zu sehen, wie auf dem Negativ.

Digitized by Google

Da ferner hier die scheinbare Knorpelfuge fehlte, glaubte ich, zumal unter dem Eindrucke der Haglundschen Arbeit nun doch das Vorhandensein einer Absprengung annehmen zu müssen und wurde in dieser Ansicht bestärkt, weil durch das Tragen orthopädischer Plattfußschuhe das Leiden zwar gebessert, aber nicht vollkommen aufgehoben wurde.

Nach Erscheinen der Arbeit von Lilienfeld[1]), die uns über die sogenannten, noch wenig bekannten Tarsalia Klarheit gibt, kann

Fig. 2a.

Fig. 2b.

man aber offenbar die Annahme einer Fraktur nicht aufrecht erhalten; dagegen spricht vor allem die Regelmäßigkeit der Konturen, und wie Lilienfeld mit Recht hervorhebt, die Doppelseitigkeit des Befundes. Die Darstellung Haglunds hat ja in der Tat etwas sehr Gezwungenes, und man kann es sich nicht wohl denken, daß sich ein Patient durch forciertes Turnen oder Tanzen eine Fraktur zuziehen könnte, ohne es zu merken.

---

[1]) Lilienfeld, Bd. 18 Heft 2 dieser Zeitschrift.

Digitized by Google

In Wirklichkeit pflegen ja Frakturen am Kahnbein ganz anders auszusehen.

Es dürfte hier zunächst am Platze sein, auf das „normale" Kahnbein mit einigen Worten einzugehen, zumal da ich in einigen Arbeiten irrtümliche Bezeichnungen gefunden habe.

Zunächst zeigt das weniger veränderte Kahnbein im frühesten Kindesalter von oben betrachtet, eine etwas andere Form als das des Erwachsenen. Es bildet mehr die Figur eines Rechteckes, dessen mediale Seite nicht viel breiter ist als die laterale; auch sind die Längsseiten des Rechteckes nur wenig breiter als die Querseiten (siehe Toldt, Anat. Atlas). In der Mitte der medialen Querseite erstreckt sich nach unten die Tuberositas ossis navicularis.

Beim Erwachsenen und vor allem bei Plattfüßigen nimmt das Kahnbein eine immer längere und vor allem mehr geschweifte Form an und ragt mit seinem medialen Teil, wie ich schon in meiner früheren Arbeit Bd. 15 dieser Zeitschrift hervorgehoben habe, oft weit über den inneren Fußrand heraus, so daß beinahe eine geringgradige Subluxation vorzuliegen scheint. Vor allem nimmt das hintere Ende des Mittelrandes an der Schweifung teil und zieht sich in der Form einer dreieckigen Spitze (auf dem Röntgenbilde) am Talus nach hinten (Fig. 3). — Was nun die Frakturen des Os naviculare anlangt, so scheinen diese in der Tat doch recht selten zu sein. Selbst in den großen Jahrbüchern finden wir nur äußerst vereinzelt solche Fälle. Auch ich konnte unter dem großen Material, das uns unsere Unfallstation bietet (ca. 2—300 Fälle von Fußverletzungen aus den Jahren 1899 bis 1907) nur 2—3 sichere Frakturen nachweisen. Diese zeigen aber gegenüber dem Befunde des Os tibiale einen deutlichen Unterschied. Der eine Fall (Fig. 4) betraf einen ungefähr 30jährigen Bergarbeiter. Die Fraktur ist eine indirekte, als Kompressionsfraktur zu betrachten; dem Patienten schlug, während der Vorderfuß fixiert war, von hinten ein schweres Holzstück auf die Knöchelgegend.

Fig. 3.

Es ziehen hier mitten durch den Körper zwei deutliche Bruchlinien. Bei dem anderen Falle, welcher ebenfalls einen Bergarbeiter betrifft, sehen wir auf dem Röntgenbilde (Fig. 5) einen Bruch, der bezüglich der Lage des abgesprengten Stückes eine gewisse Aehnlichkeit mit dem Vorkommen des Os tibiale hat. Doch sehen wir

Digitized by Google

hier deutlich die Stelle der Absprengung in Form eines größeren Knochendefektes.

Fig. 6 a und b zeigen uns das Kahnbein sowohl nach innen als oben subluxiert, das ganze Kahnbein deformiert, in seinem medialen Teile anscheinend zertrümmert, das Chopartsche Gelenk mit deutlichen Auflagerungen bedeckt. Die Krankengeschichte des Falles liegt mir leider nicht mehr vor.

Fig. 4 [1]).

Es könnte höchstens bei Fall 2 eine Verwechslung möglich sein. Auch nach den Veröffentlichungen der übrigen Autoren (Bergmann, Deutschländer) ist der Sitz der Frakturen nur sehr selten an dieser Stelle zu finden; meist sitzt die Fraktur an den unteren Körperpartien des Kahnbeines.

Uebrigens spricht auch die anatomische Lage dieser hinteren Spitze von selbst gegen das Vorhandensein einer Absprengung; wie man an einem Bänderpräparat deutlich sehen kann, ist die Lage dieser Knochenspitze trotz ihres Vorstehens bei Plattfuß u. s. w. eine gutgeschützte.

Ich habe in nachstehender Fig. 7 versucht, unter Benützung eines Toldtschen Bildes einen horizontalen Durchschnitt des Fußes zu skizzieren. Man sieht, daß an dieser Stelle des Kahnbeines das Ligamentum deltoideum ansetzt. Haglund, der diese hintere Spitze des Os naviculare irrtümlicherweise als die Tuberositas des Kahnbeines anspricht, läßt dementsprechend auch hier die Ligamenta calc.-navic. und Ligament. navic. cuneif. ansetzen. Dies entspricht den tatsächlichen Verhältnissen aber nicht. Wie wir auf dem Durchschnitte sehen, setzt das Ligamentum calc.-navic. viel weiter nach vorne zu, an der

[1]) Figur wegen Undeutlichkeit zum Teil überzeichnet.

Digitized by Google

eigentlichen Tuberositas, also in der Mitte des inneren Kahnbeinrandes, an dem Knochen sich an und überdacht dabei zum großen Teile das an der hinteren Kahnbeinspitze ansetzende Ligamentum deltoideum.

Dadurch wird aber eine isolierte Wirkung dieses Bandes auf die hintere Kahnbeinspitze unmöglich gemacht.

Wenn nun auch, namentlich bei stärkerer Schwellung und Schmerzhaftigkeit in der Naviculargegend bei der äußeren Unter-

Fig. 5.

suchung die Diagnose noch zweifelhaft sein könnte, so können wir mit Hilfe des Röntgenbildes aber die Unterscheidung zwischen Fraktur und Os tibiale leicht stellen.

Je nach der Projektion bietet sich uns das Os tibiale entweder als in gleicher Linie liegende, anscheinend durch eine Epiphysenfuge getrennte Fortsetzung des mittleren Kahnbeinrandes nach hinten (siehe Fig. 1), oder es überragen seine Ränder in ganz geringem Grade die des Kahnbeines (siehe Fig. 2b). Niemals zeigt es zackige Konturen, die es als abgebrochenes Stück deuten ließen, sondern es imponiert stets als ein dreieckiges oder rundes Körperchen mit glatten Rändern.

Digitized by Google

Die Größe des Körperchens kann verschieden sein, von Stecknadelkopfgröße bis Kirschkerngröße und mehr. Vor allem aber spricht sein doppelseitiges Vorkommen doch wohl gegen eine Fraktur. Auf die Arbeit von Lilienfeld hin bestellte ich die eine der beiden Patientinnen nochmals und photographierte auch den anderen Fuß. Während an dem schmerzhaften Fuße das Kahnbein ziemlich stark vorsprang und auf Druck schmerzhaft war, zeigte der andere Fuß

Fig. 6a [1]).

vollkommen normale Beschaffenheit; trotzdem fand ich bei der Röntgendurchleuchtung auch hier ein Os tibiale (Fig. 2b). Irgendwelche Beschwerden bestehen an diesem Fuße in keiner Weise.

Ueberhaupt scheint das Vorkommen des Os tibiale und der anderen Tarsalia gar kein so seltenes zu sein. Auch ich fand bei Durchsicht meiner Röntgenplatten mehrere Bilder mit solchen überzähligen Fußknöchelchen, zunächst ein weiteres Os tibiale (Fig. 8) bei einem erwachsenen Manne, dessen Krankengeschichte mir leider nicht mehr zur Verfügung steht; ferner einige Ossa peronea (Fig. 9),

[1]) Figur wegen Undeutlichkeit zum Teil überzeichnet.

Digitized by Google

ebenfalls bei Erwachsenen, davon eines zweigeteilt (siehe Fig. 10), endlich ein Os trigonum (Fig. 11).

Was nun die Bedeutung dieser akzessorischen Skelettstücke anbelangt, so dürfte ihnen im allgemeinen eine solche überhaupt nicht zukommen. Wichtig ist es aber vor allem für den Röntgenologen, daß er diese Körperchen kennt, da sie sonst nur zu leicht zu Verwechslungen mit Frakturen Anlaß geben können (siehe Haglund). Vor allem muß sie der Unfallsbegutachter kennen, da die Kosten der falschen Diagnose sonst nur die Berufsgenossenschaften zu tragen haben werden.

Nur das Os tibiale scheint seinem Besitzer unter Umständen Beschwerden zu machen. Diese sind dann, wie wir aus den Fällen

Fig. 6b.

von Haglund und meinen Fällen sehen, ziemlich typische, indem wir genau auf das Os tibiale lokalisierte Schmerzen vorfinden. Auch den übrigen von Haglund beschriebenen Befund kann ich bestätigen. Die mediale Fläche des Os naviculare ist rundlich aufgetrieben und vorstehend, ungefähr im Aussehen an ein Ganglion tendineum erinnernd, bei der Betastung fühlt sich die Auftreibung knochenhart an und ist auf Druck ziemlich stark empfindlich.

Andere, speziell typische Plattfußbeschwerden, waren nicht vorhanden, obwohl in beiden Fällen deutliche Knickfußbildung nachweisbar war; das Gewölbe war ziemlich gut erhalten. Es handelt sich offenbar um eine ausgesprochene Periostitis an dieser Stelle.

Digitized by Google

Der Grund hierfür dürfte wohl darin liegen, daß, zumal bei der gleichzeitigen Valgusstellung das Kahnbein stärker nach innen vorragt und durch diese exponierte Stellung leichter Insulten ausgesetzt ist, wodurch es zur Reizung der Knochenhaut kommen mag. So erzählte mir die Mutter der einen Patientin, daß ihre Tochter das Innenleder am Oberschaft des Schuhes stets aufwetze.

Ob aber weiterhin die Valgusstellung in einen ursächlichen Zusammenhang mit dem Os tibiale zu bringen ist, wie dies Haglund tut, möchte ich sehr bezweifeln. Auffallend ist ja das gleichzeitige

Fig. 7.

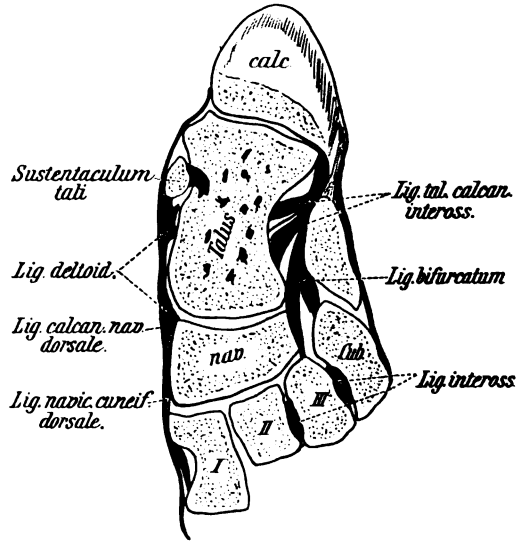

Auftreten der Valgität mit dem Os tibiale in den Fällen von Haglund und mir immerhin.

Da Haglund eine Fraktur am Kahnbein voraussetzte, die wohl meist auch mit mehr oder weniger großen Verletzungen der Bänder einhergeht, war seine Schlußfolgerung von dem ursächlichen Zusammenhang logisch vollkommen richtig. Hier bei dem Os tibiale aber kann man eine Einwirkung dieses Körperchens auf den Bandapparat im Sinne einer Lockerung desselben und damit des Gewölbes wohl nicht annehmen. Es dürfte sich also um ein zufälliges Zusammentreffen handeln. Diese Ansicht wird mir vor allem gestützt durch eine briefliche Mitteilung Lilienfelds, in dessen Fällen Plattfußstellung nicht nachweisbar war. Gegen einen ursächlichen Zu-

Digitized by Google

sammenhang spricht endlich auch, daß die bloße Korrektion der Knickfußstellung die Beschwerden nicht vollkommen zu heben vermochte. Viel eher scheint gerade umgekehrt die Valgusstellung eine

Fig. 8.

entzündliche Reizung der Knochenhaut über dem Os naviculare, speziell über dem Os tibiale zu begünstigen.

Anders verhält es sich aber mit den Frakturen des Os naviculare.

Wie ich schon in meiner früheren Arbeit hervorgehoben habe, kombinieren sich meist Subluxation und Fraktur des Kahnbeines, so daß man eine reine Luxation ohne Fraktur kaum beobachtet hat. Mit Recht spricht Deutschländer[1]) deswegen von Verrenkungs-

[1]) Deutschländer, Arch. f. klin. Chir. Bd. 83 Heft 1.

Digitized by Google

Fig. 9.

Fig. 10.

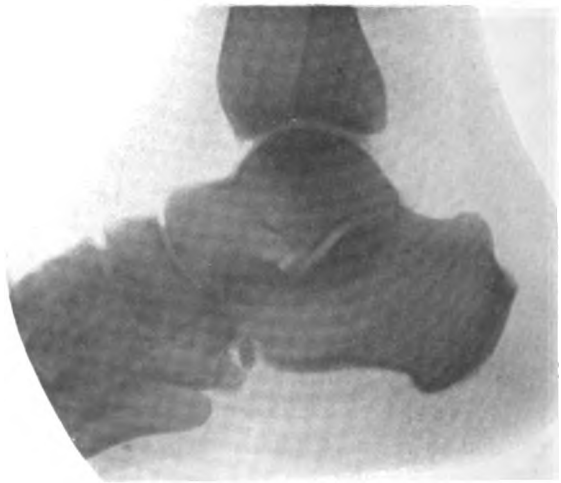

brüchen des Os naviculare. Sehr oft finden nun dabei (Golebiewski[1]. Deutschländer) Verlagerungen des Kahnbeines, resp. seiner

[1]) Golebiewski, Unfallheilkunde; Lehmann, München.

Digitized by Google

Bruchstücke nach medial und plantar statt. Hand in Hand geht damit eine Verbreiterung des inneren Fußrandes und ein Tiefertreten des Gewölbes; am deutlichsten natürlich bei den medialen und plantaren Verrenkungsbrüchen. Ich verweise hier auf das photographische Bild meines früheren Falles.

Die Plattfußstellung ist wenigstens bei den direkten Frakturen oft eine hochgradige und wird erklärlich einerseits durch die Ver-

Fig. 11.

lagerung der Fragmente, anderseits aber auch durch die Lockerung, resp. Zerreißung des Bandapparates. Hier pflegt ja auch die einwirkende Gewalt eine sehr große zu sein, während nach den Angaben Deutschländers die indirekten Frakturen oft nur eine verhältnismäßig geringe Gewalteinwirkung voraussetzen. Immerhin müssen auch hier dem Befunde nach deutliche Bänderlockerungen vor sich gehen, um die allgemein beobachteten Verlagerungen zu gestatten.

Wichtig erscheint es mir noch, auf die Möglichkeit einer Verwechslung im Röntgenbilde hinzuweisen. Nach Bergmann[1]) und Deutschländer haben wir sowohl die direkten als indirekten

[1]) Bergmann, Deutsche Zeitschr. f. Chir. Bd. 80.

Digitized by Google

Brüche eigentlich als Kompressionsfraktur zwischen Taluskopf und Keilbeinen aufzufassen, wobei teilweise eine starke Zertrümmerung des Knochens gefunden wurde.

Das Bild einer scheinbaren Zertrümmerung, ja selbst völligen Fehlens einer Kahnbeinhälfte, zeigt uns aber auch, wie Deutschländer in derselben Arbeit schreibt, die Arthritis deformans höheren Grades im Chopartschen Gelenk. Jeder Röntgenologe wird nicht

Fig. 12.

gerade selten auf solche Bilder stoßen, die oft eigentümlich gefranste und zerfetzte Knochenkonturen zeigen.

Figur 12 ist das Röntgenogramm des Fußes eines Unfallsverletzten. Die Konturen des Kahnbeines und Sprungbeines sind zackig; ein deutlicher Bruch hat aber offenbar nicht vorgelegen. Nach der vorliegenden Krankengeschichte war Patient 4 m hoch von einer Leiter herunter gefallen. Als dauernde Folge blieb vor allem Plattfußstellung mit Beschränkung der Einwärtsdrehung.

Ein weiteres Bild (Fig. 13) zeigt uns in viel höherem Grade die arthritischen Veränderungen. Die Krankengeschichte des Patienten

Digitized by Google

fehlt mir leider; als Diagnose fand ich aber noch verzeichnet: „Starker Plattfuß"; es scheint also ein Trauma nicht vorgelegen zu haben.

Es dünkt mir daher nicht unglaubhaft, daß die nicht redressierte Plattfußstellung allein infolge dauernder Reibung, resp. Druckes der verlagerten Knochen aneinander im Sinne eines chronischen Reizes wirken und so die Arthritis veranlassen kann. Gelegentliche leichte Traumen, wie das bei Plattfuß so häufige Umknicken, mögen dabei noch unterstützend wirken. Meist allerdings liegt offenbar ein Trauma vor, doch braucht es nicht notwendigerweise ein Bruch zu

Fig. 13.

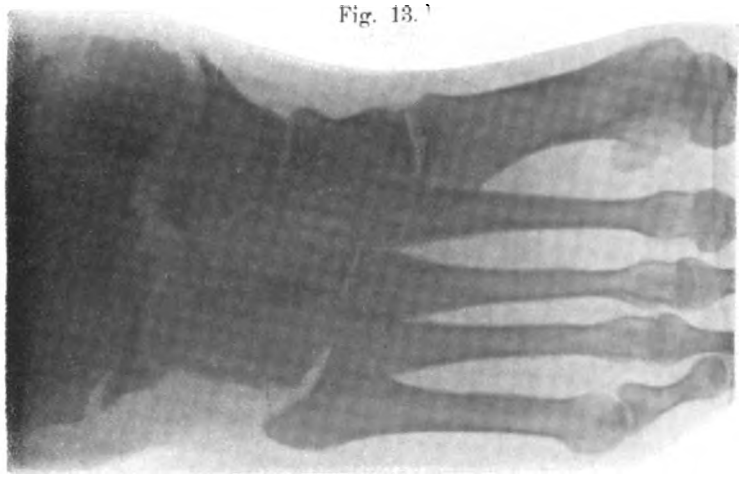

sein; auch die einfache Distorsion mit Zerrungen resp. Zerreißungen der Gelenkbänder und -Kapsel, dürfte als Ursache genügen.

Die Arthritis deformans pflegt sich natürlich nicht streng an das Chopartsche Gelenk zu halten.

Auch meine Fälle von Frakturen des Kahnbeines kamen nicht frisch zur Röntgendurchleuchtung, sondern erst in der Nachbehandlung und waren zuvor als Distorsionen behandelt worden. Die Diagnose scheint also immerhin Schwierigkeiten zu bereiten.

Wahrscheinlich tritt auch die Plattfußstellung erst später bei Belastung des Fußes allmählich mehr und mehr hervor.

Die Mahnung, auch scheinbare Distorsionen des Fußes prinzipiell durchleuchten zu lassen, erscheint daher nicht unangebracht, zumal man dann leicht von vornherein gegen die drohende Plattfußstellung mit ihren eventuellen Folgeerscheinungen (Arthritis etc.) ankämpfen kann.

Digitized by Google

Nachtrag.

In Heft 3, Bd. 11 der „Fortschritte auf dem Gebiete der Röntgenstrahlen“ verteidigt Herr Haglund aus Stockholm seine oben erwähnte Arbeit gegen die Anschauung des Referenten seiner Arbeit in Heft 2, Bd. 11 dieser Zeitschrift. Jener (Hänisch-Hamburg)

Fig. 14.

gab in seinem Referat der Vermutung Ausdruck, daß es sich in den von Haglund veröffentlichten Fällen nicht um Frakturen handle, sondern um das Os tibiale externum. Haglund gibt in seiner Erwiderung an, daß die unebenen, gegeneinander passenden Rißflächen bei seinen Fällen für die Annahme einer Fraktur sprächen. Auf seinen Reproduktionen ist von diesen rissigen Bruchflächen allerdings nichts zu sehen; die angeblichen kleinen Bruchstücke imponieren vielmehr immer wie das Os tibiale.

Digitized by Google

Ich habe nun oben ausdrücklich angegeben, daß das Os tibiale immer scharfe runde Konturen zeige. Inzwischen habe ich einen neuen Fall zu Gesicht bekommen, wo das Os tibiale in der Tat wie ein abgebrochenes Stückchen aussieht. Es handelt sich um einen Bergarbeiter, der eine Quetschung des Vorderfußes erlitten hat. Patient verlegt seine Beschwerden nur auf die Köpfchen der Mittelfußknochen; in der Gegend des Os naviculare verspürt er keine Beschwerden. Schon bei der äußeren Untersuchung fiel das ziemlich

Fig. 15.

starke Vorspringen des Os naviculare auf; bei der Betastung mit dem Finger konnte man aber ganz deutlich ein vom Os naviculare scharf abgegrenztes, ungefähr je 1 ½ cm hohes und breites Knöchelchen fühlen. Auf dem Röntgenbild sehen wir nun die dem Knöchelchen gegenüberliegende Fläche des Kahnbeines deutlich zackig, so daß man gerne an eine Fraktur glauben möchte, zumal ein Unfall doch vorausgegangen war. Dem gegenüber erklärt aber der Patient, an dieser Stelle nicht die geringsten Schmerzen zu empfinden, auch kann er sich nicht entsinnen, jemals an dem Fuße irgend welche Beschwerden gehabt zu haben.

Mit Sicherheit dürfte aber die Annahme einer Fraktur dadurch ausgeschlossen werden, daß wir auch hier wieder das gleiche Bild

Digitized by Google

am anderen Fuß sehen können; hier liegt das Bild sogar noch eigentümlicher; man glaubt, zwei das Kahnbein je nur halb durchschneidende Bruchlinien zu sehen; es scheint, als ob sich das Knöchelchen noch gar nicht vollkommen vom Os naviculare abgelöst hätte, obwohl man bei der äußeren Untersuchung auch hier wieder einen Spalt zwischen Os naviculare und dem Knöchelchen feststellen kann.

Die obige Beschreibung des Os tibiale möchte ich also dahin ergänzen, daß die Konturenzeichnungen der gegenüberstehenden Flächen vom Kahnbein und Os tibiale durchaus nicht immer glatt und scharf sind, sondern auch uneben, rissig, wie bei Frakturen aussehen können. Diese Feststellung ist umso wichtiger, als sie uns in zweifelhaften Fällen hindern wird, eine falsche Diagnose zu stellen. Die Ansicht Haglunds dürfte also trotz seines neuen Einwandes nicht aufrecht zu erhalten sein.

Digitized by Google

XXXVI.

(Aus dem k. k. Universitäts-Ambulatorium für orthopädische Chirurgie des Prof. Dr. A. Lorenz in Wien.)

Supramalleoläre Infraktion der Fibula, ein Hilfsmittel beim modellierenden Redressement des Klumpfußes.

Von

Dr. Alfred Saxl.

Mit 4 Abbildungen.

Seit der ersten Beschreibung des modellierenden Redressements des Klumpfußes, die Lorenz im Jahre 1895 nebst einem Bericht über eklatante Erfolge dieser Methode veröffentlichte, sind viele Hunderte von Klumpfußpatienten dieser Behandlung unterzogen worden. Daß bei keinem dieser Patienten ein anderes Operationsverfahren notwendig war, um den Klumpfuß zu korrigieren, spricht genügend für die Brauchbarkeit der Methode, die als Ganzes genommen wesentlich von den üblichen Klumpfußbehandlungen absticht. Umso befremdender muß es wirken, wenn selbst engere Fachkollegen die Grundgedanken des modellierenden Redressements so mißverstehen, daß sie dasselbe mit dem forcierten Redressement in einen Topf werfen. Darum scheint es zweckmäßig zu sein, jene Worte anzuführen, mit denen Lorenz in genannter Schrift das Wesen des forcierten und modellierenden Redressements bespricht.

„Der Unterschied zwischen dem üblichen ‚forcierten' und dem ‚modellierenden' Redressement beruht keineswegs in der Größe der zur Anwendung kommenden Gewalt, sondern vielmehr in der Art und Weise ihrer Wirkung.

Das forcierte Redressement mit seiner einmaligen, allmählich verstärkten und schließlich maximalen Kraftentfaltung und der gleichzeitigen Fixierung der erreichten Korrekturstellung durch den er-

Digitized by Google

starrenden Verband bewirkt die straffste Anspannung der in der Konkavität der Kontraktur gelegenen verkürzten Weichteile; die Elastizität des Fußes wird dadurch gewissermaßen erst geweckt.

Das modellierende Redressement hingegen erstrebt in zehn- und hundertfach wiederholten Angriffen, mit moderierter und nach Bedürfnis gesteigerter Kraft eine allmähliche Dehnung der verkürzten Weichteile in der Konkavität der Kontraktur. Erlauben dieselben infolge starker Schrumpfung eine ausreichende Dehnung nicht mehr, so bewirkt es ihre allmähliche Dehiszenz und Zerreißung; seine Aufgabe ist nicht früher gelöst, bis auf die eine oder andere Weise die rückfedernde Kraft der betreffenden Deformitätskomponente vernichtet ist."

Wie sich beim Klumpfuße diese Deformitätskomponenten aus Adduktion, Inflexion, Equinus- und Supinationsstellung des Fußes zusammensetzen, ist bekannt. Lorenz zeigte, wie man diese Komponenten der Reihe nach angehen müsse, wie zuerst Adduktion und Inflexion, dann die Equinusstellung unter Zuhilfenahme der Achillotenotomie und schließlich die Supinationsstellung des Fußes zu beseitigen sei. Ein solches Redressement stellt eine Reihe von Hebelmanövern dar, die in verschiedener Richtung, bei wechselnder Länge der Hebelarme, vorgenommen werden. Je länger der Hebelarm ist, desto geringer muß ceteris paribus die angewandte Hebelkraft sein; sie muß, um die gleiche Wirkung zu erzielen, bedeutend stärker sein, je kürzer der Hebelarm ist. Betrachten wir von diesem Gesichtspunkte aus die Größe der angreifenden Kräfte, die zur Korrektur der einzelnen Deformitätskomponenten notwendig sind, so ergibt sich ohne weiteres, daß die Korrektur der Supination am schwersten ist. Bei Korrektur der Adduktion und Inflexion dient der vor der Unterschenkelgabel gelegene Klumpfußbuckel als Hypomochlion, an dem die redressierenden Kräfte durch zwei Hebel angreifen; diese Hebel sind die längere vordere und die kürzere hintere Hälfte des Fußes. Noch ausgiebiger kann die Kraft bei Korrektur der Equinusstellung verwertet werden; hier ist der ganze Fuß ein Hebel, der im oberen Sprunggelenk eingelenkt ist und daher zur Beseitigung der Spitzfußstellung eine zweckmäßige Handhabe darstellt. Nun soll noch die Supinationsstellung des Fußes beseitigt werden; wenn auch der ganze Klumpfuß eine solche hat, d. h. um seine Längsachse gedreht erscheint, so ist doch der Erfolg erst dann gesichert, wenn die Supinationsstellung des Calcaneus beseitigt ist; denn der Calcaneus gibt

Digitized by Google

durch seine Stellung die Grundlage für die Längsdrehung des ganzen Fußes ab. Darauf beruht es auch, daß jede Supinationskorrektur, sofern sie nur den Vorfuß und nicht auch den Calcaneus selbst betrifft, einen Scheinerfolg darstellt, dem ein Rezidiv folgt. Die Schwierigkeit, den Calcaneus umzulegen, beruht nun, abgesehen von der dem Klumpfuße eigentümlichen anatomischen Gestaltung des unteren Sprunggelenkes, darauf, daß bei direkter Inangriffnahme des Calcaneus der daselbst angreifende Hebelarm klein ist; er entspricht ja nur der Höhe des Calcaneus. Eines Vorteiles bedient man sich ja immer, indem man den Zusammenhang des Calcaneus mit der Fußwurzel benützt, um durch Pronationsbewegungen der ganzen Fußsohle auch diesen Fußwurzelknochen um seine Längsachse zu drehen. Diese Bemühungen führen aber, wie erwähnt, mitunter zu einem Scheinerfolg, indem der Vorfuß gut proniert ist und der Calcaneus in einer Supinationsstellung verharrt, die ihm durch die straffen Bandverbindungen und die eigenartige Konfiguration, welche der Calcaneus beim Klumpfuße aufweist, aufgenötigt wird.

Um vor einem Klumpfußrezidive gesichert zu sein, genügt es nun nicht, das untere Sprunggelenk nur so weit zu redressieren, daß der Calcaneus eine normale Stellung erhält, es muß vielmehr die Supinationsstellung der Ferse — so wie jede Deformitätskomponente des Klumpfußes — überkorrigiert werden. Nur die Ueberkorrektur ist im stande, der vorhandenen Neigung des Fußes, wieder in die alte fehlerhafte Lage zurückzukehren, das Gegengewicht zu halten; der Fuß muß nach dem Redressement in jeder Beziehung zu einem Plattfuße geworden sein. Der Calcaneus muß also, wollen wir das Redressement als gelungen betrachten, in ausgesprochener Pronation stehen.

Noch ein Umstand kommt in Betracht, der die Ueberkorrektur im unteren Sprunggelenke so schwierig macht; er ist durch die Kürze des Halbmessers bedingt, um den der Fuß im unteren Sprunggelenk im Sinne der Pronation gedreht wird; entsprechend der geringen Größe des Halbmessers, der durch die Höhe der Ferse dargestellt wird, muß der Drehungswinkel ganz beträchtlich sein, damit die Fersenspitze einen entsprechend großen Bogen beschreibt, wie er für die gewünschte Pronationsstellung derselben notwendig ist.

Gewöhnlich kann man sowohl instrumentell mittels des Lorenzschen Osteoklasten als auch manuell dem Calcaneus die gewünschte pronierte Stellung geben; es gibt aber unter einer größeren Anzahl

Digitized by Google

von Klumpfüßen solche, die sich diesem Schlußakt des modellierenden Redressements gegenüber höchst renitent verhalten: der Calcaneus läßt sich nicht gut in die gewünschte überkorrigierte Stellung bringen. In solchen Fällen fügen wir zu dem Redressement des Fußes schließlich noch eine Infraktion der Fibula knapp oberhalb des Knöchels hinzu. Dieser paraartikuläre Eingriff gestattet uns dann, dem Calcaneus jenen Grad von Pronation zu geben, der uns erwünscht ist. Noch eine andere Gruppe von Klumpfußpatienten kommt für die supramalleoläre Infraktion der Fibula in Betracht und zwar solche, die schon mit Erfolg operiert, aus irgend einem Grunde, oft wegen ungenügender Nachbehandlung, ein hartnäckiges Rezidiv der Supinationsstellung bekommen; auch bei diesen Patienten führt der besprochene Eingriff zu einem Dauerresultat.

Eingriffe ähnlicher Art am Unterschenkel Klumpfüßiger wurden schon früher ausgeführt, und zwar als selbständige Operationsmethode; so empfahl Hahn die lineare Osteotomie des Unterschenkels oberhalb des Knöchelgelenkes zur Heilung des Klumpfußes, gab aber bald selbst diese Methode auf, da er sich von der Unzulänglichkeit derselben überzeugte. Billroth redressierte unheilbare Spitzfüße durch supramalleoläre Osteotomie. Für korrigierte Klumpfüße, die hartnäckige Neigung zur Einwärtsdrehung besitzen, empfahl Lorenz zur Behebung derselben die supramalleoläre Infraktion des Unterschenkels mit folgender Dislocatio ad peripheriam. Lorenz spricht den linearen Osteotomien dieser Art zur Behebung des Klumpfußes jegliche Bedeutung ab; denn sie leisten dem unmittelbaren Redressement so gut wie gar keinen Vorschub und sind einem veralteten Klumpfuß gegenüber vollkommen machtlos. Ist hingegen die Deformität nur mäßig entwickelt, so erscheint der Eingriff von vornherein als nicht gerechtfertigt.

Die supramalleoläre Infraktion der Fibula soll, wie gesagt, nur in ausgewählten, speziell indizierten Fällen als Schlußakt des modellierenden Redressements zur Anwendung gelangen; der Fuß muß bis auf die mangelhafte Pronationsstellung der Ferse vollkommen korrigiert sein. Ein Kunstfehler ist es, sich von dem Eintritt einer Infraktion überraschen zu lassen; denn die frühzeitige, unbeabsichtigte Knochenläsion gestattet es nicht, das Redressement in gewohnter Weise fortzusetzen, und es muß eine Vollendung desselben für einen späteren Zeitpunkt auf-

Digitized by Google

gehoben werden. Die Infraktion kann instrumentell durch den Osteoklasten oder auch manuell durchgeführt werden. Wichtig ist vor allem die tadellose Fixierung des zentral gelegenen Teiles des Unterschenkels, damit die Infraktion knapp oberhalb des Knöchels und nicht höher oben am Unterschenkel erfolgt oder gar beide Unterschenkelknochen daselbst gebrochen werden. Im Osteoklasten wird bei Rückenlage des Patienten der Unterschenkel so eingestellt, daß der dem Operateur zugewendete Rand der fixen Platte des Osteoklasten knapp oberhalb des Wadenbeinknöchels zu liegen kommt. Redressiert man manuell auf dem dreieckigen Keil, so verwendet man vorteilhaft eine der scharfen Kanten desselben, die man zur Schonung der Haut mit Wattelagen bedeckt; hierauf wird der Patient auf die dem Klumpfuß entsprechende Seite gelagert und der Unterschenkel so auf die Kante des Keiles gelegt, daß diese gerade oberhalb des Knöchels des Wadenbeines zu liegen kommt. Nun faßt eine Hand den Fuß, die andere Hand umgreift und fixiert den Unterschenkel knapp am Keile, und dann wird durch eine moderierte Hebelbewegung der den Fuß fassenden Hand die Fibula eingeknickt. Da wir bei diesem Vorgang keine vollkommene Knochentrennung herbeiführen, so ist auch keine unerwünschte Dislokation der Knochen zu befürchten.

Nach vollzogener Infraktion läßt sich der Fuß nach Wunsch pronieren und im Gipsverbande fixieren. Man darf auch mit der Pronation nicht zu viel des Guten tun, was geschieht, wenn man beim Erhärten des Verbandes in gewohnter Weise mit einer Hand den von einem Assistenten nach innen rotierten Unterschenkel in der Knöchelgegend umgreift und mit der anderen Flachhand die Sohle in Pronation drängt. Ist die Kraft, die hierbei angewandt wird, nicht dosiert, so stellt sich nach vorhergegangener Infraktion der Fuß mit dem abgeknickten Knöchel in so starke Pronation oder bezüglich des Unterschenkels in so starke Abduktion zu demselben, daß nach Abnahme des Verbandes ein Knickfuß höchsten Grades zu Tage tritt. Dieses Resultat muß man vermeiden und kann es auch, wenn man auf folgende Weise vorgeht: Sowie der Verband vollendet ist, läßt man die die Sohle pronierende Hand zugleich einen Druck in der Richtung zur Tibia ausüben, während der Daumenballen der den Unterschenkel umgreifenden Hand den Gegendruck ausübt; so wird bis zum Erstarren des Verbandes fixiert. Die Technik des Gipsverbandes ist sonst dieselbe wie beim gewöhnlichen modellieren-

Digitized by Google

den Redressement, die Zeitdauer der Verbandperiode bleibt unverändert.

Die beigefügten Abbildungen zeigen das Resultat von Redressements, die mit Hilfe der supramalleolären Infraktion der Fibula vollendet wurden. Die Figg. 1 und 2 stellen doppelseitige redressierte

Fig. 1.

Fig. 2.

Klumpfüße in Vorder- und Rückansicht dar; am rechten Fuß wurde aus den früher angeführten Gründen als Schlußakt des Redressements

Fig. 3.

Fig. 4.

die Infraktion der Fibula hinzugefügt. Beide Füße stehen gut abduziert, die Fersen, besonders die rechte, in vollkommener Pronation. Der in Fig. 3 und 4 dargestellte Fall betraf einen Knaben, dessen

Digitized by Google

linker Fuß schon 3mal — 2mal anderwärts — operiert wurde; es war immer wieder ein Rezidiv eingetreten, der Knabe trat mit der Außenkante der Ferse auf. Das mit Hilfe der Infraktion erreichte Resultat des Redressements ist eine vollkommene Valgusstellung nicht nur des Vorfußes, sondern auch der Ferse, wodurch ein Rezidiv ausgeschlossen ist.

Schließlich möge nochmals betont werden, daß die supramalleoläre Infraktion der Fibula keine neue Redressionsmethode als solche darstellt, sondern nur im Anschluß an das modellierende Redressement des Klumpfußes in solchen Fällen Verwendung findet, die sich gegenüber einer genügenden Pronationseinstellung der Ferse besonders renitent verhalten oder die — schon früher redressiert — wegen ungenügender Korrektur des Calcaneus hartnäckig zu Rezidiven der Supinationsstellung neigen.

Digitized by Google

XXXVII.

(Aus dem orthopädischen Ambulatorium der kgl. Universität München.
Prof. Dr. Fritz Lange.)

Zur Aetiologie und Pathologie von Klumphand und Klumpfuß.

Von

Dr. Georg Hohmann, Assistenzarzt.

Mit 19 Abbildungen.

Die angeborene Klumphand ist eine recht seltene Deformität. Hoffa hat sie unter 1414 Deformitäten nur einmal gesehen, wie er in der ersten Auflage der „orthopädischen Chirurgie" mitteilt. Dort findet sich eine Zusammenstellung über die Häufigkeit der Kontrakturen an den verschiedenen Körperteilen, aus der die geringe Beteiligung der oberen Extremität hervorgeht. Die gleichen Beobachtungen haben alle anderen Autoren gemacht, Panzeri sowohl als Fisher, die ähnliche Prozentziffern geben. Sind aber schon die Kontrakturen der oberen Extremität im allgemeinen nicht besonders häufig, so ist die besondere Deformität, die wir hier etwas behandeln wollen, die angeborene Klumphand, ohne Knochendefekt, noch viel mehr eine Seltenheit. Rosenkranz, ein Schüler Geheimrat Hoffas, nennt sie in seiner an dieser Stelle veröffentlichten ausführlichen Arbeit über kongenitale Kontrakturen der oberen Extremitäten sogar eine „enorme Seltenheit", die von vielen Autoren gar nicht erwähnt und gekannt wird. Die meisten Angaben in der Literatur über Klumphand beziehen sich auf die Form der Klumphand, die mit einem angeborenen partiellen oder totalen Radiusdefekt verbunden ist. Solcher Beobachtungen gibt es eine ganze Reihe von Schmidt, Kümmel, Kirmisson, Joachimsthal, Klaußner u. a. Dagegen sind weit weniger Beobachtungen von Klumphand ohne jeden Knochendefekt veröffentlicht worden. Immerhin hat Rosenkranz aus der ganzen Literatur doch gegen 50 Fälle teils einseitiger, teils doppelseitiger Klumphand gefunden.

Digitized by Google

Gleichwohl erscheint es mir nicht überflüssig, hier einige Fälle von doppelseitiger Klumphand mit gleichzeitigem Klumpfuß und sonstigen Gelenkkontrakturen etwas ausführlicher zu besprechen, weil sie einige Fragen der Aetiologie und Pathologie dieser Mißbildungen beleuchten und durch Vergleich ähnlicher Fälle die Erkenntnis dieser Erscheinungen fördern können. Die Patienten stammen aus dem Krankenmaterial des Herrn Prof. Fritz Lange, dem ich für die Ueberlassung derselben zu Dank verpflichtet bin:

Fall 1. Ein 8jähriger Knabe mit doppelseitigem Klumpfuß und Klumphand. Aus der Anamnese der Eltern ist hervorzuheben, daß ähnliche Deformitäten in der Familie nicht beobachtet, daß beide Geschwister des Knaben normal gestaltet sind. Im 4. Monat der Schwangerschaft ist die Mutter von einem Heufuder 4 m hoch gefallen und hat seitdem immer Schmerzen auf der linken Seite des Abdomens gehabt. Das Kind war eine Steißgeburt, war ausgetragen, aber sehr klein, die Geburt selbst, ohne Kunsthilfe, dauerte nicht sehr lange. Die Menge des Fruchtwassers soll gering gewesen sein. In der ersten Zeit behielt das Kind die intrauterine Haltung noch bei, d. h. die Beine lagen, im Kniegelenk gestreckt, auf die Brust hinaufgeschlagen und die Arme waren im Ellenbogen gestreckt. Das Kind hat nicht stehen und gehen lernen können, sondern hat sich bis jetzt am Boden sitzend durch Aufstützen und ruckweises Vorwärtsschieben auf dem Handrücken mühsam fortbewegt. Geistig ist das Kind nach Ansicht der Eltern nicht zurückgeblieben, wenn es auch bisher noch keine Schule besuchen konnte.

Befund vom 8. März 1906. Der Knabe ist seinem Alter entsprechend ausgebildet, Kopf und Rumpf normal entwickelt, die Extremitäten dagegen sind hochgradig atrophisch. Die Arme und Beine befinden sich stets in der Haltung, die Fig. 1 veranschaulicht, so daß der erste Eindruck der eines schweren degenerativen Nervenleidens ist. Die Intelligenz ist normal, die Sprache sowie alle anderen Sinne frei von Störungen. Im einzelnen ergibt sich folgender Befund:

Linkes Bein: Es besteht hochgradiger Pes varo-equinus mit ziemlich erheblicher Torsion der Unterschenkelknochen nach innen, so daß, wenn die Patella nach vorn sieht, der äußere Malleolus ebenfalls nach vorn, der innere dagegen nach hinten gerichtet ist. Im

Digitized by Google

Fußgelenk ist nur eine geringe Wackelbewegung möglich. Die Musculi peronei zeigen Leben, überhaupt ist keine Lähmung von Unterschenkelmuskeln nachzuweisen. Im Kniegelenk ist eine aktive und passive Beweglichkeit bis zu 150° etwa vorhanden, also eine sehr geringe. Im Hüftgelenk kann das Bein nur bis zum rechten Winkel gebeugt werden. Form und Funktion des Hüftgelenkes sind im übrigen normal. Quadriceps und Beuger des Unterschenkels sind ziemlich atrophisch, aber funktionieren. Die Form des Oberschenkels ist keine normale, sie verjüngt sich nicht allmählich und gleichmäßig nach unten, sondern zeigt in ihrem oberen Drittel eine erhebliche Anschwellung, die etwas über der Mitte des Oberschenkels absetzt. Von da verläuft der Oberschenkel gleichmäßig zylindrisch bis

Fig. 1.

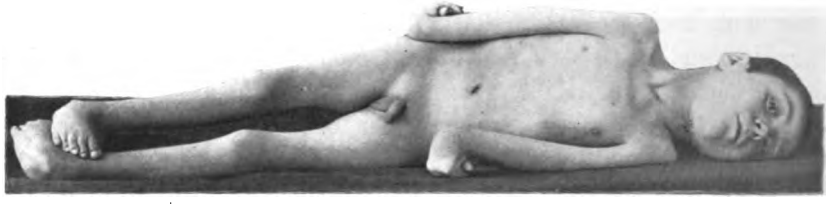

zum Knie nach unten, während auf diesem Zylinder nach oben gewissermaßen ein umgekehrter stumpfer Kegel aufsitzt. Fig. 1 zeigt diese Anschwellung deutlich. Die Maße des Beinumfangs sind folgende:

über die Mitte der Kniescheibe	19 cm
in der Mitte des Oberschenkels	20 „
in der Höhe von Tuber ischii bis Trochanter major	33 „

Diese eigentümliche Form des Oberschenkels ist zurückzuführen auf die gut erhaltene Hüftmuskulatur, während die den Unterschenkel gegen den Oberschenkel bewegenden Muskeln durch die Kontraktur im Kniegelenk atrophisch geworden sind. Abduktoren, Adduktoren, Beuger und Strecker der Hüfte aber sind gut erhalten und zeigen auch ziemliche Kraft. Patient hat sie anscheinend viel benutzt.

Rechtes Bein: etwa 3 cm kürzer als das linke, die Verkürzung ist zum Teil scheinbar, da sie bedingt ist durch eine Adduktionsstellung des Beines im Hüftgelenk, die etwa 150° beträgt. Zum anderen Teil ist die Verkürzung aber reell bedingt durch eine Sub-

Digitized by Google

luxationsstellung des Schenkelkopfs nach oben und außen. Diese Verschiebung nach oben beträgt etwa 1 cm, ebenso die Verschiebung nach außen. Im übrigen deckt sich der Befund an diesem Bein mit dem des linken fast vollständig. Auch hier besteht derselbe Pes varo-equinus, der gewöhnlich, wie Fig. 2 zeigt, mit dem addu-

Fig. 2.

zierten und innenrotierten Vorderfuß dem Unterschenkel der linken Seite aufliegt; die Beweglichkeit im rechten Kniegelenk ist etwas größer als links, etwa um 10°.

Am Hüftgelenk fühlt man den Kopf deutlich weiter lateralwärts stehen als auf der linken Seite. Die Beugung in der Hüfte ist nur bis etwa 100° möglich, also etwas geringer als auf der anderen Seite. Aus der habituellen Adduktionsstellung läßt sich das Bein bis zur Mittelstellung abduzieren. Eine weitere Adduktion ist bis etwa 130° auszuführen. Im ganzen steht das Bein gewöhnlich während der Adduktion in starker Außenrotation, so daß die Patella vollständig nach lateralwärts sieht. Es kann auch passiv nicht so weit innengedreht werden, daß die Patella nach vorn zu stehen kommt. Die Torsion der Unterschenkelknochen fehlt rechts vollständig. Auch rechts ist dieselbe eigentümliche Form des Oberschenkels zu bemerken, wie links; die entsprechenden Maße sind hier von unten nach oben:

über die Mitte der Kniescheibe	20 cm
in der Mitte des Oberschenkels	21 „
in der Höhe von Tuber ischii bis Trochanter major	34 „

Rumpf: im allgemeinen nicht schlecht entwickelt. Links ist Kryptorchismus, rechts starke Atrophie des Hodens vorhanden. Blasen- und Mastdarmstörungen bestehen nicht, auch sonst keinerlei Unregelmäßigkeiten der Sensibilität.

Die Wirbelsäule weist eine rechtskonvexe Totalskoliose mit ausgesprochener Torsion auf. Außerdem besteht Trichterbrust. Die

Digitized by Google

Rippenbögen stehen weit ab. Außer der Skoliose ist runder Rücken ausgebildet und die Schultern hängen stark nach vorn, die Scapulae stehen mit ihrem medialen Rand nicht parallel zur Wirbelsäule, sondern infolge von Kontraktur im Schultergelenk schräg, die rechte mehr als die linke.

Arme (Fig. 3): Der rechte Arm liegt für gewöhnlich dem Thorax an und wird in etwas Adduktionsstellung im Schultergelenk gehalten. Beide Schultern hängen nach vorn. Die Oberarmköpfe prominieren stark unter der Haut, da sie nur wenig von Muskulatur über-

Fig. 3.

lagert sind. Der Deltoideus ist sehr atrophisch, in den oberen Partien scheinen keine, in den mittleren und unteren dagegen einige funktionsfähige Fasern erhalten zu sein. Die passive Beweglichkeit im Schultergelenk ist nach allen Richtungen, nach vorn, hinten und seitlich auf etwa die Hälfte beschränkt. Aktiv kann der Arm weder nach vorn noch nach der Seite erhoben werden. Nach vorn gelingt es nur mit Hilfe des an den Humeruskopf fixierten Schulterblattes ein wenig. Pectoralis major und minor sind teilweise atrophisch, teilweise funktionsfähig; in höherem Maße atrophisch ist der Latissimus dorsi. Biceps und Triceps sind ebenfalls sehr reduziert, aber funktionieren, besonders zeigt der Triceps eine gewisse Kraft. Auch das Ellenbogengelenk weist eine Versteifung auf, und zwar

Digitized by Google

in Streckstellung. Es ist bis 170° aktiv beweglich, passiv noch um 20° weiter. Die Veränderungen an der Hand sind auf beiden Seiten vollständig gleich, so daß eine Beschreibung genügt. Fig. 4 veranschaulicht dieselbe.

Die Hand ist hochgradig palmarflektiert, so daß bei gewöhnlicher Haltung die Finger der Palmarfläche des Vorderarms anliegen. Aktiv kann die Hand bis zum rechten Winkel dorsalflektiert werden, passiv läßt sie sich ohne Gewaltanwendung noch um etwa 20° weiter entwickeln. Der Daumen ist stark in die Hohlhand eingeschlagen und schneidet die Längsachse der Hand im rechten Winkel. Die Abbiegung des Daumens zu dieser Stellung geschieht im Metacarpophalangealgelenk. Der Metacarpus pollicis selbst ist auch adduziert, schneidet die Längsachse der Hand in einem Winkel von etwa 45° und läßt sich passiv nur wenig abduzieren, aktiv überhaupt nicht. Ein weiteres Herausentwickeln des Daumens wird durch Stränge in der Tiefe (verkürzte Muskeln und Sehnen) verhindert. Die Finger stehen in leichter Beugestellung, lassen sich aber passiv leicht strecken. Die Phalangengelenke sind teilweise versteift, so daß nur eine mäßige Beugung in den einzelnen Gelenken ausgeführt werden kann. Subluxationen in den Metacarpophalangealgelenken sind nur am Daumen vorhanden, wie auch die Röntgenbilder zeigen (Fig. 5). Auch das aktive Beugen der Finger beim Einschlagen in die Hand gelingt bis zu einem gewissen Grad. Auf der Dorsalseite des Handgelenks in der Handwurzelgegend befindet sich ein großer Schleimbeutel, der durch das Aufstützen auf die Hände beim Fortbewegen entstanden ist. Die Hand wird in Mittelstellung zwischen Pronation und Supination gehalten. Die angefertigten Röntgenbilder bestätigen den Befund der Palpation, daß nicht der geringste Knochendefekt, weder am Vorderarm noch an der Hand, vorhanden ist, daß Ulna und Radius in allen Abschnitten gut entwickelt sind.

Fig. 4.

2. Fall. Auch hier bestehen doppelseitige angeborene Klumpfüße, Kniekontrakturen in Streck- bezw. Rekur-

Digitized by Google

vatumstellung und Andeutungen von Klumphänden. Die Krankengeschichte sei ganz kurz mitgeteilt: Patient ist 9 Jahre alt. Ueber Fruchtwassermenge kann die Mutter nichts genaues angeben, doch ist offenbar die Menge nicht auffällig gering gewesen. Das Kind lag in Steißlage, die Füße waren hochgeschlagen, im Knie gestreckt und behielten in der ersten Zeit nach der Geburt noch diese Haltung bei.

1904 wurden die Klumpfüße anderweitig behandelt. Aus dem Befund, der durch Fig. 6 u. 7 illustriert wird, ist hervorzuheben,

Fig. 5.

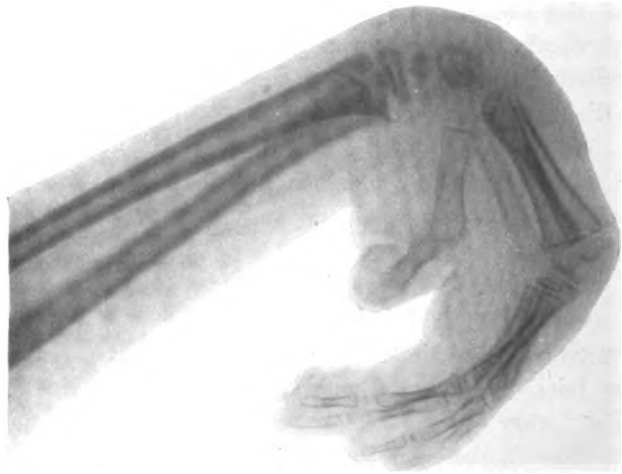

daß beiderseits mäßig schwere Spitzklumpfüße bestehen (an den Achillessehnen Narben, offenbar von einer früheren Tenotomie). Das rechte Kniegelenk ist ein hochgradiges Genu recurvatum, der nach vorn offene Winkel beträgt etwa 145°. Gleichzeitig besteht Genu valgum. Die Femurkondylen prominieren stark in der Kniekehle. Die abnorm kleine Patella ist nach außen verlagert. Der Quadriceps funktioniert gut und führt das Bein bis in die äußerste Rekurvatumstellung, aktive Beugung dagegen ist nicht möglich, da etwa bei Streckstellung die Widerstände im Gelenke einsetzen und auch keine weitere passive Beugung möglich ist. Auch im linken Knie ist eine Streckkontraktur vorhanden, doch erreicht hier die Rekurvatumstellung nicht den hohen Grad wie rechts, auch kann das Knie bis zu etwa 155° gebeugt werden.

An den oberen Extremitäten sind Schulter- und Ellenbogen-

Digitized by Google

gelenke bis auf leichten Cubitus valgus normal gebildet. Dagegen erreicht in beiden Handgelenken die aktive und passive Dorsalflexion nur die Horizontale (Fig. 8a), während die Palmarflexion ungehindert ist. Dabei funktionieren die Dorsalflektoren normal. Beiderseits neigt die Hand zu ulnarer Abduktion, während die aktive radiale Abduktion beschränkt ist (Fig. 8b); mit Ausnahme des Daumens zeigen die Finger keine Abweichungen von der Norm. Beiderseits ist die aktive und passive Abduktion des Daumenballens, der in die Hand eingeschlagen ist, ziemlich beschränkt. Fig. 7 demonstriert seine gewöhnliche Haltung.

Fig. 6.

3. Fall. Während unser Patient in Behandlung stand, beobachteten wir einen ähnlichen Fall von doppelseitigem Klumpfuß, der durch einige analoge Erscheinungen interessant ist: 5/12jähriges Kind, normale Geburt, Kopflage. Es soll

Fig. 7.

Digitized by Google

wenig Fruchtwasser vorhanden gewesen sein. Die Klumpfüße wurden sofort bemerkt, und die Hebamme hat angegeben, daß das Kind bei der Geburt so gelegen habe, daß die Beine gestreckt im Knie-

Fig. 8a.

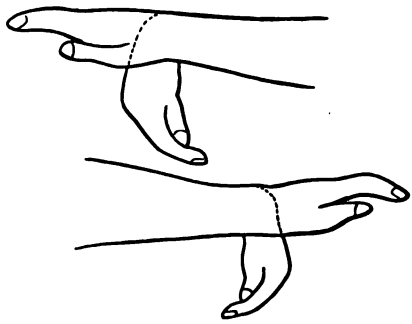

Fig. 8b.

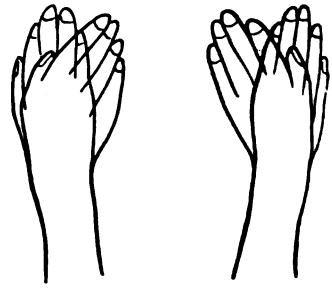

gelenk mit den Füßen sich auf der Brust befanden. Diese Haltung habe das Kind auch während der ersten Zeit immer noch eingehalten und schrie bei Versuchen, die Beine im Hüftgelenk zu strecken, lebhaft. Aus dem Befund sei erwähnt, daß der rechte Klumpfuß

Fig. 9.

hochgradiger als der linke ist, besonders die Adduktion des Vorderfußes ist stark ausgesprochen. Der linke steht mehr in toto in Supination. Beide Kniegelenke zeigen Versteifung in Streckstellung, das linke vollständige Versteifung, das rechte läßt eine geringe passive Beugung zu. Das rechte Bein steht außerdem in

Digitized by Google

O-Beinstellung, die teils vom Kniegelenk, teils von einer Biegung des Femur herrührt. Dagegen steht das linke Bein in X-Bein- und Rekurvatumstellung. In der Hüfte werden beide Beine gewöhnlich in einer Beugestellung von etwa 150° gehalten und passives Strecken wird vom Kind unangenehm empfunden. Das rechte Bein steht mehr in Adduktion, das linke in Abduktion in der Hüfte. Die leicht zu rekonstruierende wahrscheinliche Haltung des Kindes im Uterus erklärt die pathologischen Veränderungen an den unteren Extremitäten und macht uns noch auf ein paar

Fig. 10.

Spuren aufmerksam, die von dem Vorgang im Uterus erzählen können. Die Haltung dürfte annähernd so gewesen sein, wie sie von Fig. 9 wiedergegeben wird: Die Beine also, im Kniegelenk gestreckt, nach oben geschlagen, und zwar in der Richtung von rechts unten nach links oben, wobei die noch jetzt zu beobachtende Abduktion links und Adduktion rechts in der Hüfte zum Ausdruck kommt. Preßt man dabei die Beine etwas an den Rumpf an, so wird die X-Beinstellung des linken Beines stärker. Die Füße liegen dabei so, daß der rechte Fuß mit seiner supinierten Planta der Innenseite des linken Unterschenkels in der Höhe des Malleolus internus anliegt. Diese Stelle des Unterschenkels weist auch eine deutliche Abplattung auf und eine Atrophie, die sich, soweit wahrzunehmen ist, auf das Unterhautfettgewebe bezieht; der Umfang links in der Höhe des Malleolus internus steht hinter dem der rechten

Digitized by Google

Seite um einen guten Zentimeter zurück. Ueber der Konvexität des rechten Klumpfußes ist die Haut papierdünn, ohne Fettpolster, aber ohne Druckmarken. Hält man das Kind in dieser Weise wie auf unserem Bilde ganz zwanglos zusammengepackt — dabei schreit es nicht, während jede Veränderung dieser Lage sein Unbehagen erregt — so spannt sich die Haut namentlich über dem rechten Trochanter major stärker an und die Prominenz dieses Knochens ist unmittelbar durchzufühlen, da sie nur von sehr verdünnter Haut bedeckt ist. Die Haut bildet hier eine Art Grübchen von nicht ganz Kirschkerngröße, dessen tiefster Punkt mit der Unterlage verwachsen

Fig. 11.

ist. Es ist auch in Fig. 9 und 10 zu bemerken. Links ist die Hauteinziehung auch vorhanden, aber geringer ausgebildet, auch spannt sich hier bei Herstellung der intrauterinen Haltung die Haut nicht so an wie rechts. Außerdem ist zu bemerken, daß die Vulva, die bei dieser Lage sehr dem äußeren Druck ausgesetzt ist, stark gerötet erscheint und weit klafft (Fig. 11).

Hier entstand also jedenfalls unter dem Zwang der Enge des Uterusraumes dieser Komplex von Kontrakturen, die Klumpfüße, die Knieversteifungen, das X-Bein der einen, das O-Bein der anderen Seite. Da wo harte Teile etwas mehr prominierten, wie die Konvexität des ersten Klumpfußes und der Trochanter major bei der extremen Beugung der Hüfte, finden wir die Spuren des Drucks in der Verdünnung der Haut und in der Einziehung am Trochanter.

4. Fall. Ein 4. Fall, den ich beobachtete, liegt ätiologisch nicht so klar wie die drei eben besprochenen Fälle, weist aber auch

Digitized by Google

den Symptomenkomplex: beiderseits Klumpfüße und Kniestreckkontrakturen nebst Hüftluxation auf. Allein es bestehen noch eine ganze Reihe anderer Mißbildungen, wie Spina bifida, Hydrocephalus, Hernien, Kryptorchismus bei demselben Patienten, der aus einer Verwandtenehe stammt, daß ich ihn nicht ohne weiteres hier verwerten will. — — —

Die Aetiologie der angeborenen Klumphand ist keineswegs geklärt, und die Untersuchungen darüber sind noch nicht abgeschlossen. Eine einheitliche Erklärung für alle Fälle von Klumphand scheint nicht möglich zu sein, das gibt auch Kirmisson, der gute Kenner angeborener chirurgischer Krankheiten, in seinem Lehrbuch zu. Eine ganze Reihe von Möglichkeiten wird von den Autoren, die über eigene Beobachtungen verfügen, mit mehr oder weniger Beweiskraft behauptet. Ueber einige kann ich kurz hinweggehen, weil sie keine große Bedeutung zu haben scheinen, die Erklärung der Klumphand als hereditäre Erscheinung, die im Grund doch nichts anderes besagen kann, als daß die pathologischen Zustände oder Veranlagungen, durch deren Zusammenwirken die Klumphand entstand, vom väterlichen oder mütterlichen auf das kindliche Individuum vererbt wurden. Kirmisson berichtet von solchen Fällen. — Wenig Glauben hat weiter die Zurückführung der Klumphand auf Enge des Amnion und Strangbildung gefunden, der Cruveilhier und vor allem Kirmisson beipflichten. Es sind eigentlich noch drei Anschauungen über diese Frage, die ernsthaft ins Auge gefaßt zu werden verdienen. Das ist:

1. die Erklärung als neurogene Entstehung,
2. als Entstehung durch mechanische Ursachen,
3. als Entstehung durch falsche Keimanlage.

Nun ist es nicht so, daß, wenn wir die eine von diesen Auffassungen für richtig halten, die andere deshalb vollständig abgewiesen werden soll, sondern wie ich schon oben sagte, läßt sich wahrscheinlich keine einheitliche Erklärung der Entstehung dieser Deformität geben. So ist die Auffassung, die die Klumphand auf paralytische Erscheinungen spinaler Natur zurückführen will, für einige Fälle nicht von der Hand zu weisen, wenn man die Befunde aus den mitgeteilten Krankengeschichten einzelner Autoren durchsieht. Wiederholt finden sich Paralysen einzelner Muskeln, mangelhafte elektrische Reaktion, bisweilen Fehlen jeder Erregbarkeit. Der

Digitized by Google

Fall von angeborener Klumphand beiderseits mit teilweisen Versteifungen in den Ellenbogengelenken, den Rosenkranz aus Hoffas Klinik mitteilt, scheint in der Tat neurogenen Ursprungs zu sein. Die elektrische Untersuchung, die im rechten und linken Radialisgebiet keine Erregbarkeit der meisten Muskeln feststellen konnte, macht die Diagnose einer spinalen Affektion sehr wahrscheinlich. Auch solche Fälle wie ein von Young veröffentlichter Fall von Klumphand, wo ein intrakranielles, durch ein Geburtstrauma entstandenes Hämatom vorlag, sind ohne Zweifel zentralen Ursprungs, gehören aber eigentlich mehr in das Gebiet der Halbseitenlähmung. Ebenso mögen die übrigen Fälle von neurogener angeborener Klumphand auf Nervenerkrankungen, die sich intrauterin abspielen, wie Poliomyelitis oder Encephalitis, zurückgehen oder auf Defekte am Cerebrum oder am Rückenmark infolge fehlerhafter Keimanlage. Wenn man aber das vorliegende Material im ganzen überblickt, so wird man doch nur ganz wenige Fälle sicher neurogen entstanden ansehen, bei den übrigen, wo ebenfalls Atrophien und mangelhafte Erregbarkeit von Muskeln des Armes imponieren, wird man die Ursache dieses Muskelbefundes sich wohl anders erklären müssen.

Auch in unserem ersten Falle von doppelseitiger Klumphand und gleichzeitigem Klumpfuß war der erste flüchtige Eindruck beim Hereinbringen des Patienten der eines schweren Nervenleidens: der ganze Habitus, die Starre der Extremitäten, die hochgradigen Atrophien. Entsprechend der schweren Atrophie der Muskeln an Armen und Unterschenkeln bestand ein mehr oder weniger großer Ausfall der Funktion dieser Muskeln. Auf ein Nervenleiden aber konnte dieser Ausfall nicht bezogen werden, denn es fehlten doch alle Symptome, die auf eine Erkrankung des Gehirns oder Rückenmarks außer dem Ausfall gewisser Muskeln nach sich zu ziehen pflegt; die Hirnnerven zeigten in ihren Funktionen keine Abweichungen, Sprache, Intellekt waren normal, die Sensibilität und Gefäßnervenversorgung wies keine pathologischen Besonderheiten auf, Blasen- und Mastdarmstörungen waren nicht vorhanden. Nur wenn solche Symptome gleichzeitig neben dem Ausfall der Muskelaktion bestehen, scheint mir die Erklärung der angeborenen Klumphand als neurogene Erkrankung einwandfrei.

Die Zeit ist ja eigentlich vorbei, wo man sich den angeborenen Klumpfuß meist als durch Lähmung der Unterschenkelmuskeln ent-

Digitized by Google

standen dachte, wie noch Duchenne glaubte; dieser Auffassung zog u. a. Volkmann den Boden weg, als er den mikroskopischen Befund von Nerven und Muskeln eines mit angeborenem Klumpfuß auf der einen, angeborenem Valgusfuß auf der anderen Seite behafteten Kindes mitteilte, nach welchem diese Gewebe nur quantitativ geringer entwickelt befunden wurden.

In unserem Falle also nichts von Lähmungszuständen. Durch nichts anderes als durch die erzwungene Inaktivität der Muskeln ist hier die enorme Atrophie zu stande gekommen, die Atrophie des Deltoideus ebenso wie die der Unterschenkelmuskulatur. Diese beiden Muskelgruppen sind ganz besonders zu vollständiger Inaktivität verurteilt gewesen, der Deltoideus, dem die Versteifung des Schultergelenkes jede Funktion abschnitt, die Unterschenkelmuskeln lahmgelegt durch den bestehenden Klumpfuß, der im Verein mit den übrigen Deformitäten Gehen und Stehen vom Tag der Geburt bis heute, also 8 Jahre lang, unmöglich machte, wobei das Fußgelenk bis auf Wackelbewegungen ziemlich verödete. Und nun der Gegensatz am selben Körper. Neben den Muskeln, die durch Nichtgebrauch bis auf kaum fühlbare Reste verschwunden sind, sehen wir an einer anderen Stelle Muskeln, die ungehindert haben arbeiten können. Es sind die Hüftmuskeln, die als Anschwellung sich von dem atrophierten Quadriceps und den Bauchmuskeln schon grob äußerlich sichtbar abheben. Fig. 1 zeigt es sehr schön. Ihnen war es bei der verhältnismäßig freien Beweglichkeit im Hüftgelenk vergönnt, tätig zu sein, und alle, Beuger wie Strecker, Abduktoren und Adduktoren zeigen ziemliche Kraft, so daß z. B. der Patient das Bein mit dem verhältnismäßig doch schweren Gipsverband im Knie gestreckt leicht heben und hochhalten kann.

Keine Spur also von einer Lähmung der Muskeln in diesem Falle, trotz der schweren Atrophien. Weder die angeborenen Klumpfüße noch die Klumphände lassen sich aus neuropathologischen Vorgängen erklären.

Welche anderen Kräfte also können das bewirkt haben? Die Beantwortung dieser Frage führt uns zu den Theorien, die von den verschiedenen Seiten darüber vertreten werden. Im Grund ringen nur eigentlich mehr zwei Anschauungen um die Herrschaft: die Auffassung, daß die Deformität einer falschen Keimanlage entsprungen sei und die andere Auffassung, daß es sich um Folgen von Raumbeschränkung im Uterus handle. Es liegt nicht in unserer

Digitized by Google

Absicht, den alten Streit von vorne an hier in seinen Einzelheiten vorzutragen, sondern vielmehr einen Beitrag zur Unterstützung der letzteren Auffassung zu bieten. Zu diesem Zweck betrachten wir Klumphand und Klumpfuß als entsprechende Folgezustände eines analogen pathologischen Prozesses, wozu uns das gleichzeitige Vorkommen beider Deformitäten am selben Körper in unserem sowohl als in mehreren schon beschriebenen Fällen ein Recht gibt, ganz abgesehen von den analogen pathologisch-anatomischen Verhältnissen bei beiden Deformitäten. Die Eschrichtsche, auf den ersten Blick bestechende Theorie von der Aufrollung der unteren Extremitäten im Uterus, deren Ausbleiben den Klumpfuß verursache, ist von Scudder in ihren Spekulationen über die Klumpfußfrage durch genaue Ausführungen auf das richtige Maß zurückgeführt worden. Auch die Huetersche Anschauung von der primären fehlerhaften Keimanlage der Knochen und Gelenke, die zum Klumpfuß führen, hat nicht stand gehalten, als Bessel-Hagen nachwies, daß die ursprüngliche Fußhaltung des Embryo keineswegs eine supinierte sei, worauf Hueter seine Theorie baute, sondern im Gegenteil anfangs eine wesentlich gestreckte, plantarflektierte, aus der sich eine allmähliche Erhebung des Fußes zur Dorsalflexion ausbilde. Wenn dann viele Kinder mit Neigung der Füße zur Supination geboren werden, so spricht dies, da dieser Zustand sich meist erst in der letzten Zeit des fötalen Lebens entwickelt, weit mehr für die Auffassung der intrauterinen Raumbeschränkung, der der Fuß in der letzten Zeit relativ doch mehr oder weniger ausgesetzt war. Wir schließen uns jedenfalls Bessel-Hagen darin an, daß wir die fehlerhafte Keimanlage nur für solche Klumpfüße oder Klumphände annehmen können, bei denen Knochendefekte, totale oder partielle, vorliegen, die dann für die Ausbildung der betreffenden Deformität an sich eine genügende Erklärung geben und zu denen sich oft noch andere Mißbildungen wie überzählige Glieder u. s. w. gesellen. Soviel von dieser Theorie.

Von Knochendefekten, denen die Klumphände oder Klumpfüße unserer Fälle zugeschoben werden könnten, ist keine Rede. Die Röntgenbilder von Vorderarm und Unterschenkel zeigen normale Verhältnisse; es liegt auch keine schwächere Entwicklung der Epiphysen vor, wie sie in zwei auch von Rosenkranz mitgeteilten Fällen von Klumphand beobachtet wurde. Schließlich fehlt es ganz an anderen Mißbildungen, überzähligen Fingern, Hasenscharte u. s. w.

Digitized by Google

Bleibt also zur Erklärung jene Theorie der intrauterinen Raumbeschränkung, die schon Hippokrates und nach ihm Ambroise Paré als die natürlichste und zwangloseste Erklärung der Entstehung des angeborenen Klumpfußes ansahen, zu deren Stützung Volkmann die überzeugendsten Beiträge lieferte, als er die Bilder von dem angeborenen Klumpfuß, in den der Valgusfuß der anderen Seite verschränkt war, veröffentlichte. Volkmann wurde allerdings nachher unter Hueters Einfluß anderer Ansicht. Aber wie sollte man sich solche Fälle wie den von Budin mitgeteilten, bei dem Klumphand und Klumpfuß bestand und am Thorax eine Impression vorhanden war, in die der linke Fuß genau hineinpaßte, einfacher erklären, als durch Wirkung eines eng anschließenden Druckes der Uteruswand! So gibt es auch für unsere Fälle kaum eine andere Erklärung. Es braucht nichts anderes als die dauernde Fixierung des Fußes oder der Hand in der bestimmten Haltung, um dadurch die erheblichen bleibenden Abweichungen von der Norm in den Knochen ebenso wie in den Weichteilen hervorzubringen. Daß das so ist, beweisen uns die Erfahrungen, daß durch Verbände oder Schienen Ueberkorrekturen oder Versteifungen selbst beim Erwachsenen oft in kurzer Zeit erzeugt werden können, nur durch die Wirkung einer konstanten Fixierung in ein und derselben Haltung. Meistens gelingt es bei Kindern, die bald nach der Geburt zum Arzt gebracht werden, die intrauterine Haltung der einzelnen Teile zueinander zu rekonstruieren, genau die Stellen zu finden, wo der Fuß zusammengepreßt gelegen hat, und sehr oft entdeckt man auch sonst am Körper des Kindes Spuren des ausgestandenen Druckes, auf die schon Volkmann aufmerksam machte. Die Haltung unseres ersten Patienten im Uterus jetzt zu bestimmen, gelingt nicht mehr so vollständig, wie bei unserem 3. Fall. Doch scheint soviel sicher zu sein, daß die Beine nicht wie sonst beim Fötus im Knie- und Hüftgelenk gebeugt und an den Leib gezogen gelegen sind, sondern vielmehr im Kniegelenk gestreckt und so nach oben geschlagen waren. Dafür spricht ohne weiteres die Kontraktur beider Kniegelenke in Streckstellung, die gleich anfangs dagewesen sein soll und noch heute in erheblichem Grad besteht. Die Füße müssen dabei hart am Schädel gelegen sein. Es läßt sich aber noch mehr aus dem Befund schließen. Rechts besteht Adduktionsstellung im Hüftgelenk und zudem eine Subluxation des Femurkopfes nach außen und vorne, wodurch eine Verkürzung

Digitized by Google

dieses Beines gegen das andere zu stande gekommen ist. Die beiden Füße sind ineinander so verschränkt gelegen, daß der erste etwas verkürzte Fuß auf dem linken Unterschenkel ruhte, während die adduzierten Fußspitzen nach den entgegengesetzten Seiten, die rechte nach links, die linke nach rechts sahen, genau so wie sie heute noch nach 8 Jahren sich verhalten (Fig. 2). Man geht wohl auch nicht fehl, wenn man die Adduktionsstellung und Subluxation im rechten Hüftgelenk mit der Zwangshaltung im Uterus in ursächlichen Zusammenhang bringt. Es ist ja eine wiederholt beobachtete Erscheinung, daß angeborene Klumpfüße häufig mit angeborener Hüftluxation vergesellschaftet sind, und die Erklärung hierfür liegt auch sehr nahe. Durch die Raumbeschränkung im Uterus werden die Hüftgelenke natürlich in hochgradiger Beugestellung fixiert und dabei kann eine Dehnung der hinteren Kapsel des Hüftgelenkes nicht ausbleiben. Ist dann die Pfanne an sich schlecht entwickelt, so steht der Ausbildung der Luxation nichts mehr im Wege. Die Adduktion und Außenrotation des Oberschenkels in unserem Falle ist dann wohl allein auf die Luxationsstellung zurückzuführen.

In einer ganzen Anzahl der von Rosenkranz zusammengestellten Fälle von mit Klumpfuß kombinierter Klumphand kamen Beugekontrakturen der Hüfte zur Beobachtung, die in einigen Fällen mit Kniebeugekontrakturen, in einigen mit Versteifungen der Kniee in Streckstellung wie in unseren Fällen verbunden waren. Diese intrauterine Haltung, bei der die im Knie gestreckten Beine auf den Körper hochgeschlagen sind, scheint, wenn Raumbeschränkung gegeben ist, die Ausbildung von Knieversteifungen sehr zu begünstigen. Wir treffen diese Haltung hauptsächlich bei Beckenendlagen, und auch zwei unserer Fälle sind Steißgeburten gewesen. Es ist das eine Haltung, die das sonst waltende Bestreben des Organismus, den Fötus durch allseitige Beugung der Teile auf einen möglichst kleinen Raum zusammenzudrängen, nicht erfüllt. Durch diese außerordentlich geschickte Zusammenpackung des Embryo in eine Eiform mit dem Steiß als stumpfen Ende des Eis wird sehr zweckmäßig erreicht, daß von seiten der Oberfläche der Frucht nirgends erhebliche Unebenheiten und Vorsprünge dargeboten werden, auf die der Druck der Uteruswand bei mangelndem Fruchtwasser wirken könnte.

Wie außerordentlich intensiv die Wirkung dieses Wanddrucks auf Unebenheiten und Vorsprünge sein kann, das zeigen vor allem die Streckkontrakturen der Kniee, die der Mobilisierung oft den

Digitized by Google

schwersten Widerstand entgegensetzen. Unser 2. Fall weist solche hochgradig ausgebildeten Kontrakturen auf, bei denen die Kniee bis zu erheblicher Rekurvatumstellung überstreckt sind, gleichsam als wäre im Uterus unter den gestreckt hochgeschlagenen Knieen irgend ein Körperteil, vielleicht die Hände, gelegen, über den hinüber die Kniee durch den energischen Druck in die falsche Stellung gebogen worden sind. Durch diese Fixierung in pathologischer Stellung sind die Gelenke nur mangelhaft ausgebildet. Das erfährt man am ersten bei therapeutischen Versuchen, bei denen man wohl eine gewisse Beugefähigkeit erzielen kann, aber lange Zeit, wenn nicht für immer, diese Bewegung in abnormer Weise sich vollziehen sieht. Man kann beobachten, daß der Femur mit seinen Kondylen nicht wie normal auf der Tibia rollt, sondern das Gelenk klafft bei der Beugung, und erst allmählich schleift sich das Gelenk ein. Es besteht dabei oft eine leichte Subluxationsstellung der Tibia nach vorn.

Fig. 12 zeigt uns die Umrisse von zwei Kniegelenken im Röntgenbilde und zwar gehören 1 und 2 unserem 2. Fall von Kniestreckkon-

Fig. 12.

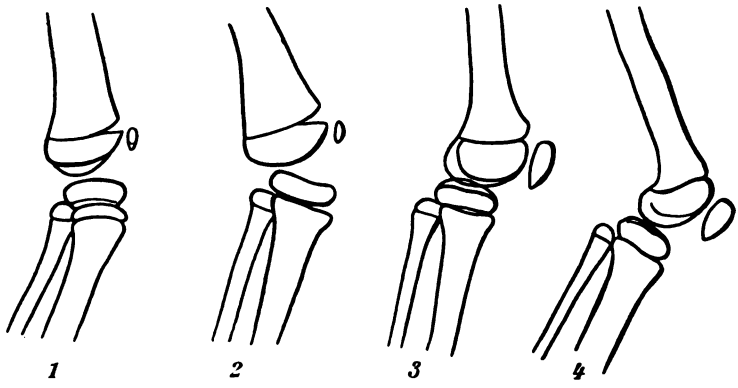

traktur, 1 in beginnender Beugung, 2 in stärkerer Beugung. Diesem Bild, dessen pathologische Veränderungen der Gelenkstellung deutlich sichtbar sind, stehen in 3 und 4 die Bilder eines normalen Kniegelenkes in demselben Alter gegenüber, indem Bild 1 des pathologischen Knies Bild 3 des normalen und 2 Bild 4 entsprechen. Schon im Stadium der beginnenden Beugung wird der Unterschied der beiden Gelenke klar. Bild 1 läßt die leichte Subluxation der Tibia nach vorne und das weite Klaffen des Gelenkspaltes vorn gegenüber dem normalen Knie in 3 deutlich erkennen, und Bild 2 mit dem Maximum

Digitized by Google

der möglichen aktiven Beugung zeigt dieses Aufklaffen des Gelenkes noch viel mehr, wobei der Femur mit seinen Kondylen noch weiter nach hinten tritt, anstatt normalerweise wie in Bild 4 auf der Tibia nach vorn zu rollen. Die Umrisse zeigen aber auch die mangelhafte Ausbildung der Femurkondylen überhaupt, deren hintere Rolle einfach fehlt. Auch die Patella weist eine sehr kleine Form auf.

Fig. 13.

Die beiden Kniegelenke unseres 2. Falles erwiesen sich Mobilisierungsversuchen gegenüber als sehr hartnäckig, und nur beim linken Gelenk gelang das unblutige Redressement, während rechts die Eröffnung des Gelenkes nötig wurde. Dabei zeigten sich erhebliche Widerstände, die in den verkürzten, geschrumpften Weichteilen, Quadricepssehne, Kapsel und den in sie eingewebten Bändern bestanden. Daß schließlich doch noch eine leidliche Knieform und leidliche Beweglichkeit erreicht wurde, zeigt Fig. 13 am Knaben selbst (vgl. Fig. 6), ferner die Umrißzeichnungen der aktiven Streckung und Beugung, Fig. 14a u. b am rechten, Fig. 15a u. b am linken Knie. Auch Drehmann hat eine ganze Reihe angeborener Kniegelenkskontrakturen mit mehr oder weniger ausgebildeter Subluxationsstellung beobachtet und sieht die Ursache ebenfalls wesentlich in mechanischen Momenten. — Die Veränderungen an den Händen, wie sie Fall 1 und Fall 2 zeigen, stellen die hochgradigste und die leichteste Form der Klumphand dar, zwischen denen alle möglichen Grade vorkommen können. In beiden Fällen ist eine Abweichung der Hand nach der ulnaren Seite vorhanden, das ist der häufigste Typus der angeborenen Klumphand. Im übrigen zeigt Fall 2 nur die Andeutungen von Klumphand, gewissermaßen ein Stadium der Entstehung dieser Deformität, Beschränkung der Dorsalflexion und Eingeschlagensein des Daumenballens in die Hohlhand. Warum der Deformierungsprozeß hier Halt gemacht hat, während er an den Füßen und Knieen äußerst schwere Veränderungen bewirkte, ist nicht mehr sicher zu ermitteln, doch wird die Lage der Hände jedenfalls eine solche gewesen sein, daß sie dem Drucke nicht in

Digitized by Google

gleicher Weise exponiert gewesen sind als die Füße. Möglicherweise lagen sie wie normalerweise meistens gekreuzt über der Brust und sind

Fig. 14.

a vor, b nach der Behandlung.

durch die gestreckten Beine zusammengepreßt und an Bewegungen gehindert worden. Im ersten Klumphandfall können sie nicht über

Fig. 15.

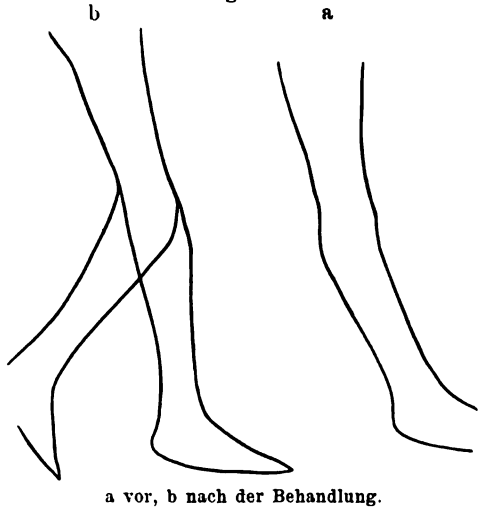

a vor, b nach der Behandlung.

Digitized by Google

der Brust gelegen sein, weil die Ellenbogengelenke angeborene Streckkontrakturen aufwiesen. Ferner deuten auch die außerdem noch vorhandenen Versteifungen der Schultergelenke in Adduktionsstellung mit Neigung der Armhaltung nach vorn eher darauf hin, daß die Arme wahrscheinlich dem Körper seitlich angelegen oder vielleicht auch gestreckt auf dem Rumpf mit den Händen in der Symphysengegend ihren Platz gehabt haben. Daraus würden sich auch dann die Unregelmäßigkeiten des Hodensackinhalts, die Atrophie rechts und der Kryptorchismus links möglicherweise durch den direkten Druck der Hände erklären lassen, so wie uns Banga 2 Fälle von Klumpfüßen mit Hydrocele beschrieben und abgebildet hat, bei denen die Füße direkt gegen den Ramus horizontal. pub. und damit auf den Process. vagin. peritonei drückten.

Kurz zusammengefaßt sollen unsere Beobachtungen die Theorie der Raumbeschränkung im Uterus als Entstehungsursache für angeborene Klumphand und Klumpfuß unterstützen. Für die Auffassung spricht folgendes:

1. Für die neurogene Erklärung ebenso wie für die Keimtheorie bieten unsere Fälle keinerlei Anhaltspunkt.

2. In 2 Fällen ist sicher Fruchtwassermangel und Steißgeburt angegeben.

3. Das gleichzeitige Vorkommen analoger Deformierungsprozesse (Klumphand, Klumpfuß).

4. Die zwanglose Rekonstruierung der intrauterinen Haltung bei Fall 3, wobei namentlich die Kniestreckkontrakturen als Folge der Lage deutlich werden.

5. Die übrigen pathologischen Veränderungen, die lediglich Folge der Lage sein können (Subluxation im Hüftgelenk, Kontrakturen u. s. w.).

Ein paar Worte von der Therapie der Klumphand. Sie beruht im wesentlichen auf denselben Prinzipien wie das modellierende Redressement des angeborenen Klumpfußes. Man wird wohl meist, wie es auch in unserem Fall nötig war, etappenweise vorgehen, das jedesmal Erreichte in Verband oder Schienen fixieren, in der Zwischenzeit durch Verstärkung der Schienenwirkung noch mehr korrigieren und durch aktive und passive Gymnastik die Beweglichkeit vermehren. Wie beim Klumpfuß stellen sich der Korrektur die erheblichen Widerstände der verkürzten Weichteile auf der volaren Seite

Digitized by Google

entgegen, deren Ueberwindung nicht immer leicht ist. Vor allem trifft das für die Adduktorensehnen des Daumens zu, dessen Metacarpus nur schwer sich aus der Hand, in die er fest eingeschlagen ist, herausholen läßt. Im Notfall wird man die verkürzten Stränge subkutan tenotomieren.

Nachtrag.

Nach Abschluß der vorliegenden Arbeit kamen zwei neue Fälle zur Beobachtung, die geeignet sind, unsere Anschauung über die Entstehung dieser Deformitäten durch Raumbeschränkung im Uterus zu befestigen. Der eine Fall betrifft ein etwa 5jähriges Mädchen, das an angeborenen Klumphänden und Versteifung beider Ellenbogengelenke in Streckstellung leidet. Die Klumphände sind von Geburt an ärztlich behandelt worden und stellen heute nur noch einen mäßig schweren Grad von Volarflexionskontraktur dar. Das ursprüngliche Bild soll nach Angabe des Vaters, der Arzt ist, unserem in der Arbeit veröffentlichten Fall 1 entsprochen haben. Bei der Geburt fast kein Fruchtwasser. Kopflage. Die Arme lagen gestreckt dem Thorax an.

Bei dem zweiten Fall handelt es sich um ein 3jähriges Mädchen, dessen Geburt in Kopflage leicht verlaufen sein soll. Es sei kein Fruchtwasser vorhanden gewesen, auch floß keines vorzeitig ab. Ueber die Haltung des Kindes wissen die Eltern nichts Bestimmtes anzugeben. Die Beine seien lange Zeit hindurch im Hüftgelenk in Streckstellung steif gehalten worden. Der Befund, der durch 4 Abbildungen veranschaulicht wird, ist kurz folgender:

1. Beiderseits Luxation der Hüftgelenke. Die Köpfe stehen weit vorn etwa in Höhe der Spina il. ant. sup. und prominieren schon äußerlich sichtbar unter der Haut. Sie sind in dieser Stellung ziemlich fixiert und treten bei Beugestellung nicht nach hinten auf die Darmbeinschaufel, wie gewöhnlich bei der angeborenen Luxation dieses Grades in diesem Alter. Die Beweglichkeit im Sinn der Beugung ist beiderseits etwas beschränkt, links stärker als rechts, ebenso die Abduktion, die von der Mittelstellung (180°) aus nur um 30°, also bis 150° möglich ist. Beiderseits Außenrotation und Anteversion des Schenkelhalses. Das Röntgenbild zeigt in der Pause Fig. 16 die Verhältnisse beider Gelenke.

Digitized by Google

2. Die Kniee befinden sich in hochgradiger Rekurvatumstellung, das linke stärker betroffen als das rechte. Streckung ist rechts bis annähernd zur Mittelstellung möglich, links bleibt noch ein Rest Ueberstreckung. Fig. 17 zeigt den Grad des Rekurvatum

Fig. 17.

Fig. 16.

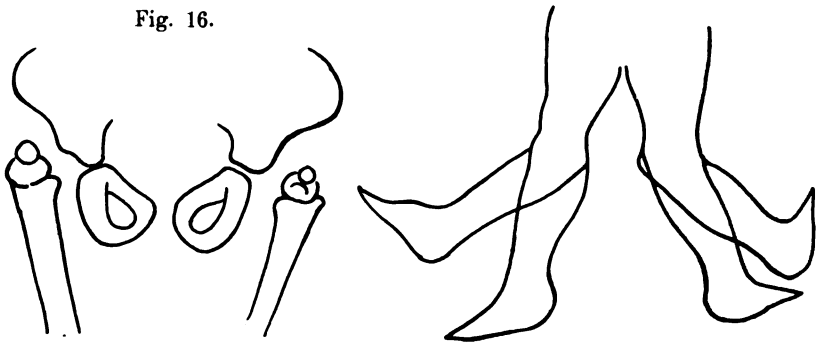

und der möglichen aktiven Korrektur. X-Bein besteht nicht, auch kein Schlottergelenk in seitlicher Richtung. Beim Redressieren des Rekurvatum spannt sich die Patellarsehne straff an. Beide Patellae sind vorhanden, aber kleiner als normal. In der Kniekehle promi-

Fig. 18.

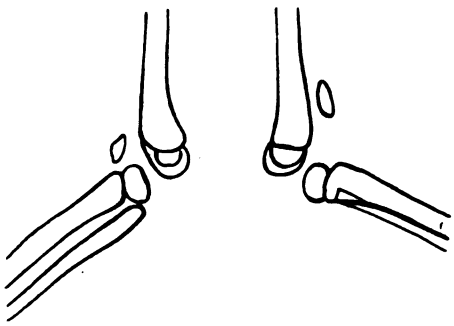

nieren die Femurkondylen stark. Das Röntgenbild (Pause) zeigt normale Knochenkonfigurationen, keine Defekte, Epiphysen unversehrt. Verändert ist die Gelenkbildung, insofern als deutliche Subluxation der Tibia nach vorn besteht (Fig. 18).

3. Die Füße zeigen leichte Varusstellung, die sich vor allem in einer Adduktion des Vorderfußes vom Tarsometatarsalgelenk an äußert.

Digitized by Google

Das Kind kann weder gehen noch stehen, ist schlecht ernährt und sehr klein. Weitere pathologische Veränderungen, mit Ausnahme einer linkseitigen Leistenhernie, bestehen nicht, vor allem sind die Hände normal gebildet. Die Therapie versuchte zuerst die Luxation der Hüften zu beseitigen, ehe die Kniekontrakturen in Angriff genommen werden können. Bei der Einrenkung stellten sich erhebliche Schwierigkeiten heraus, die Köpfe nach hinten zu bringen. Beide Pfannen scheinen sehr flach zu sein, besonders am hinteren Rand.

Dieser Fall mit seiner Kombination von Hüftluxationen, Kniestreckkontrakturen und Klumpfußbildung ähnelt am meisten Fall 2 und 3 in der vorstehenden Arbeit; nur fehlen dort die Hüftluxationen. Für die Annahme der Entstehung durch Raumbeschränkung im Uterus sprechen in unserem Fall

1. die sichere Angabe des Fehlens von Fruchtwasser.

2. Das gleichzeitige Vorkommen einer Reihe von Mißbildungen, die weder durch amniotische Abschnürungen noch durch die Keimtheorie bedingt sein können, weil weder sichtbare Schnürfurchen noch wirkliche Defekte oder Verwachsungen vorhanden sind.

3. Die Rekonstruierung der wahrscheinlichen intrauterinen Haltung. Aus den Angaben der Eltern läßt sich darüber wenig vermuten oder schließen. Die Beine sollen im Hüft- und Kniegelenk

Fig. 19.

gestreckt gewesen sein. Ich weiß nicht, ob intrauterine Haltung des Embryo mit im Hüftgelenk gestreckten Beinen beobachtet worden ist, jedenfalls müßte das Kind dann abnorm klein gewesen sein, aber es ist mir nicht sehr wahrscheinlich, daß diese Angabe der Eltern auf richtiger Beobachtung und Erinnerung beruht. Sehr wahrscheinlich aber ist es, daß das Kind in utero die Haltung gehabt hat, die ich in Fig. 19 zwanglos rekonstruiert habe, also ein-

Digitized by Google

fach mit hochgeschlagenen, im Knie gestreckten und später durch Raumbeschränkung überstreckten Beinen. Aus dieser Haltung der Beine würden sich auch die Hüftluxationen erklären lassen, wenn auch der heutige Befund der sehr weit vorn stehenden Schenkelköpfe anscheinend dagegen spricht. Der heutige Befund entspricht etwa der traumatisch entstandenen, allerdings seltenen Luxatio pubica, die durch forcierte Abduktion und Außenrotation über den medialen und vorderen Rand der Pfanne zu stande kommt. Es ist schwer, sich eine solche Lage in utero vorzustellen. Der gut entwickelte vordere und obere Pfannenrand, der bei der Einrenkung beobachtet wurde, spricht auch ganz dagegen. Wenn auch nicht mit Sicherheit, so doch mit großer Wahrscheinlichkeit ist die Entstehung der Luxation über den hinteren Pfannenrand, der beiderseits sich als sehr flach herausstellte, durch Zwangshaltung in starker Beugestellung anzunehmen. Das Vortreten der Köpfe wäre dann erst sekundär nach der Geburt durch das Strecken der Beine zu stande gekommen.

Literatur.

1. Hoffa, Lehrbuch der orthopädischen Chirurgie. F. Enke, Stuttgart.
2. Fischer, F. R., Orthop. Surgery. Treatment of deformities in International Encyclopaedia of Surgery Vol. III p. 659.
3. Bericht über die erste jährliche Vereinigung der italienischen orthopädischen Gesellschaft. Zeitschr. f. orth. Chir. Bd. 2 S. 275.
4. Rosenkranz, Ueber kongenitale Kontrakturen der oberen Extremitäten. (Aus der Hoffaschen Klinik.) Zeitschr. f. orth. Chir. 1905, Bd. 14 Heft 1.
5. Kirmisson, Chirurgische Krankheiten angeb. Ursprungs. Stuttgart 1899.
6. Cruveilhier, Anatomie pathologique du corps humain etc.
7. Young, A case of clubhand. Medical News 12. Mai 1888.
8. Eschricht, Ueber die fötalen Krümmungen. Deutsche Klinik 1851.
9. Hueter, Klinik der Gelenkkrankheiten. — Derselbe, Anatom. Studien an den Gelenken Neugeborener und Erwachsener. Virchows Arch. Bd. 28.
10. Scudder, Congenital talipes equinovarus. Boston Med. and Surg. Journal 1887, p. 307 u. 424.
11. Bessel-Hagen, Die Pathologie und Therapie des Klumpfußes 1889.
12. Volkmann, Krankheiten der Bewegungsorgane 1865. — Volkmann und Lücke, Die Lehre vom Klumpfuß. — Lücke, Der angeborene Klumpfuß 1870. Volkmanns klin. Vorträge Nr. 16.
13. Budin, Bull. soc. anat. de Paris 1872, XLVII p. 593.
14. Banga, Zur Aetiologie des typischen angeborenen Klumpfußes. Deutsche Zeitschr. f. Chir. 1876, Bd. 7 Heft 3 u. 4.

Digitized by Google

XXXVIII.

(Aus der Poliklinik des Instituts für orthopädische Chirurgie von Dr. Max Blumenthal und Dr. Karl Hirsch.)

Kasuistischer Beitrag zum Metatarsus varus congenitus.

Von

Dr. K. Hirsch,

Spezialarzt für Chirurgie und Orthopädie.

Mit 2 Abbildungen.

Bei der großen Seltenheit dieser angeborenen Deformität, auf die erst neuerdings die Aufmerksamkeit gelenkt wurde, dürfte die Mitteilung folgenden Falles von Interesse sein.

Der 18jährige Arbeiter E. suchte wegen Schmerzen, Funktionsstörung und Schwellung im linken Fußgelenk unsere Poliklinik auf. Er gibt mit Bestimmtheit an, daß seine beiden Füße von Kindheit an verbildet und die Fußspitzen nach innen gerichtet waren. Der Gang war dadurch nicht behindert. Vom 14. Jahre an stellten sich bei ihm epileptische Krämpfe mit Bewußtlosigkeit ein; infolge dieser Unfälle zog er sich vor 1½ Jahren zuerst eine Verletzung des linken Fußes zu, wobei der innere Knöchel herausgetreten sein soll. Vor 2 Monaten stürzte er beim Anfall eine Treppe herunter und erlitt dabei angeblich ebenfalls am linken Fuß einen Bruch des linken Knöchels, der seine Aufnahme in ein hiesiges Krankenhaus erforderlich machte. Von ähnlichen Mißbildungen in seiner Familie ist dem Patienten nichts bekannt.

Der kräftig gebaute junge Mann zeigt starken Knochenbau und gut entwickelte Muskulatur. An beiden Händen ist der kleine Finger kürzer als normal und mit seinem Nagelglied nach innen abgebogen. An den Füßen fällt die jetzt zu schildernde Deformität sehr in die Augen. Der linke Fuß zeigt sie in noch etwas stärkerem Maße wie der rechte. Am linken (vgl. Fig. 1) Fuß springt der

Digitized by Google

innere Knöchel stark nach innen hervor und ist dem Boden genähert: unterhalb des Malleolus int., fast dem Boden aufliegend ein zweiter kugliger Vorsprung, der sich bei erhobenem Fuß etwas nach außen zurückdrängen läßt und dem luxierten Taluskopf und -Hals angehört. Von hinten gesehen ist beim Stehen die bajonettförmige Abknickung des Fußes im Talocruralgelenk nach außen und die starke Valguslage des Hinterfußes sehr auffallend. Dagegen zeigt der Mittelfuß eine ausgesprochene Varuslage und Adduktionsstellung. Der Fuß ist volar abnorm hohl, der innere Fußrand steht weit vom Boden ab und zeigt eine starke Ausschweifung mit der Konkavität nach innen (vgl. Fig. 1). Die dorsale Wölbung zeigt ihre größte Ausbiegung mehr nach außen, entsprechend dem dritten und vierten Metatarsus, nach innen allmählich, nach außen schroffer abfallend. Von den Zehen machen die erste Phalanx der großen, die ersten beiden Phalangen der zweiten die Adduktionsstellung mit, die Endphalangen sind dagegen durch den Stiefeldruck wieder nach außen gedrängt. — Beim Auftreten steht der linke Fuß in leichter Spitzfußstellung, die Ferse berührt nicht ganz den Boden. Die Beweglichkeit im Talocruralgelenk ist beschränkt, die aktive und passive Dorsalflexion nur bis zu einem Rechten, die Plantarflexion ausgiebiger möglich. Der Gang ist sehr schwerfällig.

Fig. 1.

Am rechten Fuße bestehen genau die gleichen Verhältnisse wie am linken, mit dem einzigen Unterschied, daß die Valgität des Hinterfußes und die Luxation des Talus weniger hochgradig als links ist. — Beiderseits ist die Haut über den Fußrücken etwas geschwollen und zeigt erweiterte und geschlängelte Venen. Die linke Wadenmuskulatur ist etwas atrophisch. Sonst sind beide Beine völlig gerade ohne die geringste Stellungsanomalie in den Kniegelenken.

Die Röntgenbilder (vgl. Fig. 2) der Füße sind ungemein instruktiv und zeigen die Merkmale des angeborenen Metatarsus

Digitized by Google

varus in prägnanter Weise. — Zunächst fällt bei ihrer Betrachtung die Massigkeit der hinteren Fußabschnitte gegenüber dem Mittelfuß in die Augen, der in der Gegend der Schiffbein-Keilbeingelenke gegen den hinteren Teil wie abgeschnürt erscheint. Die Talus-

Fig. 2.

köpfe, besonders der linke, springen stark nach innen hervor, die Konturen der Talushälse zeichnen sich scharf ab.

Während normalerweise das Os naviculare den Taluskopf vorn völlig deckt und mit seiner Tuberositas ihn nach innen ein ganzes Stück überragt, ist die Luxation des Talus hier so beträchtlich, daß links fast die Hälfte der vorderen Gelenkfläche des Talus,

Digitized by Google

rechts ein Viertel frei liegt und so der innere Kontur des Taluskopfes medialwärts viel stärker hervorspringt als der der Tuberositas navicularis. Auf der linken Seite liegt der mediale Vorsprung des Kopfes in derselben Senkrechten mit dem Malleolus internus. — Ferner fällt auf, daß die Schatten der Ossa cuboidea verändert sind und statt ihrer gewöhnlichen viereckigen Form eine dreieckige mit stark verbreiteter Basis und nach außen gewandter Spitze aufweisen. Aus dieser Form scheint unzweifelhaft hervorzugehen, daß diese Knochen eine Drehung im entgegengesetzten Sinne wie der Talus und Calcaneus, also im Sinne der Varität durchgemacht haben. Dafür spricht besonders das Sichtbarwerden der volar und proximal gelegenen medialen Spitze des Knochens, die auf dem Röntgogramm sich an den Talushals anlegt.

Auch aus der Form, die die Ossa navicularia zeigen, möchten wir für sehr wahrscheinlich halten, daß dieselben ebenfalls nicht an der Valgusstellung beteiligt, sondern ebenso wie die Cuboidea sich im umgekehrten Sinne gedreht haben; dem entspricht auch die Stellung der Keilbeine, von denen die ersten im Röntgenbilde durch ihre abweichenden Konturen ganz evident die Aufdrehung im Sinne der Varität erweisen. Die Konturen der zweiten und dritten Keilbeine heben sich nicht scharf auf der Platte ab. Der Metatarsus I ist beiderseits gegen das erste Keilbein stark nach innen abgeknickt (adduziert); er zeigt keine Verbiegung in seiner Längsachse. Die ersten Phalangen der großen Zehen nehmen an der Adduktionsstellung teil, während die Endphalangen Valgusstellung aufweisen. Auch die Metatarsi V zeigen keine wesentliche Abweichung in ihren Längsachsen, dagegen sind Metatarsus II—IV spiralig gedreht und vor allem an der Grenze zwischen mittlerem und unterem (proximalem) Drittel stark nach innen abgebogen. Die Knochen sind infolge der Drehung und Abbiegung so übereinander gelagert, daß die Spatia interossea stellenweise vollkommen verschwunden sind. Erst die distalen Enden treten wieder fächerförmig auseinander und sieht man hier die auffallend verbreiterten Köpfchen sich nur wenig überlagern. Die verbreiterten Knochenschatten der Capitula sind ebenfalls auf die Drehung der Metatarsi nach außen zurückzuführen. Die Lisfrancsche Gelenklinie hat einen auffallend schrägen, von außen proximal, nach innen distal gerichteten Verlauf. Die Fußwurzelknochen erscheinen in ihrer Gesamtheit atrophisch.

Digitized by Google

Unser Fall reiht sich den von Cramer[1]), Helbing[2]) und Joachimsthal[3]) beschriebenen an. An seiner kongenitalen Natur ist nicht zu zweifeln. Eine Anomalie beider Füße wurde bald nach der Geburt bemerkt; irgend welche Erkrankungen der unteren Gliedmaßen, die sonst erfahrungsgemäß Veranlassung zur Ausbildung eines Metatarsus varus nach der Geburt geben können, wie Genu valgum und Gelenkerkrankungen, lagen bei dem Patienten nicht vor. Die in der Anamnese erwähnten Traumen, insbesondere der kürzlich erlittene Knöchelbruch, von dem sich aber im Röntgenbild nichts mehr nachweisen läßt, betrafen nur den linken Fuß und haben zweifellos zu einer Verschlechterung der Gehfähigkeit und zu einer Verschärfung der Valguslage von Talus und Calcaneus geführt, aber mit der Entstehung der Anomalie als solcher haben sie nichts zu tun. Dagegen spricht vor allem die auch rechts so hochgradige Plattfußstellung des Tarsus. Ebenso wie Traumen kann natürlich auch die Einwirkung statischer Momente die letztere beeinflussen und vermehren. Wir möchten glauben, daß dies bei unserem Patienten der Fall gewesen ist. In dem zweiten von Cramer beschriebenen Fall war der kongenitale Metatarsus varus mit einem Tarsus varus verbunden; das entschieden häufigere Vorkommen (Cramer 1 Fall, Helbing 4 Fälle, Joachimsthal 1 Fall) entspricht dem bei unserem Fall beobachteten, also Metatarsus varus mit Tarsus valgus. Aber eine bemerkenswerte Tatsache zeigt das genaue Studium der Röntgenplatte unseres Falles, daß an der Valgität sich nicht der ganze Tarsus beteiligt, sondern nur der Talus und Calcaneus, während Os naviculare, Os cuboides und die Ossa cuneiformia ebenso wie der Metatarsus sich im umgekehrten Sinne gedreht haben.

Bei den in der Literatur mitgeteilten Fällen fehlen über diesen Punkt genauere Angaben; es wird im allgemeinen von Valgus- oder Varusstellung des Tarsus gesprochen; nur in dem ersten Cramerschen Fall finden wir direkt die Valguslage des Kahnbeins hervorgehoben. — Wenn Helbing in seinen Fällen die Verbiegung der

---

[1]) K. Cramer, Metatarsus varus congenitus. Arch. f. Orthop., Mechanotherapie etc. 1904, Bd. 2. — Derselbe, Ein Fall von Metatarsus varus congen. Ibidem 1905, Bd. 9.

[2]) K. Helbing, Ueber den Metatarsus varus. Deutsche med. Wochenschrift 1905, Nr. 33.

[3]) G. Joachimsthal, Handbuch der orthop. Chirurgie Bd. 2 S. 624, und Verhandlungen der Freien Vereinigung d. Chirurgen Berlins 1905, S. 64.

Digitized by Google

Metatarsi nach außen und oben vermißt und meint, daß dies daran läge, daß seine Fälle vielleicht zu jung wären, so mußte danach diese Abbiegung erst später erworben werden. Es wäre aber ganz falsch daraus zu schließen, daß die Verbiegung, wie sie unser Fall so hochgradig zeigt, in späterem Lebensalter stets erst nachträglich entstanden sein muß. Sicherlich trifft das für unseren, den Cramerschen und den Fall von Joachimsthal nicht zu und ist sie hier kongenitaler Natur. Ich möchte mich Cramer anschließen, der gerade in der Verbiegung des Metatarsus das Hauptmerkmal des Metatarsus varus erblickt, das ihn vom Metatarsus adductus und flexus unterscheidet. — Wo diese Verbiegung fehlt, scheint es mir nicht berechtigt von Metatarsus varus zu sprechen.

Was die erworbenen Fälle von Metatarsus varus betrifft, so zeigt ein interessanter, von Blumenthal[1]) aus unserem Institut beschriebener Fall, daß auch bei Volkmannscher Sprunggelenkmißbildung ein Metatarsus varus vorkommt, der als Folgezustand der Beinverkürzung und aus dem Bestreben des Vorderfußes einen festen Halt am Boden zu finden, nach Blumenthal aufzufassen ist.

In Bezug auf die Therapie ist für unseren Fall zu bemerken, daß versucht wurde durch Reposition des Talus, die sich links ohne Anwendung großer Gewalt teilweise vornehmen ließ, und Anlegung eines redressierenden Gipsverbandes die erheblichen Beschwerden des Patienten zu mildern. Die Behandlung konnte aber nur kurze Zeit durchgeführt werden, da Patient sich derselben entzog.

---

[1]) M. Blumenthal, Ein Fall von angeborenem Fibuladefekt mit Metatarsus varus acquisitus. Berliner klin. Wochenschr. 1907, Nr. 16.

Digitized by Google

XXXIX.

(Aus der chirurgisch-orthopädischen Klinik von Prof. Dr. Vulpius in Heidelberg.)

Skoliose bei Kinderlähmung.

Von

Dr. P. Ewald-Hamburg-Altona,
früher I. Assistent der Klinik.

Mit 6 Abbildungen.

Die Möglichkeit, eine verhältnismäßig junge paralytische Skoliose bezüglich des Muskelbefundes anatomisch zu untersuchen, ist bisher so selten gegeben gewesen — wenigstens ist in der Literatur nur ganz wenig derartiges zu finden —, daß eine Mitteilung über einen solchen Fall einiges Interesse beanspruchen darf. Ist man sich doch über den Mechanismus des Zustandekommens der Lähmungsskoliose, über die Kräfte, die dabei wirken, und über die Art und die Folgen ihrer Wirkung keineswegs klar. Die Befunde in den nicht sehr zahlreich untersuchten Fällen — gewöhnlich ist ja die Lendenmuskulatur beiderseits gelähmt und hat eine Lordose der Lumbalwirbelsäule zu stande gebracht — diese Befunde bei der paralytischen Skoliose widersprechen sich und werden noch kompliziert durch Lähmungen der oberen und unteren Extremitäten, wodurch natürlich die Skoliose beeinflußt wird, auch wenn sie zunächst durch partielle Lähmung des Erector trunci eingeleitet worden ist.

Es sei gleich im voraus bemerkt, daß der Fall, dessen Mitteilung folgen soll, bei seiner Eigenart nicht volle Klarheit in alle die dunklen und mannigfachen Vorgänge zu bringen vermag — sicherlich aber wird er einige Aufklärung über die anatomischen Verhältnisse geben und zum mindesten eine Entstehungsmöglichkeit der Wirbelsäulenverkrümmung auf Grund partieller Rückenmuskellähmung mit aller nur wünschenswerten Deutlichkeit, die eben nur das Präparat geben kann, zeigen.

Digitized by Google

Krankenbericht, Präparat und sonstiges Material stammen aus der Klinik meines früheren Chefs, Herrn Prof. Dr. Vulpius, dem ich für die Ueberlassung des Falls zu Dank verpflichtet bin.

Fig. 1.

Die Anamnese ist leider sehr unvollkommen: es handelt sich um ein angenommenes, 2 Jahre altes Kind, das gesund zur Welt kam, noch im ersten Lebensjahre aber fieberhaft erkrankte. Darauf wurde das rechte Bein völlig gelähmt, und das Kind kam überhaupt nicht zum Stehen und Gehen. Sitzen fiel ihm auch

Digitized by Google

beschwerlich, wenn es für kurze Zeit dazu gezwungen wurde, mußte es sich mit beiden Armen stützen. Am liebsten nahm es Tag und Nacht eine horizontale Lage ein. Dies konnten wir auch im Laufe

Fig. 2.

unserer Behandlung feststellen. Das Kind war vom ersten Tage an mit seinem Gipsbett sehr zufrieden und bewegte sich kaum mit dem Rumpf.

Neben einer völligen Lähmung des rechten Beins, das in rechtwinkliger Abduktions- und leichter Flexionskontraktur in der Hüfte stand, konnte man eine linkskonvexe Totalskoliose mit linkseitigem Rippenbuckel und Torsionswulst in der Lum-

Digitized by Google

balgegend beobachten. Mit 2 Jahren 4 Monaten ging das Kind an einer Masernpneumonie zu Grunde.

Die Wirbelsäulen- und Rippenveränderungen zeigen am besten die Photographien des Präparates, wie sie bald nach der Sektion angefertigt wurden (Fig. 1 und 2). Es liegt eine linkskonvexe Totalskoliose vor, die am Kreuzbein beginnt und sich bis zu den oberen Brustwirbeln erstreckt. Zieht man von dem VI. Halswirbel bis zur Kreuzbein- resp. Steißbeinspitze eine Linie und trägt in den bestimmten Abständen die Entfernung der einzelnen Dornfortsätze von der Mittellinie auf, so bekommt man Fig. 3, die zwar wegen der Drehung der Wirbelsäule kein genaues Bild von der Stärke der seitlichen Abweichung gibt — wie man aus Fig. 2 sehen kann, ist dieselbe viel stärker! — die aber doch einen Ueberblick über die Verhältnisse gestattet. Wie man sieht, beginnt die Abweichung von der Mittellinie beim zweiten Brustwirbel, wird ganz allmählich und regelmäßig stärker, erreicht im XI. Brustwirbel ihren Höhepunkt — 2,5 cm — nähert sich dann wieder der Mittellinie und erreicht erst in den letzten Kreuzbeinwirbeln ihr Ende.

Fig. 3.

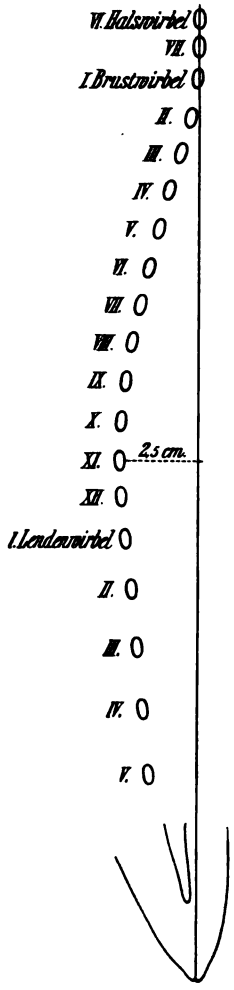

Die Rotation und Torsion der Wirbel, namentlich der oberen Lenden- und unteren Brustwirbel ist so stark, daß die linkseitigen Querfortsätze des IX., X., XI. und XII. Brustwirbels mit den Spitzen der entsprechenden Dornfortsätze in einer gedachten Frontalebene liegen, während die rechtseitigen Querfortsätze 1,2 cm vor derselben zu liegen kommen (Fig. 4). In solchem Maße haben sich die Wirbel nach links gedreht.

Dem entspricht auch ein idealer Querschnitt durch den Thorax in der Höhe des X. Brustwirbels (Fig. 5), wobei man sich vorstellen soll, daß man von unten her in die Thoraxapertur hineinsieht. Man bemerkt dann ohne weiters die Asymmetrie des Thorax, die Verkleinerung des linken Thoraxraums gegenüber dem rechten, den

Digitized by Google

spitzen Angulus costarum links, den abgeflachten Rippenwinkel rechts, dem an der Vorderseite die umgekehrten Verhältnisse, wenn auch nicht in demselben Maße, wie man es sonst bei anderen Sko-

Fig. 4.

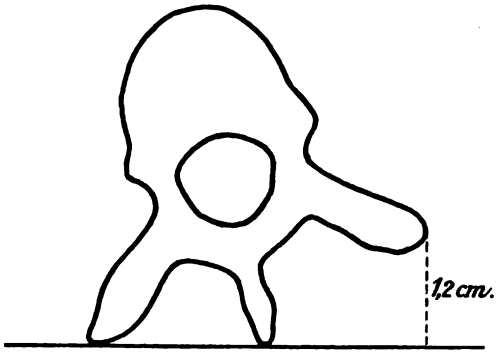

liosen zu sehen gewöhnt ist, antworten. Offenbar hat der Grad der Deformierung noch nicht seinen Höhepunkt erreicht, sonst müßte wohl das Sternum weiter nach rechts gerückt sein. Jedenfalls er-

Fig. 5.

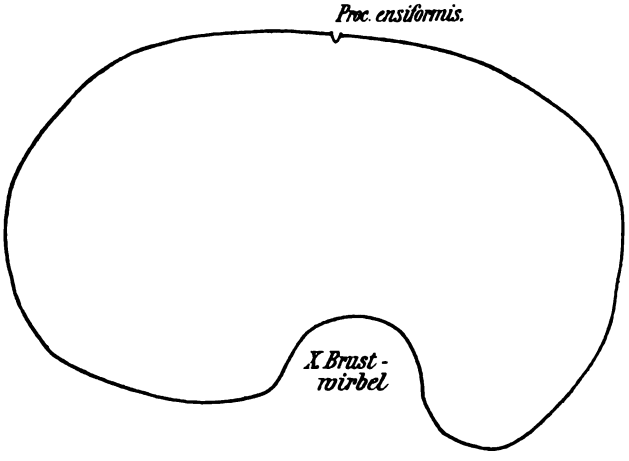

kennt man aber auch deutlich an den Photographien 1 und 2 die relative Breite und Tiefe der rechten Brusthälfte, die Abflachung und geringe Raumausdehnung der linken.

Höchst instruktiv bezüglich der seitlichen Abweichung, Wirbelrotation und pathologischer Rippenstellung ist das Röntgenbild

Digitized by Google

des Präparates (Fig. 6). Am auffälligsten zeigt sich hier die Verdrehung der Wirbel: daher die Deutlichkeit der rechtseitigen Quer-

Fig. 6.

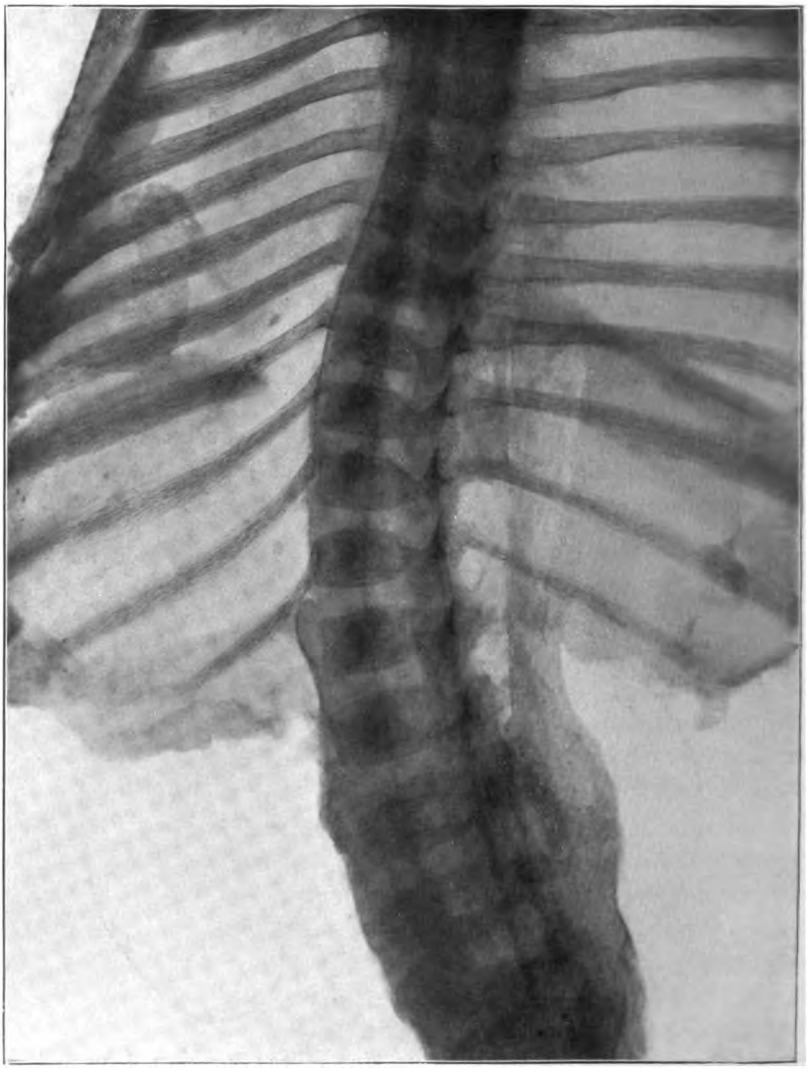

fortsätze, daher das Zusammenfallen der Schatten der Wirbelkörper mit denen der linkseitigen Quer- und Gelenkfortsätze, daher die nach rechts abgewichenen Wirbelbögen und die Verschiebung der — wegen der noch geringen Verknöcherung — nur schwach angedeuteten

Digitized by Google

Dornfortsatzschatten nach rechts, wo sie von den Schatten der Gelenkfortsätze gedeckt werden. Daher schließlich der wagrechte Verlauf der rechtseitigen Rippenschatten, die stark nach unten gesenkte Richtung der linkseitigen, die übrigens, soweit man am Bild, ebenso wie am zusammenhängenden Präparat erkennen kann, eine nennenswerte Atrophie nicht erlitten haben. Die seitliche Verkrümmung der Wirbelsäule ist deutlich sichtbar, man bemerkt auch ihren Scheitel am XI. Brustwirbel. Eine Deformierung der einzelnen Wirbelkörper ist am Röntgenbild nicht nachzuweisen, weil wegen der Torsion rechts und links nicht symmetrisch im Schatten wiedergegeben ist, daß man Vergleiche anstellen könnte. Einen einigermaßen normalen Schatten liefert erst der V. Lendenwirbel, während in der Höhe des IV. Brustwirbels (oberer Rand des Bildes) noch die Schatten der einzelnen Wirbelteile, sowie der Rippen rechts und links stark voneinander differieren.

Die Muskulatur, die uns am meisten interessiert, wurde sorgfältig präpariert und der Wert eines jeden Muskels, resp. jeder Muskelgruppe wurde nach Farbe und Volum bestimmt. Das Resultat der Untersuchung ist folgendes: die Abduktions- und Flexionsstellung des rechten Oberschenkels in der Hüfte wird durch die Lähmung der Adduktoren, resp. den Zug des gut erhaltenen Ileopsoas und Glutaeus medius genügend erklärt.

Den Befund der Rumpfmuskulatur zeigt folgende Tabelle, wobei zu bemerken ist, daß die als gelähmt bezeichneten Muskeln eine völlig gelbe Farbe aufwiesen, die sich deutlich von der dunkelroten der nicht befallenen Muskulatur unterschied.

Rückenmuskulatur		
Musculus	rechts	links
trapezius	erhalten	erhalten
latissimus dorsi	erhalten	erhalten
ileocostalis	erhalten	erhalten
longissimus	erhalten	erhalten
semispinalis dorsi	erhalten	gelähmt
multifidus	erhalten	gelähmt mit Ausnahme der Halspartie
rotatores + interspinales + intertransversarii	erhalten	gelähmt
quadratus lumbor.	erhalten	erhalten

Digitized by Google

Demnach sind also der linkseitige Semispinalis, der Multifidus sowie die kleinsten und am tiefsten gelegenen Muskeln und zwar ihr Lumbal- und Dorsalteil sichtlich pathologisch verändert.

Es fragt sich nun, ob in der Muskellähmung die causa movens der Deformität zu erblicken ist. Darf man annehmen, daß wegen des Funktionsausfalls der Muskeln auf der linken Seite die einseitigen kontinuierlichen Kontraktionen der rechtseitigen die Wirbelsäule in einer großen Krümmung nach rechts verbogen hat, so daß die Konvexität nach der kranken Seite liegt, und ferner, daß die einseitige Lähmung eine Rotation der Wirbel nach links zu stande gebracht hat, woraus der linkseitige Lumbalwulst und der Rippenbuckel resultiert?

Kann und muß weiterhin diese pathologische Haltung mit der Zeit zur Fixation der Wirbelsäule führen? Denn wollte man am frischen Präparat eine Korrektion der seitlichen Biegung versuchen, so war dies nur unter Anwendung eines starken Drucks auf den Scheitel der Konvexität möglich. Und diese Streckstellung der Wirbelsäule dauerte nur solange an, als der Druck ausgeübt wurde, beim Nachlassen federte sie sofort wieder in ihre pathologische Stellung zurück. Die Torsion ließ sich überhaupt nicht wesentlich korrigieren.

Wir glauben, alle die oben berührten Fragen mit „Ja" beantworten zu können. Duchenne hat die einseitige Multifiduswirkung experimentell ebenso einfach als unwiderleglich dargetan: er befestigte am Processus spinosus eines Wirbels einen Bindfaden, ließ diesen durch einen Ring, der an einem darunterliegenden Processus transversus fixiert war, laufen und stellte durch Anziehen des Bindfadens die Wirkung einer Verkürzung des Muskels dar: „dann drehte sich der Wirbel, zu dem der Processus spinosus gehörte, etwas auf dem nächstunteren Wirbel, so daß sein Körper etwas nach der entgegengesetzten Seite sah."

Es scheint uns am nächsten zu liegen, die Drehung der Wirbel und deren konsekutive Verbildung, durch die das Bild der paralytischen Skoliose zu stande kommt, durch Muskelwirkung zu erklären. Wir glauben, daß diese kurzen Rückenmuskeln, die unmittelbar den Wirbeln aufliegen, auch wenn sie von der Gesamtmasse der „Erector trunci" genannten Muskulatur nur einen verhältnismäßig kleinen Teil ausmachen, daß diese Muskeln bei ihrem einseitigen Ausfall so eingreifende Veränderungen der Wirbelsäule und des Thorax hervorzurufen vermögen. Gibt es doch als Rotatoren keine anderen als den

Digitized by Google

Semispinalis und Multifidus mit den kleinsten Rückenmuskeln, die gerade wegen ihrer Verlaufsrichtung, die sich mehr oder weniger der queren nähert, eine kräftige Drehung der Wirbel hervorrufen können. Ihre Wirkung wird wohl auch noch dadurch begünstigt, daß sie an langen Dorn- und Querfortsätzen wie an „Hebelarmen" ansetzen und entspringen und somit umso leichter eine Verschiebung der einzelnen Wirbel um eine senkrechte Achse herbeiführen können.

Mit dieser Anschauung stellen wir uns in Gegensatz zu Schultheß, der aus noch näher zu besprechenden Gründen der Muskulatur allein nicht diese ausschlaggebende Bedeutung zusprechen will. Um diese Ansicht des besten aller Skoliosenkenner richtig würdigen zu können, müssen wir kurz auf die Gesamtheit der bisher mitgeteilten Fälle und auf die Deutung, die sie von den verschiedenen Autoren erfahren haben, eingehen, ohne etwa einzelne Krankengeschichten anführen zu wollen. Zunächst ist hervorzuheben, daß man die statische Skoliose, wie sie bei Kinderlähmung infolge reeller oder scheinbarer Beinverkürzung nicht selten zu stande kommt, aus dem Kreis der Erörterungen weglassen muß, da sie gegenüber den anderen statischen Skoliosen nichts besonderes bietet. Ebenfalls nicht zu berücksichtigen sind die Fälle, bei denen die Skoliose infolge Schulterlähmung auftritt, wodurch — ob nun nebenher noch eine einseitige Rückenmuskellähmung geht oder nicht — die Verbildungen an der Wirbelsäule so kompliziert werden, daß sie einer einheitlichen Erklärung nicht mehr zugänglich sind. In unserem Falle haben wir es trotz der rechtseitigen Beinlähmung mit keiner statischen Skoliose zu tun, da Gehen und Stehen wegen der völligen Lähmung des rechten Beins und wegen seiner pathologischen Stellung unmöglich war, wodurch also alle statischen Momente, die die Skoliose hätten hervorbringen resp. beeinflussen können, ausgeschaltet wurden. Wir beobachten hier die seltene Form der rein paralytischen Skoliose, wie sie Hoffa benennt. Er hat unter 320 Skoliosen diese nur 5 mal beobachtet, Meßner unter 156 Skoliosen 8 mal. Dabei ist aber zu bemerken, daß nur Hoffa diese notwendige Scheidung von reiner und statischer Skoliose bewußt vorgenommen hat. In anderen Arbeiten geht wohl manchmal aus der Krankengeschichte hervor, daß die Patienten nicht oder nur an Krücken laufen konnten, wie weit aber andere Momente, etwa Beinverkürzung oder Abduktions- oder Flexionsstellung in der Hüfte oder Lähmung der Schultermuskulatur einer Seite zur Entstehung der

Digitized by Google

Skoliose mit beigetragen haben, das wird nicht hervorgehoben. So sind also für unseren Zweck die Krankengeschichten nicht gleichwertig, was wir uns immer gegenwärtig halten wollen, wenn wir jetzt das Fazit aus den Beobachtungen Kirmissons, Klippels, Meßners, Monsarrats, Saintons, Miralliés, Schultheß, Hallions und Hoffas ziehen.

Als wichtigstes Merkmal wird von den meisten Autoren die Konvexität der Skoliose nach der gesunden Seite angegeben, ohne daß jedoch für seltene Fälle das Vorkommen nach der kranken Seite bestritten wird. Jedenfalls wird aber ziemlich allgemein die Verkrümmung mit der Konvexität nach der gesunden Seite als die Regel, die andere als die Ausnahme angesehen.

Um dieses Verhalten der Wirbelsäule gegenüber der einseitig gelähmten Rückenmuskulatur zu begreifen und um zu untersuchen, ob und inwieweit die Muskulatur überhaupt einen Einfluß auf die Verbiegung hat, hat Arnd am Kaninchen Versuche angestellt: er hat 5—6 cm große Stücke des Erector trunci einer Seite entfernt. In den ersten Wochen nach der Operation schien es immer, als ob der Defekt des Erektor auf der einen Seite ein Ueberwiegen der Aktion des anderen veranlaßt habe. Beim Hüpfen war die Konvexität nach der operierten Seite gerichtet. „Sehr bald aber wurde aus der Konvexität eine Konkavität, ja es entstand eine reguläre Skoliose zweiten und dritten Grades mit einer Konkavität der Hauptkrümmung, die sich jeweilen um den Muskeldefekt herumschmiegte."

Warum nun die Konvexität der Skoliose nach der Seite der kräftigeren Muskulatur? Darauf weiß Arnd eine ausreichende Antwort nicht zu geben: die Stellung mit der Konkavität sei für das Tier sehr unbequem (?), weil es gerade vorwärts kommen will, was es nur kann, wenn es die Beine verschieden weit ausgreifen läßt, um eine Gleichgewichtslage der Wirbelsäule herzustellen. Diese Lage stört immer der gesunde Erektor, aber viel weniger (?), wenn das Tier sich gewöhnt, die Konkavität durch Ueberkorrektion zur Konvexität zu machen. Wir müssen fragen: wie kann es das? Wo doch gerade die Muskeln fehlen, die die Ueberkorrektion herbeiführen könnten.

Schultheß hat das Unzulängliche der Arndschen Erklärung herausgefühlt und denkt sich das Zustandekommen der Konvexität in den Tierversuchen folgendermaßen: „Der Muskeldefekt führt dazu, daß die Wirbelsäule nach der operierten Seite keine Widerstands-

Digitized by Google

kraft hat. Der Längsdruck sucht sie dort hinaus zu treiben. Die Spannung der Wirbelsäule wird nun nach einer Seite gerichtet, welche von Muskeln überzogen, also einer Unterstützung durch die Muskeln bezw. Modifikation ihrer Wölbung fähig ist. Die Wirbelsäule ist nach der Seite des erhaltenen Muskels besser versteift."

Nach den Untersuchungen, die aus anderen Gründen in der Vulpiusschen Klinik an Kaninchen angestellt wurden (5—6 cm lange, möglichst vollkommene Exzisionen des Erector trunci, nach ½ Jahr die Tiere getötet), wurde zwar auch die Konvexität der Krümmung auf der nicht operierten Seite gefunden, doch hatte man den Eindruck, als ob das Narbengewebe an der Stelle der Operation, das ja den größten Muskelzug zu überwinden im stande ist, bestimmend für die Ausbildung und Richtung der Verkrümmung war. Dieses Narbengewebe, das sich natürlich mit der Zeit immer mehr retrahiert, und beim Wachstum des Individuums seinen Einfluß geltend macht, kann wohl auch bei den Arndschen Versuchen die Ursache der Deformität und ihrer Richtung gewesen sein. Arnd betont zwar, daß er alle Muskulatur bis zur Freilegung der Niere fortgenommen habe, daß er sorgfältigst durch Tamponade und Blutstillung eine Hämatombildung vermieden habe, aber er bleibt uns die Antwort auf die Frage schuldig, wie denn der durch die Exzision des 6—7 cm langen Muskelstücks entstandene leere Raum ausgefüllt wurde. In dem einzigen ausführlich mitgeteilten Sektionsbericht hieß es allerdings wiederum, daß eine Narbenbildung nicht nachweisbar war, und daß Fascie und Haut glatt über den Defekt hinweglief. Aber sicherlich hat sich doch nicht an der Operationsstelle einfach Muskel an Muskel gelegt. Wahrscheinlich oder vielmehr sicherlich kann es doch hier, sowie dicht an den Wirbelsäuleteilen, wo man zwar alle Muskulatur, aber nicht alles Bindegewebe wegnehmen kann, zunächst in einer Proliferation des Bindegewebes, das sich nach und nach in Narbengewebe umwandeln mußte. Wir müssen sagen, daß es schlechterdings unmöglich ist, diese Neigung zur Narbenbildung gänzlich durch irgendwelche Maßnahmen auszuschliessen. So haben wir also auch bei den Arndschen Kaninchen in den ersten Wochen Wirkung der Muskulatur auf der intakten Seite (= Konvexität nach der operierten Seite), dann „sehr bald" Wirkung der Muskulatur — besser Ueberwiegen der Vernarbung — an der operierten Seite (= Konvexität nach der intakten Seite).

Digitized by Google

Und selbst wenn die Arndschen Erklärungen richtig wären, so ist immer noch der Einwand berechtigt, daß die Verhältnisse, die man experimentell (!) beim Vierfüßler gefunden hat, nicht so ohne weiters auf den Menschen mit seiner gelähmten Rückenmuskulatur übertragen werden dürfen.

Wir haben uns daher zu erkundigen, wie andere Autoren beim Menschen die Konvexitätsrichtung zu erklären suchen.

Hoffa meint, „von vornherein sei natürlich zu erwarten, daß sich die Konvexität der paralytischen Skoliose nach der gesunden Seite ausbilden wird". Er erinnert dabei an Landerers oft zitierten Vergleich der Wirbelsäule mit einem freistehenden Mastbaum, der durch eine Anzahl festgespannter Haltetaue gehalten wird. Wird ein Tau gelockert, resp. fällt die Funktion eines Muskels infolge Lähmung aus, so sinkt der Mast, resp. die Wirbelsäule nach der entgegengesetzten, d. h. der gesunden Seite. — Nun ist dieser Vergleich der Wirbelsäule mit einem Mastbaum durchaus nicht sehr glücklich gewählt. Denn erstens einen fixen Punkt, gleich der Auflagestelle des Mastes, wogegen sich derselbe bewegen kann, gibt es bei der Wirbelsäule nicht: das Becken hebt und senkt sich bei jedem Schritt, auf ihm steht die aus gegeneinander beweglichen Gliedern zusammengesetzte Wirbelsäule. Und zweitens, nimmt man das Becken wirklich als fix an (z. B. beim Stehen und Sitzen), so kann man zum Vergleich nur diejenigen Muskeln heranziehen, die vom Becken an die Wirbelsäule, resp. an den Thorax gehen. Es gibt aber noch eine Menge anderer Muskeln, die von Wirbel zu Wirbel ziehen, die also nicht nur auf den getragenen, sondern auch den tragenden Säulenabschnitt wirken, da beide Angriffspunkte beweglich sind.

Man geht überhaupt bei der Erklärung der Verkrümmung immer von der aufrechten Stellung aus, bringt also eigentlich wieder ein statisches Moment in die Erklärung hinein: Schultheß z. B. sucht in dem Bestreben, das Gleichgewicht herzustellen, eine Fixation in sicherer Stellung zu erreichen und einen Ausgangspunkt für weitere Bewegungen zu gewinnen, den Grund für die Richtung der Konvexität nach der gesunden Seite.

Andere Autoren, wie Redard, Meßner, Lorenz finden sich einfach mit Tatsachen der eigentümlichen Verbiegung ab oder halten eine Erklärung der Verhältnisse für zu schwierig.

Manchen ist es überhaupt zweifelhaft, ob die Muskeln nennens-

Digitized by Google

wert Schuld an der Skoliose haben. Sie rekurrieren auf die Knochenatrophien, die ja nach der Poliomyelitis durchaus nichts ungewöhnliches sind. Daraus sich ergebende hochgradige Verkürzungen der oberen oder noch mehr der unteren Extremitäten, sind ja dem Orthopäden nur zu gut bekannt.

Auch bei der paralytischen Skoliose finden wir mehrfach eine Hindeutung auf Atrophie der Wirbel und Rippen. Und da nun diese Atrophie nur auf der einen Seite, der gelähmten, auftritt, so ergibt sich die Skoliose mit der Konkavität nach der kranken Seite ohne weiteres. Hoffa hat bei seinen Fällen den Eindruck, als ob die ganze gelähmte Seite des Thorax in der Entwicklung zurückgeblieben sei. Meßner überschreibt seine Arbeit direkt: „Ueber Asymmetrie des Thorax (halbseitige Atrophie) u. s. w., nach Kinderlähmung." Mirallié will trophische Knochenstörungen als das Hauptmoment der Verbiegung beschuldigen, namentlich bei solchen Individuen, die nicht gelaufen sind. Redard und Leyden meinen, durch trophische Störungen seien Wirbel und Rippen weich geworden, das Körpergewicht deformiere dann die Wirbelsäule.

Monsarrat nimmt eine vermittelnde Stellung ein: er denkt an eine trophische Störung der Muskeln und Knochen, da die Muskeltheorie die Deformation nicht erklären könne. Ebenso Schultheß: die Wirbelsäulenform wird beeinflußt durch das Auftreten von Lähmungen, Muskelkontrakturen und von trophischen Störungen im Knochen (an anderer Stelle aber: Grund der Deformität ist nicht Kontraktion des gesunden Muskels).

In unserem Falle konnten wir wohl eine Abflachung (Fig. 1) und eine geringere Ausdehnung der linken Thoraxseite (Fig. 5) nach allen Richtungen hin feststellen — es liegt, wie man sieht, eine deutliche Asymmetrie vor — aber eine nennenswerte, d. h. meßbare Atrophie an der einen Wirbelhälfte, resp. an den Rippen der einen Seite konnten wir, wenigstens an dem zusammenhängenden Präparat und an dem Röntgenbild nicht konstatieren. Auf keinen Fall war die Knochenatrophie so hochgradig, daß dadurch die Wirbelverkrümmung erklärt wurde. Bei der Torsion läßt sie ja überhaupt im Stich.

Was haben nun die Autoren an der Muskulatur eines Individuums mit paralytischer Skoliose für Veränderungen gefunden? Es ist eigentümlich, aber nur zu verständlich, wie wenig bestimmt die Angaben lauten: manche reden nur von einer „mehr gelähmten

Digitized by Google

Seite", von einer „schwächeren oder geschwächten Rückenmuskulatur" auf der einen Seite, von einer „Parese eines Teils der Rumpfmuskeln". Andere konstatieren einfach: „Atrophie der Muskulatur einer Seite;" einer hat eine „stärkere Degeneration der Muskulatur der einen Rückenseite" gefunden.

Einige Verfasser folgern aus der Lähmung des rechten Arms und Beins eine völlige halbseitige Lähmung, noch andere sprechen „von einer Hypertrophie der gesunden Seite". Mehrere schließen von der Wirkung auf die Ursache: es liegt Skoliose bei Kinderlähmung vor. Also muß eine Seite des Erector trunci gelähmt sein. Fragt sich nur: welche? Das kommt auf den Standpunkt des Forschers an, und je nach seiner theoretischen Ueberlegung, dem Ausfall seiner früheren Beobachtungen oder nach seinem Autoritätsglauben wird das Urteil gesprochen, ob die konvexseitige Muskulatur gelähmt ist oder die konkavseitige. Andere Arbeiten — die besten — fügen zu den Untersuchungen des Muskelvolums, das ja am Lebenden wegen der Torsion der Wirbelsäule nur sehr unsicher zu bestimmen ist, und zu den Angaben über die aktive spontane Kontraktionsfähigkeit des Erektor auf beiden Seiten, die elektrische Untersuchung, deren Ergebnis sie für die Diagnose für sehr wesentlich halten. Und was ist dieses Ergebnis? „Elektrische Erregbarkeit der Rückenmuskeln auf der einen Seite der anderen gegenüber bedeutend herabgesetzt", „deutlich herabgesetzt", „Erektor nicht erregbar", „anormale Verhältnisse auf der einen Seite", „auf der anderen Seite" — die die gesunde genannt wird! — „bestehen annähernd (!) normale Verhältnisse"; „Muskulatur nicht so kräftig erregbar" u. s. w. Nie genaue Angaben, unsichere Resultate.

Man sieht, aus den klinischen, insbesondere den elektrischen Untersuchungen ist eine absolute Sicherheit nicht zu erlangen. Und wie sollte das auch bei der eigentümlichen Verteilung der Muskelmassen möglich sein, wo die einen immer von den anderen gedeckt werden, selbst wenn man die breiten am oberflächlichsten liegenden (Latissimus, Trapezius, Rhomboideus) gar nicht in Betracht zieht. Am Lebenden kann elektrisch und funktionell nur der Longissimus und Ileocostalis auf seine Qualität hin einigermaßen genau untersucht werden. Was unter diesen liegt, also doch immerhin nicht unwichtige Seitwärtsbeuger und sämtliche Rotatoren der Wirbelsäule, das entzieht sich der Beobachtung vollkommen.

Man gerät hierbei in dieselbe Unsicherheit, wie bei der Unter-

Digitized by Google

suchung partiell gelähmter Extremitäten: derjenige, der sich z. B. bei der Aufstellung des Operationsplanes bei einer Quadricepslähmung nur nach dem Ausfall der elektrischen Untersuchung richtet, kann bei der Operation selbst große Enttäuschungen erleben: der Muskelbefund bei der Autopsie in vivo will so gar nicht mit dem elektrischen Befund übereinstimmen. Weshalb wir uns überhaupt nur mehr auf den Funktionsbefund der einzelnen Muskeln, wie er sich aus den noch möglichen aktiven Bewegungen ergibt, verlassen. Dieser täuscht nie und führt an den Extremitäten auch zu genügend sicheren, eindeutigen Resultaten. Nicht so am Rücken: hier kann man nicht jeden Muskel gewissermaßen funktionell isolieren, und die Bewegungen finden nicht, wie beim Knie- oder Sprunggelenk, nur in einer Ebene statt, so daß man sagen könnte, die oder die Bewegung ist nicht möglich, ergo ist der Muskel gelähmt.

Wie aber ist Aufklärung zu erhalten? Die schon besprochenen Tierversuchen Arnds führten zu keinem einwandfreien Resultat, seine Erklärung für die Entstehung der Skoliose blieb unzureichend, die Uebertragung der Verhältnisse von Tier auf Mensch kann angegriffen werden.

Ein paar Fälle von zweifellos bestehender, weil deutlich sichtbarer Ruptur des Erector trunci sind aus der Unfallliteratur bekannt (Golebiewski, Leibold). Es hatte sich in beiden Fällen eine Totalskoliose mit der Konvexität nach der verletzten (gequetschten) Seite herausgebildet. Die Fälle sind zu gering an Zahl, als daß man berechtigt wäre, Folgerungen daraus zu ziehen.

Ohne weiteres ersichtlich ist, daß am meisten von dem pathologisch-anatomischen Befund an der Leiche zu erwarten ist. Hier kann man Deformitäts-, Muskulatur-, Knochen-, womöglich auch noch Nerven- und Rückenmarksbefund in Parallele stellen. Naturgemäß sind aber diese Untersuchungen sehr spärlich. Unseres Wissens hat außer Duchenne nur Klippel und Monsarrat einige diesbezügliche Beobachtungen mitgeteilt. Klippel hat dreimal bei Sektionen von paralytischer Skoliose eine einseitige Atrophie des Rückenmarkteils entsprechend der Seite und Höhe der Skoliose und der degenerierten Rückenmuskeln gefunden. Monsarrat, der zum Teil die Fälle Klippels näher untersucht hat, konnte bei einem 54jährigen Mann, der an beiden Extremitäten gelähmt war und einen starken linkseitigen Rippenbuckel hatte, Degeneration der link-

Digitized by Google

seitigen Thoraxmuskeln feststellen. Diese (und zwar die Rhomboidei und die langen Rückenmuskeln) waren blaßgelb bis rosa gefärbt, zum Teil wie Bindegewebe aussehend, zwischendurch einige normal gefärbte Fasern. Die Untersuchung des Rückenmarks ergab folgendes: die Halswurzeln waren links dünner, von grauer Farbe gegenüber der weißen, rechtseitigen. An Transversalschnitten des Rückenmarks selbst konnte man mit bloßem Auge konstatieren, daß das linke Vorderhorn in der Halsgegend viel geringer ausgebildet war — es hatte fast die Hälfte seines Volums verloren. Der Pyramidenstrang hatte hier eine gelbgraue Farbe. Histologisch lag eine Atrophie der grauen Vorderhornzellen vor.

Das Lendenmark war — entsprechend der Lähmung beider Beine — beiderseits atrophiert, an Volum vermindert und hatte nur wenige große Vorderhornzellen.

Auch in einem zweiten Fall (49jährige Frau), bei dem es sich um eine linkskonvexe Totalskoliose handelte, ergab die Sektion eine blasse linkseitige lange Rückenmuskulatur und eine Atrophie der linken Vorderhornzellen der oberen Dorsalregion.

Vergleicht man unseren Fall mit den letzten Mitteilungen, so ergibt sich eine völlige Uebereinstimmung sowohl des klinischen als auch pathologisch-anatomischen Befundes (die Untersuchung des Rückenmarks unterblieb der Erhaltung des Präparates zu Liebe).

Mit einigen Worten sei hier noch einmal auf das so wichtige Kapitel der Achsendrehung der Wirbelsäule bei paralytischer Skoliose eingegangen. Sie wird von den meisten Autoren erwähnt, die Angaben über ihre Stärke, Fixation und Bedeutung gehen aber erheblich auseinander.

Meßner schließt aus seinen 8 Fällen, daß sich bei der paralytischen Skoliose trotz jahrelangen Bestehens kein Rippenbuckel ausbilde, daß überhaupt nie eine Torsion an der Wirbelsäule nachzuweisen sei. Deshalb und weil sie sich spät oder nie fixieren, seien die paralytischen Skoliosen so günstig zu beeinflussen.

Unser Fall lehrt, daß — ebenso wie die Fixation — die Torsion — oder hier wohl mehr die Rotation — in sehr hohem Grade auftreten kann; er reiht sich damit den Beobachtungen Hoffas und Kirmissons an, die — wie übrigens die Mehrzahl der Autoren — einen meist fixierten schwer zu beseitigenden Rippenbuckel bei der paralytischen Skoliose festgestellt haben.

Wir wollen hier nicht die verschiedenen Theorien über das

Digitized by Google

Zustandekommen der Rotation und Torsion bei der Skoliose überhaupt durchgehen, sondern aus der Unzahl von Arbeiten, die sich mit dieser komplizierten Frage beschäftigen, nur hervorheben, daß alle die Rotation bei Seitwärtsbiegung rein mechanisch erklären wollen. Sie lassen die Verdrehung aus der primären Seitwärtsbiegung, die ohne Rotation nie statthaben könne, resultieren (Lovett), sprechen dem eigentlichen Bau des einzelnen Wirbels mit seinen Bogen- und Gelenkfortsätzen eine Hauptbedeutung zu (Hoffa) und heben die Wichtigkeit der Belastung für die Rotation und namentlich für die Torsion hervor (Schultheß). Ob nun bei der habituellen Skoliose wirklich allein Knochen und Bandapparat, beeinflußt von mechanischen Momenten, insbesondere der Belastung, eine Rolle spielen, soll hier nicht untersucht werden. Für die rein paralytische Skoliose, auf jeden Fall aber für unser Beispiel, liegt es gewiß nahe, die Verdrehung ebenso wie die Seitwärtsbiegung aus dem Muskelbefund heraus zu erklären.

Der Duchennesche Versuch bezüglich der Multifiduswirkung ist schon erwähnt worden. Nach ihm und nach dem Befund an der Leiche ist es wohl am wahrscheinlichsten — zumal in unserem Fall das Moment der Belastung ganz fortfällt —, daß die Rotatoren der rechten, gesunden Seite das Uebergewicht bekommen und darum die einzelnen Wirbel nach links gedreht haben, so daß schließlich der fixierte Lumbalwulst und Rippenbuckel, wie wir ihn am Präparat konstatieren können, zu stande kam.

Wir sehen also in unserem Fall sämtliche Abweichungen von der normalen Stellung der Wirbelsäule als das Resultat der Degeneration einer Muskelgruppe an und betrachten andere Momente, wie Knochenatrophie und mechanische Einwirkungen auf die Wirbelsäule, als nebensächlich. Wenn die Richtung der Konvexität in den meisten Fällen eine andere ist, so liegt das eben daran, daß zu der primären Muskelwirkung noch andere sekundäre Momente, die sich aus der aufrechten Haltung beim Sitzen und Gehen ergeben, hinzukommen. Wie schon gesagt, und wie das Hoffa auch betont, ist das in strengem Sinne eigentlich keine rein paralytische Skoliose mehr, denn ein statischer Faktor ist hinzugetreten: die Belastung. Die Muskeln sind gewissermaßen nicht mehr sich selbst überlassen, sie können nicht mehr machen, was sie wollen, sondern müssen sich anderen Forderungen anpassen. Dann ergeben die Beobachtungen das Bild der gesund-konvexen Skoliose, wobei wir aber für die

Digitized by Google

rein paralytische Skoliose einige, häufig nicht erfüllte Forderungen aufstellen müssen: es muß aus dem Bericht hervorgehen, daß das Becken gerade steht, d. h. daß die Längendifferenz der Beine ausgeschaltet ist, daß ferner am Schultergürtel alles in Ordnung ist, und daß schließlich die klinische Untersuchung zu einem eindeutigen Resultat geführt hat.

Literatur.

C. Arnd, Experimentelle Beiträge zur Lehre der Skoliose. Arch. f. Orthop.-Mechanother. und Unfallchirurgie Bd. 1, 1—2.

Duchenne, Physiologie der Bewegungen, übersetzt von Wernicke 1885.

Hallion, Des déviations vertébrales neuropathiques. Paris 1898.

Hoffa, Die neurogenen Skoliosen. Zeitschr. f. orth. Chir. 1903.

Hyrtl, Lehrbuch der Anatomie 1855.

Kirmisson, Des scolioses liées à l'éxistance de la paralysie. Revue d'orthop. 1893.

Klippel, Les lésions de la moelle dans la scoliose de l'enfance. Gazette hebdomadaire de méd. et de chir. März 1891.

Leibold, Ein Fall von subkutaner Ruptur des Musc. erector trunci. Arch. f. Unfallheilk. III.

Lovett, A contribution to the study of the mechanics of the spine. Am. journ. of Anatomie 1903, Oktober.

Meßner, Ueber Asymmetrie des Thorax u. s. w. Zentralbl. f. Chir. 1892.

Mirallié, Des déviations du rachis en neuropathologie. Rev. d'orthop. 1896.

Monsarrat, Des scolioses myélopathiques. Thèse de Paris 1891.

Rédard, Deviations de la colonne vertebrale. Paris 1900.

Sainton, 3 cas de scoliose liée à la paralyse int. Rev. d'orth. 1894.

Schultheß, im Handbuch d. orth. Chir., herausg. von Joachimsthal 1906.

Digitized by Google

Referate.

Keßler (Stuttgart) und Partsch (Breslau), Eine turnerische Studienreise nach Schweden. Sonderabdruck aus der „Deutschen Turn-Zeitung", Leipzig, Verlag von Paul Eberhard, 1906.

Im Auftrage des Ausschusses der Deutschen Turnerschaft führten die beiden Verfasser im März 1906 eine Studienreise nach Schweden aus, um das schwedische Turnen an Ort und Stelle zu beobachten. Die Anschauungen, die sie dort gewannen, gibt. Prof. Keßler vom allgemeinen turnerischen und Prof. Partsch vom medizinisch-hygienischen Standpunkt aus wieder.

In den von ihnen besuchten größeren Turnsälen fiel in erster Linie die Sorge für gute Lüftungs- und Belichtungsverhältnisse und die große Reinlichkeit der Hallen angenehm auf.

Die Reinhaltung der Säle wird dadurch unterstützt, daß dieselben — auch in den Volksschulen — nur mit Turnschuhen betreten werden und daß die staubenden Sprungmatten aus ihnen verbannt sind.

Dem schwedischen Turnen eigentümliche Geräte sind der Querbaum, die Lattenwand (Ribbstol, Sprossenwand), die Gitterleiter, die Langbank, sowie schräg und wagerecht gespannte Taue. Handgeräte, Reck, Barren, Ringe und Rundlauf fehlen.

Als empfehlenswert zur Einführung in unser Turnen halten die Verfasser nur die Langbank, während für die Einführung der übrigen angesichts unserer Geräte ein Bedürfnis nicht vorliegt.

Die Verbreitung des Turnens erstreckt sich lediglich auf Schule und Heer, wobei noch zu bemerken ist, daß das Turnen in den ländlichen Volksschulen nur ungenügend oder überhaupt nicht betrieben wird. Die Zahl der Turnvereine ist verhältnismäßig sehr klein, ein Umstand, der uns hinsichtlich der Wirkungen des schwedischen Turnens auf Weckung, Erhaltung und Förderung der Turnlust der Jugend zu denken gibt. Damit ist zugleich die durch seine Einfachheit auf den ersten Blick bestehende Wirkung des schwedischen Turnsystems auf den Erwachsenen gekennzeichnet, während bei der heranwachsenden Jugend der Wegfall des erzieherischen Einflusses des Fortschreitens vom Einfacheren zum Schwereren je nach dem Wachsen des Könnens und der damit verbundenen systematischen Anleitung zur Ausdauer ein erheblicher Nachteil ist.

Wir brauchen unsere üblichen Uebungen nur zu vergleichen, um den Eindruck zu gewinnen, daß dem schwedischen Turnen scheinbar eigentümliche Bewegungen auch unserem Turnen nicht fremd sind, wenn auch die physiologischen Komponenten, die dort ohne weiteres klar liegen, z. B. bei unseren Uebungen an Barren und Reck, wegen der raschen Folge der Einzelbewegungen schwerer herauszuschälen sind.

Digitized by Google

Das schwedische Mädchenturnen trifft scharf zwei wunde Punkte des weiblichen Geschlechts, nämlich den schwachen Rücken und die schwache Bauchmuskulatur. Seine nachhaltigere Wirkung gegenüber dem deutschen Mädchenturnen liegt aber — zum Teil wenigstens — nicht an dem vollkommeneren System, sondern an der mangelhaften Ausübung, die das Turnen bei uns leider an manchen Mädchenschulen, wenn auch keineswegs überall, erfährt.

Im allgemeinen wird sowohl bei dem schwedischen Geräteturnen als auch bei den Freiübungen viel mehr Gewicht auf die Rumpfübungen zur Förderung guter Haltung und auf Atemübungen gelegt, als bei uns. Charakteristisch für das schwedische System ist auch der rasche Wechsel in den Turn- bezw. Uebungsarten, der ein regelrechtes Ueben im einzelnen nicht zuläßt. Wenn man als Beleg für die Güte der schwedischen Gymnastik den schönen Wuchs und die gute Haltung der Jugend anführt, so ist dem entgegen zu halten, daß beide mehr Rasseneigentümlichkeiten als Produkte der turnerischen Erziehung sind.

Lehr.

Hoffa, Zur orthopädischen Technik. (Abbildungen.) Zentralblatt für chirurg. u. mechan. Orthopädie, Januar 1907.

1. Ein einfacher Apparat zur Behandlung des paralytischen Spitzfußes. Der kleine Apparat besteht aus zwei kurzen Schienen über dem Fußrücken bis zur Zehenbasis und dem unteren Drittel des Unterschenkels, die die dorsale Hälfte dieser Extremitätenteile bedecken, sind mit je einem seitlichen Scharnier verbunden. Auf der hinteren Seite der Schienen läuft ein breites Gummiband von oben nach unten, das dieselben im rechten Winkel gebeugt hält. Wird der Fuß plantar gebeugt, so zieht das Gummiband ihn wieder in Muskelstellung. Der kleine billige, unter dem Schuh zu tragende Apparat, der auch umgekehrt für Hakenfußstellung gebraucht werden kann, indem dann 2 Gummibänder an der Seite durch kleine Oesen im Scharnier laufen, hat sich uns vielfach bewährt.

2. Verbesserung an den Schienenhülsenapparaten zur Behandlung des Genu valgum und Genu varum.

An den beiden oberen Enden der beiden seitlichen Unterschenkelschienen werden oberhalb der Kniegelenksscharniere 2 klammerartige Backen (Ueberleger) angebracht, die das untere Ende der Oberschenkelschienen dicht über den Scharnieren umfassen, diese beiden Klappen verhüten das seitliche Ausweichen des Unterschenkels, auch bei Schlottergelenken zu empfehlen.

3. Eine einfache Abduktions- und Adduktionsvorrichtung der Hüftgelenke.

Eine einfache feste, entsprechend gebogene Stahlstange wird mittels einer Flügelschraube am Verbindungsteil des Beckengürtels mit dem Schienenhülsenapparat dicht über dem Hüftgelenksscharnier einerseits, und in der Mitte der Oberschenkelschiene anderseits befestigt.

4. Eine Modifikation der Plattfußeinlagen bei Knickfüßen.

Eine Lederhülse, die über der Duranaeinlage befestigt wird und bis an die Malleolen beiderseits heraufreicht. Die Ferse der Hülse ist ausgeschnitten. Die gewöhnlich schmalen Fersen werden so fixiert.

5. Ein einfacher Apparat zur Behandlung der angeborenen Klumphand.

Der Apparat besteht aus 2 kleinen Lederhülsen über der Hand und dem halben Unterarm und sind mittels eines dorsalen Sektors verbunden, der beliebig

Digitized by Google

festgestellt und nur Radio- und Ulnarabduktion gestattet. Der Apparat hat sich nach Operation wegen Klumphand bei Radiusdefekt gut bewährt.

Mosenthal-Berlin.

Gerson, Eine ausziehbare Gehgipshose. Zeitschr. für ärztliche Fortbildung 1907, 17.

Gerson gibt eine genaue Beschreibung der Herstellung einer sogen. Gehgipshose, die den Vorteil bietet, leicht abnehmbar, weit und luftig zu sein und doch gut zu sitzen wegen ihres festen Anschlusses am Becken und der Möglichkeit, sie mittels der Hosenträger in der gewünschten Höhe und Nähe am Tuber ischii zu halten. Ueber die Einzelheiten der Herstellung muß man sich schon im Original orientieren, dem noch 6 Abbildungen zum besseren Verständnis beigegeben sind. Blencke-Magdeburg.

Hofmann, Vereinfachtes Extensionsverfahren. Münchener med. Wochenschr. 1907, 34.

Hofmann sucht dem Uebelstand seiner früher bereits angegebenen Extensionsverfahren, der darin bestand, daß die Schnüre, welche nach der Seite zogen, tief in die Matratzen einschnitten und infolgedessen eine zu große Reibung verursachten, wodurch sie zwecklos wurden, dadurch zu begegnen, daß er sie über eine Fadenrolle laufen läßt. Auch gibt er in der kurzen Mitteilung an, wie man die vertikale Extension nach Schede durch eine zweckmäßige Einrichtung vereinfachen kann. Die Einzelheiten, die durch unsere Figuren veranschaulicht sind, müssen im Original nachgelesen werden.

Blencke-Magdeburg.

Steinmann, Eine neue Extensionsmethode in der Frakturenbehandlung. Zentralbl. f. Chirurgie 1907, 32.

Steinmann hebt die Verdienste der Bardenheuerschen Extensionsmethode hervor, ist aber der Ansicht, daß sie auch ihre Schattenseiten hat. Ihre Technik ist keine leichte, sie benötigt fortwährender Kontrolle und sie belästigt, ja schädigt den Patienten in manchen Fällen. Eine Methode, welche alle diese Nachteile nicht besitzt, glaubt Steinmann in dem von ihm als Nagelextension bezeichneten Verfahren gefunden zu haben. Er schlägt Nägel in das untere Frakturende ein, an deren hervorragenden Kopfenden mittels Schnur oder Draht und der gewöhnlichen Extensionseinrichtungen beliebige Gewichte angehängt werden können. Die wesentlichsten Eigenschaften faßt Steinmann in folgenden Worten zusammen: sie braucht einige aseptische Kautelen, etliche anatomische Kenntnis und häufig eine kurze Narkose, ist dagegen einfacher und rascher besorgt als die Heftpflasterextension, erlaubt die sofortige Anwendung großer und besser wirkender Gewichte, ist für den Patienten beim stärksten Zug schmerzlos, schließt jegliche Reizung der Haut, Zirkulationsstörungen, Decubitus und Gangrän vollkommen aus und braucht deshalb keine intensive Kontrolle. Sie gestattet die sofortige Aufnahme der gymnastischen Behandlung und ist bei komplizierten Frakturen in gleicher Weise verwendbar wie bei den unkomplizierten. Blencke-Magdeburg.

Deßler, Zur Aetiologie der Todesfälle und der schweren Zufälle bei der Lumbalanästhesie. Diss. Freiburg 1907.

Deßler konnte aus der Literatur, die ihm zugänglich war, 29 Todes-

Digitized by Google

fälle und 30 schwere Zufälle ausfindig machen, die bei der Lumbalanästhesie auftraten. Es kamen derartige Unfälle bei Anwendung eines jeden Präparates vor, was demnach zur Genüge beweist, daß keines der Präparate vollständig unschädlich ist, wenn auch das Stovain am wenigsten toxisch zu sein scheint. Nach Deßlers Ansicht ist die Menge des injizierten Präparates in vielen Fällen allein verantwortlich zu machen für die Todes- bezw. schweren Zufälle, wenn auch dabei die Prädisposition und andere Momente des Patienten eine große Rolle mitzuspielen scheinen. Auch die Technik ist ein Faktor, dem bei den Mißerfolgen ein gewisser Wert beizulegen ist. Blencke-Magdeburg.

F. Davidsohn (Berlin), Die Röntgentechnik. Ein Hilfsbuch für Aerzte. Verlag von S. Karger. Berlin 1908.

Verfasser hat sich sichtlich Mühe gegeben, in möglichst klarer und leicht faßlicher Form dem Praktiker eine kurze Information über das ABC der Röntgenkunde vorzulegen. Nach einleitenden Betrachtungen über Röntgenstrahlen und -röhren, über Stromquelle, Induktor und Unterbrecher gibt Davidsohn einige praktische Winke für die Einrichtung eines Röntgenlaboratoriums mit Zubehör (Blenden, Schutzvorrichtungen etc.), bespricht dann in aller Kürze die Technik der Durchleuchtungen, röntgenographischen Aufnahmen und therapeutischen Bestrahlungen und würdigt schließlich die Bedeutung der Röntgenstrahlen für Diagnose und Therapie.

Ein Hinweis auf die Verbesserung der röntgenologischen Diagnostik von Gelenkaffektionen durch die Zuhilfenahme von Sauerstoffeinblasung wird vermißt. Hoffa-Berlin.

Wilhelm Fürnrohr (Nürnberg), Die Röntgenstrahlen im Dienst der Neurologie. Mit einem Vorwort von Prof. Dr. H. Oppenheim. Berlin 1906, S. Karger.

In äußert sorgfältiger und erschöpfender Weise führt der Verfasser die Bedeutung der Röntgenologie in den einzelnen Zweigen seines Spezialfaches vor. Nach einem kurzen Abriß über „Normalanatomisches" und „Entwicklungsgeschichtliches" behandelt Fürnrohr zunächst die akute Knochenatrophie. Es folgen die Krankheiten des Gehirns und Schädels, und zwar Schußverletzungen, Hirntumor, Hydrocephalus, Hydrocephalus externus, meningitische Veränderungen, cerebrale Hemiplegie, Polyencephalitis infantilis acuta, Dementia paralytica, Encephalocele, Dysostose cleido-crânienne, basale Impression, Turmschädel, die Krankheiten des Rückenmarks, und zwar Schußverletzungen, Fremdkörper, Tabes, Syringomyelie (Arthritis deformans, Psoriasis, Arthropathie Gasne), Poliomyelitis anterior acuta, Poliomyelitis anterior chronica (Muskelatrophien, Dystrophia musculorum progressiva), Littlesche Krankheit, Myelitis, meningitische Veränderungen, Krankheiten der Wirbelsäule, und zwar Verletzungen, traumatische Spondylitis, Spondylitis tuberculosa, Malum suboccipitale, Tumoren der Wirbelsäule, Aktinomykose, chronische Versteifung der Wirbelsäule, angeborene Skoliose, Spina bifida, Verbildungen der Wirbelsäule (Anatomische Verhältnisse bei der Lumbalpunktion), Krankheiten der peripheren Nerven, und zwar Schußverletzungen, Verletzungen anderer Art, Lähmungen, Neuritiden, Neuralgien (Ulnarislähmungen, Interkostalneural-

Digitized by Google

gien, Aortenaneurysma), Ischias (kartilaginäre Exostosen), Coxalgie, Metatarsalgie, Achillodynie, intermittierendes Hinken, Halsrippen, angeborener und erworbener Hochstand des Schulterblattes, Herpes Zoster, Zwerchfelllähmungen, Lepra, die Neurosen, und zwar Hysterie, Gelenkneurosen (Simulation), Chorea, schließlich die vasomotorisch-trophischen Neurosen, und zwar Erythromelalgie, Raynaudsche Krankheit, Sklerodermie, Sklerodaktylie, trophisches Oedem, Akromegalie (Trommelschlegelfinger, Osteoarthropathie hypertrophiante), totaler Riesenwuchs, partieller Riesenwuchs, Hemihypertrophie facialis, Hemiatrophia facialis, Morbus Basedowii, Myxödem, Infantilisme de Lorain, Chondrodystrophie, Mongolismus, Osteogenesis imperfecta, Rhachitis, hereditäre Syphilis, Pseudoparalyse der Kinder, Paralysie douloureuse, Stigmata degenerationis.

Im Schlußwort erinnert der Verfasser an einzelne Bereicherungen, welche die Neurologie der Röntgenkunde auf dem Gebiet der Diagnose verdankt, an den Nachweis der erweiterten Sella turcica für die Diagnose der Akromegalie, an die verlangsamte Entwicklung des Knochengerüsts beim Myxödem, an die Veränderung desselben unter dem Einwirken von Schilddrüsenpräparaten, die uns keine andere Methode so deutlich vor Augen führen kann, an die Möglichkeit Fremdkörper, Knochensplitter, Geschosse, die auf bestimmte Gehirn- oder Rückenmarksteile oder periphere Nerven drücken, aufzusuchen und genau zu lokalisieren etc. Weiterhin betont Fürnrohr auch die wissenschaftliche Bedeutung der Röntgenstrahlen für die Nervenheilkunde, unter anderem die Möglichkeit, Vorgänge an den Knochen bei Arthropathien so genau und noch bei Lebzeiten der Kranken studieren zu können, ihr Fortschreiten mit den Augen verfolgen, bei Lähmungen aller Art sich über das Verhalten der Knochen orientieren zu können u. s. w.

Das die Arbeit beschließende — 56 Seiten zählende — Literaturverzeichnis, das der Verfasser selbst in seiner Arbeit aufs fleißigste benutzt hat, deutet allein schon auf den Wert des Buches als Nachschlagewerk für Röntgenologen und Neurologen hin. Max Böhm-Berlin.

Grashey, Ueber die Untersuchung von Frakturen mit Röntgenstrahlen. Fortschritte auf dem Gebiete der Röntgenstrahlen. XI. 3.

Grashey sucht auf Grund seiner an etwa 1500 Fällen gewonnenen Erfahrungen in der vorliegenden Arbeit, die wir jedem, der sich für dieses Thema interessiert, aufs angelegentlichste empfehlen können, die Verwertbarkeit der Röntgenstrahlen für Erkennung, Beurteilung und Kontrolle der Knochenbrüche darzustellen. Da es den Rahmen eines kurzen Referates weit überschreiten würde, wenn wir auf Einzelheiten dieser Abhandlung, die in einen allgemeinen und speziellen Teil zerfällt, eingehen wollten, dürfte es wohl das beste sein, wenn wir das am Schlusse angeführte zusammenfassende Urteil des Verfassers fast wörtlich wiedergeben: Bei den meisten Frakturen sind die Röntgenstrahlen den anderen Untersuchungsmethoden weit überlegen, machen diese aber keineswegs entbehrlich, weil die Fehlerquellen der Röntgendiagnostik sowohl nach der positiven als negativen Seite hin zahlreich sind. In einzelnen Fällen sind die alten Methoden auch jetzt noch der Röntgenuntersuchung überlegen, dagegen sind die Röntgenstrahlen unersetzlich zur Erkenntnis des genauen

Digitized by Google

Verlaufs der Frakturlinien, ferner zur Ermittlung multipler Frakturen, dann aller derjenigen, bei denen eines oder mehrere der klinischen Hauptkennzeichen fehlen. Auch bei klinisch leicht zu diagnostizierenden Brüchen ist das Röntgenverfahren mit bestimmten Gründen anzuwenden. Zur Vermeidung falscher Diagnosen empfiehlt Grashey folgende Regeln: Negative Röntgenogramme beweisen nichts gegen frische Fraktur, wenn anamnestisch oder klinisch auch nur ein entfernter Verdacht besteht. Klinisch zweifelhafte Fälle sind zunächst als Frakturen zu behandeln. Zur Zeit, da man Callusschatten erwarten darf, soll man die Aufnahme wiederholen. Dies gilt insbesondere für jene Regionen, in denen frontale Aufnahmen nicht möglich sind. Manche Frakturen sind nur bei bestimmten, vom gewöhnlichen Typus abweichenden Aufnahmerichtungen ersichtlich; bei den meisten Frakturen sind mehrere Aufnahmen nötig. Die eingebürgerte Regel, in „zwei aufeinander senkrechten Richtungen" zu bestrahlen, will Grashey dahin abgeändert wissen, daß mehrere Bilder mit verschiedenen, den möglichen Bruchformen erfahrungsmäßig angepaßten Projektionsrichtungen nötig sind. Für die Entscheidung, ob ein Bruch fest eingekeilt sei, sind Röntgenogramme nur im negativen Sinn absolut beweisend, für die Diagnose „Pseudarthrose" dagegen vorwiegend im positiven Sinn. Der Callus auf dem Röntgenbilde gestattet nur begrenzte Schlüsse; das Einrichten und Eingipsen unter Röntgenkontrolle ist eine technisch schwierige, aber für größere Betriebe unerläßliche Aufgabe. Der Nachweis alter Frakturen ist oft schwierig, bei jugendlichen Knochen oft unmöglich; es werden aus negativen Bildern oft falsche Schlüsse zum Nachteil der Kranken gezogen. Der Praktiker legt dem Röntgenogramm durchschnittlich zu große Bedeutung bei, da er die diagnostischen Schwierigkeiten unterschätzt. Im Hinblick darauf, daß ein später angefertigtes Röntgenbild oft die erste klinische Diagnose korrigieren muß, rät Grashey dem erstbehandelnden Arzt, bei Kontusionen und Distorsionen den Kranken auf die Möglichkeit einer Fraktur oder Absprengung aufmerksam zu machen und bei sicheren Frakturen ihn über die geringe Möglichkeit einer idealen anatomischen Heilung aufzuklären. Die Röntgenstrahlen haben nach des Verfassers Ansicht nicht die Aufgabe, die klinischen Untersuchungsmethoden entbehrlich zu machen, sondern die Diagnostik zu verfeinern und weiter auszubauen.

Blencke-Magdeburg.

Martini (Turin), Sopra due casi di paraplegia consecutivi al trattamento röntgenterapico di tumori maligni. R. Accademia med. di Torino, 15 Febbr. 1907.

Bei zwei Fällen, die wegen Geschwulstleiden bösartiger Natur (Sarkom der Brustwand in dem einen, Lymphosarkom in dem anderen Falle) der Behandlung mit X-Strahlen unterzogen worden waren, bemerkte man ein rasches Abnehmen und Verschwinden der Geschwülste, doch folgte auf dieses Verschwinden die Entwicklung einer Radiodermatitis und einer Paraplegie, welch letztere ungefähr im Zeitraum von einem Monat zum Tode führte.

Bei der Sektion fand sich im ersten Fall keine Spur von Sarkommetastasen längs des Rückenmarks, welches vielmehr die Eigenschaften einer Leukomyelitis zeigte.

Verfasser erklärt das rasche Verschwinden der Geschwülste durch die spezifisch elektive Wirkung der X-Strahlen auf die Neubildungen und glaubt,

Digitized by Google

daß die Rückenmarksentartung hervorgerufen worden sei durch einen durch die rasche Zerstörung des Tumors durch allzu intensive und ausgedehnte Einwirkung der X-Strahlen entstandenen Giftstoff. Buccheri-Palermo.

Lehmann, Das Röntgenverfahren und sein Wert für den praktischen Arzt. Diss. Kiel 1907.

In überaus kurzen Abrissen bespricht Lehmann den Wert des Röntgenverfahrens und erläutert die einzelnen Kapitel an einigen typischen Bildern, die er kurz beschreibt und die dem großen Plattenmaterial der Kieler chirurgischen Universitätsklinik entstammen. Blencke-Magdeburg.

Blum, Die Bedeutung der Röntgenstrahlen für die Erkenntnis der anatomischen, physiologischen und pathologischen Verhältnisse des menschlichen Körpers. Diss. Freiburg 1907.

Blum versucht in kurzen Zügen darzustellen, welche Bedeutung die Röntgenstrahlen für die wissenschaftliche und praktische Medizin gewonnen haben und welche Fortschritte wir ihnen verdanken. Auch der Orthopädie ist ein gesonderter Abschnitt eingeräumt. Blencke-Magdeburg.

Haglund (Stockholm), Senkungsabszesse auf dem Röntgenbild. Zentralblatt für chirurg. u. mechan. Orthopädie, April 1907.

Verfasser berichtet über zwei anscheinend geheilte Fälle von Spondylitis, bei denen sich kurz nach Unterbrechung der Behandlung Rezidive ohne irgend welche lokale Symptome einstellten, erst das Röntgenbild wies für jede andere Untersuchungsmethode unauffindbare Eiterherde auf. Haglund weißt auf den Wert von Röntgenbildern bei Spondylitis hin. Mosenthal-Berlin.

Dessauer, Schutz des Arztes und des Patienten gegen Schädigung durch Röntgen- und Radiumstrahlen. Münch. med. Wochenschr. 1907, 37.

Dessauer beschäftigt sich in der vorliegenden Arbeit mit den Schutzmitteln für den Arzt und den Patienten bei der Ausführung des Verfahrens, die ja wohl genügend bekannt sein dürften, und kommt zu der Ansicht, daß derjenige, welcher nicht schon aus früherer Zeit geschädigt ist, ein Lebensalter Röntgenologe sein kann, ohne die schädigenden Hautwirkungen der X-Strahlen auch nur einigermaßen erheblich an sich konstatieren zu müssen.

Blencke-Magdeburg.

Hasebrock, Die Zandersche mechanische Heilgymnastik und ihre Anwendung bei inneren Krankheiten. Verlag J. F. Bergmann, Wiesbaden 1907.

In dem vorliegenden kleinen Buche verbreitet sich Verfasser in dem allgemeinen Teil über das Wesen der Heilgymnastik und der Zanderschen Gymnastik im besonderen und erörtert eingehend die physiologischen Wirkungen derselben. Im speziellen Teil bespricht er die Indikationen und die Verordnung der Apparate in ihrer Verwendung bei inneren Krankheiten und gibt hier ungemein detaillierte und sorgfältig ausgearbeitete Vorschriften für die Anwendung der Apparate bei Erkrankungen der Brust- und Bauchorgane sowie des Nervensystems. Von der Behandlung orthopädischer Leiden hat Verfasser abgesehen.

Digitized by Google

Das Buch ist sehr übersichtlich geschrieben und bietet eine große Fülle von praktischen Winken und speziellen Vorschriften, die jedem, der mit Zanderscher Gymnastik zu tun hat, sehr willkommen sein werden.

Wette-Berlin.

Chrysopathes (Athen), Ein einfacher medico-mechanischer Stuhl zur Beugung und Streckung, Abduktion und Adduktion des Hüftgelenks. Zentralblatt für chirurg. u. mechan. Orthopädie, Februar 1907.

Besagter Stuhl besteht aus 4 hohen eisernen Beinen mit Lehne, und einem halben, auf beide Seiten verschiebbaren Sitz, läuft auf feststellbaren Rollen und wird in beliebiger Stellung vor oder neben den für die obere Extremität bestimmten, vom Medizinischen Warenhaus Berlin gebauten Universalapparat gestellt. Abbildungen erläutern den Text. Mosenthal-Berlin.

Wendel, Ueber die Einrichtung eines sogenannten orthopädischen Turnunterrichtes für Volksschüler mit Wirbelverkrümmungen. Magdeb. med. Gesellsch. 21. März 1907. Münchener med. Wochenschr. 1907, 33.

In Magdeburg ist ein derartiger Turnunterricht geplant, in denen beginnende Fälle von Skoliose, bei denen es sich nicht um fixierte Deformitäten, sondern mehr um Haltungsanomalien handelt, bei eigens dazu ausgebildeten Turnlehrerinnen turnen sollen. Die Schüler sollen von Aerzten ausgesucht und die Uebungen von diesen gleichfalls überwacht werden. Die zugesagte Mitwirkung von orthopädischen Spezialkollegen wird dafür bürgen, daß etwas Gutes dabei herauskommt. Wenn erst einmal hier ein gewisser Erfolg zu verzeichnen ist, dann werden auch Mittel und Wege gefunden, schwerere Fälle einer spezialärztlichen Behandlung zuzuführen. Blencke-Magdeburg.

Schultheß (Zürich), Was kann von seiten der Schule zur Bekämpfung der Rückgratsverkrümmungen getan werden? Zentralblatt für chirurg. u. mechan. Orthopädie, Oktober 1907.

Um Erfolge in dieser Frage zu erzielen, ist zunächst eine Einigung in ärztlichen Fachkreisen nötig. Schultheß steht auf dem Standpunkt, daß der schädliche Einfluß der Schule nicht in der Fixierung bestimmter durch dieselbe veranlaßte fehlerhafte Stellung zu suchen sei, sondern in dem stundenlangen Verharren in zusammengesunkener Stellung und der daraus resultierenden Verkümmerung der Rumpfmuskulatur und des Skeletts. Die beste Prophylaxe sind gute Muskeln und Knochen. In der Stadt müsse Halbtagsschule erreicht werden, um Zeit für tägliche Uebungen im Freien zu gewinnen. auf dem Lande kommt die Säuglingsernähnung mehr in Betracht, um der Ausbreitung der Rhachitis vorzubeugen. Kinder mit schon bestehender Skoliose gehören in orthopädische Behandlung von Aerzten. Er verlangt: Untersuchung der in die Schule eintretenden Kinder auf Rückgratsverkrümmung, leichte Fälle müssen sofort an eine orthopädische Poliklinik, schwere in eine geschlossene Anstalt überwiesen werden, Spezialklassen für skoliotische Kinder mit entsprechender Einteilung der Unterrichtszeit, eventuell zeitweise Unterbringung in Anstalten, auf dem Lande, in Waldschulen, in denen auch prophylaktisch schwächliche Kinder aufgenommen werden sollen. Mosenthal-Berlin.

Digitized by Google

Löwenberg, Ueber Hyperämiebehandlung nach Bier bei Epididymitis und Arthritis gonorrhoica. Diss. München 1907.

Der zweite Teil der vorliegenden Arbeit befaßt sich mit der Behandlung der Arthritis gonorrhoica. Fünf Krankengeschichten sind beigegeben und auf Grund dieser kommt Löwenberg zu folgenden Schlußsätzen: Die Biersche Hyperämie ist bei der Behandlung der Arthritis gonorrhoica ein vorzügliches Hilfsmittel; sie beseitigt schneller als alle anderen seither angewendeten Mittel die Schmerzen und die Versteifung der Gelenke, die in vielen Fällen wieder vollständig beweglich werden. Die Schmerzen werden am besten durch eine gelinde Dauerstauung beseitigt, nachher ist Stauung, Heißluft und Massage am Platze. Versteifte Gelenke werden durch die großen Saugapparate mobilisiert. Das Verfahren ist hinsichtlich der Technik einfach; die Kranken können sogar bei geeigneten Fällen ambulant behandelt werden. Außerdem macht es nur geringe Unkosten. Blencke-Magdeburg.

Tarantini, Sul meccanismo d'azione dell' iperemia da stasi alla Bier. Il Policlinico. Sez. chir. 1907, fasc. 10.

Zur Erforschung des Wirkungsmechanismus der Bierschen Stauungshyperämie hat Verfasser Meerschweinchen chinesische Tusche unter die Haut eingeimpft, wobei er feststellte, daß keine Pigmentation der Lymphdrüsen der Region erfolgt, wenn die Stauungsbinde ½ Stunde vor und ½ Stunde nach der Injektion belassen wird. Dadurch kommt Verfasser zu dem Schlusse, daß die Stauungshyperämie zuerst den Eintritt von Fremdkörpern durch bloßes mechanisches Hindernis verhindert, in zweiter Linie aber dieselben durch Phagocytose und Bindegewebsneubildung an Ort und Stelle festhält.

Die Wirkung der Stauungshyperämie besteht also, von dem mechanischen Moment der ersten Zeit abgesehen, in einer Steigerung der normalen Abwehrmittel des Organismus gegen Fremdkörper. Ros. Buccheri-Palermo.

Sangiorgi, Influenza dell' edema da stasi meccanica sulle ossa in via di accrescimento. Archivio di ortopedia. 1907, A. XXIV, fasc. 4.

Verfasser hat experimentell den Einfluß des durch die Kompression einer Binde, der in der Praxis die durch Kontentionsapparate entspricht, hervorgerufenen Stauungsödems auf die wachsenden Knochen studieren wollen. Die venöse Stauung wurde dabei von einem Mininum von 5 Tagen auf ein Maximum von 30 Tagen ausgedehnt.

Der mechanische Zug mit Gewichten, der an den Hinterbeinen jedes Tieres zur Prüfung der vergleichsmäßigen Widerstandskraft ausgeübt wurde, zeigte, daß dieselbe vom 10. Tag nach der Applikation an zu Lasten des ödemierten Gliedes abzunehmen beginnt, und daß mit dem Fortschreiten der Kompression sich die Abnahme verschärft.

Die verringerte Widerstandskraft beruht darauf, daß der Knochen an Mineralsalzen verliert und an Wasser reicher wird, wie die chemische Analyse zeigt, während die Quantität der organischen Stoffe intakt bleibt.

Aus der verschiedenen Weise der beiden Gliedmaßen, auf den Zug nachzugeben, glaubt Verfasser schließlich schließen zu können, daß das Oedem seine Wirkungen besonders auf die Juxtaepiphysen zur Geltung bringt.

Ros. Buccheri-Palermo.

Digitized by Google

Becker, Ueber Fibrolysinkuren. Deutsche med. Wochenschr. 1907, S. 43.

Bei einer Dupuytrenschen Fingerkontraktur wurde mit 19 Injektionen innerhalb 4 Wochen ein ausgezeichneter Erfolg erzielt. In einem zweiten leichteren Fall der gleichen Affektion stellte sich auf eine 8malige Injektion bereits eine genügende Besserung ein. Auch bei einer durch eine Verletzung bedingten Narbenkontraktur der Hand und bei einer Versteifung des Kniegelenks soll eine günstige Einwirkung der Injektionskur unverkennbar gewesen sein, während sie bei einem hoffnungslosen Fall von chronisch deformierendem Gelenkrheumatismus versagte. Blencke-Magdeburg.

Flörcken, Zur Kasuistik der Extremitätenmißbildungen. Physikalisch-med. Gesellschaft zu Würzburg, 6. November 1907. Münchener med. Wochenschr. 1907, S. 31.

Flörcken demonstriert einen Fall von Hexadaktylie, von Oktodaktylie und von totaler Syndaktylie der rechten Hand und geht dann an der Hand dieser Fälle auf die Kasuistik, Genese und Therapie dieser Mißbildungen näher ein. Die von anderen Autoren beobachtete Erblichkeit spielt in keinem der 3 vorgestellten Fälle eine Rolle. Des weiteren demonstriert dann Flörcken noch einen 1jährigen Jungen mit Doppelbildung der Endphalanx der linken großen Zehe und Crus varum cong. derselben Extremität, sowie ein ½jähriges Mädchen mit kongenitalem totalen Fibuladefekt, partialem Defekt des fibularen Tarsus sowie der fibularen Zehen. Eine Art Längsnarbe an der Tibia deutet nach Flörckens Ansicht auf ein intrauterines Trauma hin.

Blencke-Magdeburg.

Reichsthaler, Ueber einen Fall von Doppelmißbildung. Diss. Leipzig 1907.

Reichsthaler läßt sich im ersten Teil seiner Arbeit über die Aetiologie der Doppelbildungen und ihre Lebensfähigkeit aus und beschreibt im Anschluß hieran einen Fall von Doppelmißbildung. Es handelte sich um ein ausgetragenes Exemplar von einem Thoracopagus tetrabrachius weiblichen Geschlechts, dessen Früchte ziemlich gleichmäßig ausgebildet waren. Im zweiten Teil seiner Arbeit kommt Verfasser sodann auf die Schwierigkeiten zu sprechen, denen man bei der Geburt solcher Monstra begegnet, und auf die jeweilig anzuwendenden geburtshilflichen Operationen. Da dieser Teil in erster Linie den Geburtshelfer interessieren dürfte, so erübrigt es sich wohl, auf Einzelheiten näher einzugehen.

Blencke-Magdeburg.

Hilgenreiner, Spaltarm mit Klumphand bei einem Hunde. Fortschritte auf dem Gebiete der Röntgenstrahlen. Bd. XI, S. 3.

Es handelte sich um eine zwischen Mittel- und Zeigefinger beginnende Spaltbildung der linken vorderen Extremität einer 9 Wochen alten Hündin, welche sich im Bereiche der Haut bis ins untere Drittel des Vorderarms, im Bereiche der Muskulatur und Knochen bis zum Ellbogen erstreckte, am unteren Humerusende noch angedeutet erschien und auch das arterielle System betraf, indem die Teilungsstelle der Armarterie in ihre beiden Hauptäste proximalwärts verschoben erschien. Blencke-Magdeburg.

Rindl, 5 Fälle von angeborenen Defektbildungen an den Extremitäten. Zeitschr. f. Heilkunde. 1907, Bd. XXVIII, Heft VI.

Die Arbeit umfaßt mehrere Fälle von Defektbildungen an den Extremi-

Digitized by Google

täten, die Rindl im Laufe des letzten Jahres an der Innsbrucker chirurgischen Klinik zu untersuchen Gelegenheit hatte. Veranlassung zu therapeutischen Eingriffen boten die Fälle nicht, deren genaue und ausführliche Beschreibung noch durch eine Reihe von Bildern und Röntgenaufnahmen besser verständlich gemacht ist. Es handelte sich um einen angeborenen Defekt des linken Femur mit partiellem Defekt der Fibula und Verwachsung des 4. und 5. Metakarpalknochens beiderseits, um einen beiderseitigen partiellen Defekt der Vorderarmknochen und ulnarer Finger, um eine Phokomelie beider oberen Extremitäten, um einen partiellen Defekt der Ulna mit Luxation des Radius und um einen rechtseitigen Radiusdefekt mit Polydaktylie. Blencke-Magdeburg.

Sacerdoti, Sul potere osteogeno del midollo delle ossa e sulla ossificazione eteroplastica. Società fra i cultori delle scienze mediche e naturali di Cagliari. 4 maggio 1907.

Sacerdoti hat in den Fällen, wo das überpflanzte Material einheilt, eine progressive Umbildung des Bindegewebes beobachtet, in dem sich stets Knochentrabekeln finden. Auf den Verknöcherungsprozeß scheinen zusammen mit dem Mark überpflanzte Stückchen von verkalkten Knochen keinen Einfluß auszuüben. Denn in den bisher beobachteten Fällen zeigten sich die neugebildeten Knochentrabekel unabhängig von den eingepflanzten kalzinierten Knochenstücken, wie auch Verfasser bisher in keinem Falle hat Knorpelneubildung beobachten können. Ros. Buccheri-Palermo.

Almerini (Mailand), Sull'azione osteogenetica della gelatina. Nota preliminare. Archivio di ortopedia XXIV, H. 3.

Angeregt durch eine Arbeit Collas hat Verfasser eine Reihe klinischer und experimenteller Untersuchungen angestellt, um in den Grenzen des Möglichen die vermutliche Wirkung der Gelatine auf die Konsolidierung der Frakturen und auf die Knochendystrophien überhaupt und besonders den Rhachitismus festzustellen und zu definieren.

In dieser vorläufigen Mitteilung berichtet er über die klinischen Resultate in Bezug auf die Konsolidierung der Frakturen.

Bei zwei Patientinnen, die im Istituto dei Rachitici zu Mailand symmetrischen Osteotomien der Cruralknochen in zwei verschiedenen Zeiten unterzogen worden waren, war nach den Fischleiminjektionen bei einer das Resultat zweifelhaft und es war keine deutliche Beschleunigung der Knochenverheilung an dem zuletzt operierten Glied wahrzunehmen.

Nicht so im zweiten Fall, wie auch bei einem 30jährigen Syphilitiker mit Tabessymptomen in der präataxischen Periode, welcher 6 Monate zuvor eine Fraktur davongetragen hatte, auf die Pseudarthrose der Tibia folgte. Bei diesem entfaltete die Gelatine eine echte, die Knochenbildungstätigkeit anregende Wirkung. Buccheri-Palermo.

Ziesché, Zur Lehre von den Knochenatrophien und ihrer Röntgendiagnose nebst Bemerkungen über Knochenatrophie bei chronischer Arthritis. Zeitschr. f. med. Elektrologie und Röntgenkunde 1907, IX, 9.

Den Fall, der der Arbeit zu Grunde liegt, will Ziesché zur Gruppe der

Digitized by Google

chronischen Arthritiden gerechnet wissen und zwar am ehesten zu der von Pribram sogenannten rheumatoiden Arthritis, die sich unmittelbar an einen oder an wiederholte Gelenkrheumatismen anschließt. Ziemlich rasch, im Laufe weniger Jahre, waren ausgedehnte Veränderungen, namentlich an den Händen und Füßen entstanden, die ausgedehnter als gewöhnlich in solchen Fällen waren, da auch die Knochen selbst in Mitleidenschaft gezogen waren. Damit nähert sich der Fall der atrophischen Osteoarthritis, wenn auch die Entstehung, Ausdehnung der Veränderungen, Wahl der befallenen Gelenke der Norm widersprechen. Es handelte sich um einen fast völligen Schwund der Corticalis und auffallende Verschmälerung der einzelnen Spongiosabälkchen, um eine Atrophie, die sich allmählich entwickelt hat, nachdem die ausgedehnten Gelenkveränderungen spontane Bewegungen unmöglich machten. Nach Ziesché ist die Inaktivität sicherlich ein wichtiger Faktor bei der Entstehung der Knochenatrophie. Je länger diese besteht, desto höhere Grade erreichte die Atrophie. Die höchsten Grade sieht man daher bei Individuen, die durch eine Poliomyelitis in frühem Kindesalter des Gebrauches bestimmter Muskelgruppen beraubt wurden. Bei den akuten (Sudeck) Atrophien überwiegt seiner Auffassung nach die reflektorische Art der Entstehung, bei der chronischen die Inaktivität. Viele können natürlich beide Stadien durchlaufen. Keine Inaktivitätsatrophien sind anscheinend sehr selten. Daß auch lange währende Inaktivität nicht zur Atrophie zu führen braucht, ist bekannt. Auf die Unterschiede der beiden Atrophien, so lange sie ausgesprochen und rein sind, im Röntgenbilde geht dann Ziesché noch näher ein. Blencke-Magdeburg.

Raggi, Sopra un caso di distrofia ossea d'origine nervosa. Archivio di ortopedia 1907, A. XXIV, fasc. 4.

Klinischer Fall. Infolge eines Traumas am Kopfe und in der Lendenkreuzbeingegend stellte sich bei dem Patienten eine derartige schwere Atrophie der linken, unteren Extremität ein, daß die Amputation des Oberschenkels nötig wurde. Ros. Buccheri-Palermo.

Curcio, Su di un caso di deformità per trofoneurosi delle ossa. La nuova rivista clinicoterapeutica 1907, A. X, Nr. 10.

Es handelt sich um eine 12jährige Patientin mit Deformitäten an den Knochen und Gelenken, symmetrisch an den beiden Händen, nicht an den unteren Extremitäten. Aus der Vorgeschichte ist zu bemerken, daß Patientin gleich wenige Tage nach der Geburt einen ersten Krämpfeanfall hatte, welcher sich im Alter von 1, 2½, 3 und 7 Jahren wiederholte und dann nicht mehr wiederkehrte. Nach dem zweiten Anfall machten sich nervöse Störungen bemerkbar, bestehend in Erschwerung der Fingerbewegungen. Nach dem dritten, vierten und fünften Anfall traten dann Deformitäten des Brustbeins und Rückgrats bezw. der Gelenkköpfe der Handknochen und endlich der rechten Hüfte in Erscheinung.

Was die Diagnose angeht, so schließt Verfasser Rhachitismus, Osteomalacie, Arthritis deformans, sowie die verschiedenen Krankheiten und Krankheitssymptomkomplexe, welche mit diesem Fall Aehnlichkeit haben können, aus und erklärt die Störungen der Gelenkknochenknorpelernährung für den Aus-

Digitized by Google

druck einer zentralen Störung, d. h. der für die Ernährung und Entwicklung dieser Regionen bestimmten Zone. Analog dem für die syringomyelitischen Läsionen angegebenen Sitz sieht er dafür die periependymäre graue Substanz an.

Die Läsion, die im vorliegenden Fall ausschließlich in den trophischen Zentren der Knochen lokalisiert und vor der Ausbildung dieser, vielleicht auch während des intrauterinen Lebens, jedenfalls in den ersten Lebensjahren entstanden ist, würde eine typische und autonome klinische Syndrom bilden, nämlich eine essentielle Knochendystrophie. Ros. Buccheri-Palermo.

Diliberti-Herbin, L'imbalsamazione delle fratture aperte. Gazzetta siciliana di medicina e chirurgia. A. VI, Nr. 36—37.

Nicht nur zur direkten Desinfektion des Frakturenherdes, sondern zur Fixierung aller nicht lebensfähigen Gewebsfetzen, wodurch den Infektionskeimen, die eventuell dort persistieren können, eines der günstigsten Mittel zu ihrem Fortkommen entzogen wird, hat Verfasser zur Behandlung offener Frakturen den Alkohol verwendet. Gleichzeitig wird durch den Reiz, den der Alkohol auf die Zellen der lebenden Gewebe ausübt, eine größere Ansammlung jener Energien hervorgerufen, denen die Bekämpfung und Bewältigung einer Infektion obliegt.

Es wurden auf diese Weise 25 Fälle behandelt. Von Interesse sind Sitz und Ausdehnung des Traumas und die drohenden Komplikationen, die sich bei einigen schon beim Einsetzen der Behandlung ausgebildet hatten. Die Resultate waren vorzügliche und waren, wie Verfasser hervorhebt, sicher nicht durch die gewöhnliche Behandlung zu erzielen gewesen.

Verfasser erblickt im Alkohol ein wertvolles Hilfsmittel bei der Behandlung der offenen Frakturen, besonders bei den infizierten oder bei denen, die unter derartigen Umständen erfolgt sind, daß sie an der Entwicklung einer Infektion keinen Zweifel aufkommen lassen; und schließlich in den Fällen, wo die ausgedehnte Gewebszerstörung wenig Hoffnung für die Erhaltung der Integrität des Gliedes gewährt. Ros. Buccheri-Palermo.

Peiser, Osteopsathyrosis im Kindesalter. 79. Versammlung deutscher Naturforscher u. Aerzte 14./15. September 1907. Münchener med. Wochenschr. 1907, 45.

Die Erkrankung, die Peiser als Trophoneurose auffassen zu müssen glaubt, findet man bei jugendlichen Kindern, die nicht allein physisch, sondern auch psychisch minderwertig sind und selbst in ihrer späteren Entwicklung körperlich und geistig zurückbleiben. Es handelt sich um eine abnorme Knochenbrüchigkeit, die sich im Röntgenbilde durch die Dünne der Corticalis der langen Röhrenknochen und zuweilen auch durch die weite Diastase der Bruchenden charakterisiert; jene ist nach der mikroskopischen Untersuchung auf eine Steigerung der lakunären Knochenresorption beim Ausbleiben entsprechender Apposition zurückzuführen. Therapeutisch dürfte eine Schilddrüsenmedikation gerechtfertigt sein, dagegen ist eine Immobilisierung der Frakturen nicht zu empfehlen.

In der sich anschließenden Diskussion wollen verschiedene Redner die

Digitized by Google

von Peiser vorgestellten Fälle als Rhachitis gravis aufgefaßt wissen, eine Ansicht, die Peiser dadurch zu widerlegen sucht, daß er die schwere Knochenbrüchigkeit nicht als zum Bilde der Rhachitis gehörig bezeichnet, wenn er auch zugibt, daß der Name Osteopsathyrosis vielleicht nicht gut gewählt sein dürfte. Blencke-Magdeburg.

Joachimsthal, Eine ungewöhnliche Form der Knochenerweichung. Berliner med. Gesellsch. 23. Oktober 1907. Berliner klin. Wochenschr. 1907, 45.

In dem vorliegenden Falle handelte es sich um einen 18jährigen Patienten mit einer in die Gruppe der Spätrhachitis gehörigen Erkrankung. Derselbe erkrankte in seinem 12. Jahre unter Darmerscheinungen und es stellten sich Knochenschmerzen und starke Verbiegungen der unteren Extremitäten ein, die schließlich jede Art der Fortbewegung unmöglich machten. An den Extremitäten bestanden hochgradige Epiphysenauftreibungen und an den unteren sehr starke Verbiegungen, an allen Röhrenknochen Weichheit und starke Druckempfindlichkeit. Auf den Röntgenaufnahmen waren an den Diaphysen zahlreiche Fissuren zu erkennen, eine Auftreibung der Knochenschatten, eine Verschmälerung der Kompakta, sowie auch andere für die Rhachitis charakteristische Veränderungen an den diaphysären und epiphysären Knochengrenzen. Die Darreichung von Phosphor brachte eine erhebliche Besserung in jeder Beziehung. Blencke-Magdeburg.

Veit, Ein Fall von Osteomalacie. Verein der Aerzte in Halle a. S. 17. Juli 1907. Münchener med. Wochenschr. 1907, 38.

Veit demonstriert eine 25jährige Virgo, die seit ihrem 13. Lebensjahre an Osteomalacie leidet. Die Kranke war erheblich abgemagert und soll nur 31 Pfund wiegen. Neben verschiedenen Spontanfrakturen waren die typischen Beckenveränderungen vorhanden. Veit will in diesem hochgradigen Fall die Kastration machen. Blencke-Magdeburg.

Boss (Genua), Per la profilassi contro le deformità del bacino, causate dal rachitismo. Policlinico 1907, XIV, fasc. 34.

Verfasser, welcher Direktor des geburtshilflich-gynäkologischen Instituts der kgl. Universität ist, sieht sich durch seine experimentellen Untersuchungen zu der absoluten Behauptung berechtigt, daß die Abtragung einer Nebenniere oder auch nur eines Teiles einer solchen im Skelett nach wenigen (10—15) Tagen eine wahre Osteoporose mit Deformität der Knochen hervorruft.

Bei mit akuter Osteomalacie behafteten Frauen erzielte er konstant nicht nur das Verschwinden der Schmerzen und der osteomalacischen Kachexie, sondern die Verknöcherung des Beckens infolge Verabfolgung von Nebennieren.

Die Nebenniere übt demnach einen ernstlichen Einfluß auf das Skelett aus, in dem sie die Ablagerung der Kalksalze begünstigt und die anormale Entkalkung verhindert. Nach 6—7 Tagen solcher Behandlung findet man bei den Tieren die dreifache Menge dieser Salze mit dem Harn ausgeschieden.

Bei zwei rhachitischen Mädchen verabfolgte er Nebennierenextrakt und die bis jetzt erzielten Resultate sind derart, daß sie Verfasser ermutigen, die Kollegen zur Wiederholung des Versuches aufzufordern. Buccheri-Palermo.

Digitized by Google

Sittler, Vergleichend-therapeutische Versuche bei Rhachitis. Münchener med. Wochenschr. 1907, 29.

Verfasser hat mit einer ganzen Reihe von Mitteln, die bei Rhachitis empfohlen wurden, bei einem Material von über 200 Kindern mit mehr oder weniger schweren, zum Teil sogar sehr schweren Symptomen von florider Rhachitis Versuche angestellt und die hauptsächlichsten Skelettdifformitäten und deren Veränderungen mit Methoden und Instrumenten gemessen, die er näher beschreibt. Es ist ihm, mit alleiniger Ausnahme der Nukleinsäure und ihrer Verbindungen, nicht gelungen, mit einem der sonst versuchten Präparate innerhalb der allerdings etwas kurzen Versuchszeit irgendwelche Einwirkung auf den rhachitischen Prozeß zu erzielen. In den meisten Fällen war allerdings ein günstiger Einfluß der Präparate auf den Appetit und auf das Körpergewicht nicht zu erkennen. Ein schädlicher Einfluß auf den rhachitischen Knochenprozeß, speziell auf die Kraniotabes fiel Sittler bei Chlorkalium auf, besonders bei Kindern unter zwei Jahren. Sittler will Nahrungsmittel mit starkem Kaliumgehalte deshalb vermieden wissen, wie Kohlarten, Hülsenfrüchte und besonders Kartoffeln, die ja in den Bevölkerungschichten, die den höchsten Prozentsatz von Erkrankungen an Rhachitis bieten, eines der Hauptnahrungsmittel sind. Blencke-Magdeburg.

v. Aberle, Ueber die Wahl des Zeitpunktes zur Korrektur rhachitischer Verkrümmungen. Versammlung deutscher Naturforscher und Aerzte in Dresden 1907. Münchener med. Wochenschr. 1907, 41.

v. Aberle spricht sich gegen eine zu lange Exspektativbehandlung aus, die infolge der Tatsache, daß sogar schwere rhachitische Verkrümmungen zur Spontanheilung kommen können, immer mehr Verbreitung gefunden hat, durch die aber oft genug der günstigste Zeitpunkt zur Operation versäumt wird. Häufig werden dann auch in solchen Fällen, in denen dann die Selbstheilung ausbleibt, durch Ausbildung von Kompensationskrümmungen viel kompliziertere Verhältnisse geschaffen. v. Aberle stellt folgende Normen für die Behandlung auf: Abwarten des floriden Stadiums der Rhachitis. Die weitere Behandlung wird durch den Verlauf der Erkrankung bestimmt, nicht durch das Alter. Bei unkompliziertem Verlauf soll der Fall der Spontanheilung überlassen werden, auch bei vorgeschrittenerem Alter der Kinder. Nimmt jedoch die Hauptkrümmung zu oder bilden sich stärkere Gegenkrümmungen aus, so soll man mit der Operation nicht länger warten. Der Vortragende empfiehlt als beste Methode die subkutane Osteotomie mit nachfolgender Osteoklase.

Blencke-Magdeburg.

Guaccero (Bologna), Sull' osteite di Paget. Archivio di ortopedia A. XXIV. 3.

Von einem in dem orthopädischen Institut Rizzoli beobachteten Fall nimmt Verfasser Gelegenheit, einen Ueberblick über die verschiedenen hinsichtlich der Pathogenese dieses Leidens aufgestellten Anschauungen zu geben.

Nach Beschreibung der charakteristischen histologischen Läsionen kommt er zu folgenden aus dem eigenen Fall gezogenen Schlußfolgerungen:

Die Krankheitsform kann auf nur eine Extremität beschränkt bleiben. Die Diagnose wird durch das Röntgenbild erleichtert.

Bei Begrenzung des Prozesses auf die Tibia wird die Amputation der

Digitized by Google

Extremität zur ernstlichen Indikation und kann möglicherweise einer Verallgemeinerung des Prozesses entgegentreten.

Der Bezeichnung „Pagetsche Krankheit" lasse sich die Bezeichnung „fibröse Megaloosteomyelitis" hinzufügen. Buccheri-Palermo.

v. Rad, Ein Fall von Akromegalie. Aerztlicher Verein in Nürnberg, 20. Juni 1907. Münchener med. Wochenschr. 1907, 39.

Es handelt sich um einen kasuistischen Beitrag. Der Fall bietet keine weiteren Besonderheiten. Blencke-Magdeburg.

Stark, Ein Fall von typischer Akromegalie. Med. Gesellschaft in Kiel, 6. Juli 1907. Münchener med. Wochenschr. 1907, 40.

Stark stellt einen 61jährigen Mann mit gewöhnlicher chronischer Akromegalie vor, bei dem die ersten deutlichen Symptome dieser Erkrankung bereits vor 21 Jahren auftraten. Die Ursache ist auch im Laufe der langen Beobachtung (der Fall ist auch bereits 1894 von F. Meyer in seiner Dissertation beschrieben) dunkel geblieben. Symptome eines Hypophysistumors fehlen.

Blencke-Magdeburg.

Rumpel, 2 Fälle von Knochencysten. Berliner med. Gesellschaft, 17. Juli 1907. Münchener med. Wochenschr. 1907, 30.

In dem ersten Falle begann bei einem jungen Mann das Leiden 2 Jahre vorher mit Schmerzen im rechten Fußgelenk. Es stellte sich eine allmähliche Auftreibung des Talus ein und die Röntgenuntersuchung ergab das typische Bild einer Knochencyste. Der Talus wurde exstirpiert; das funktionelle Resultat war sehr gut. Mikroskopisch erwies sich die Cyste als aus einem Sarkom hervorgegangen. Im zweiten Falle handelte es sich um eine junge Frau, die 1½ Jahre lang wegen Schmerzen im Femur ohne Erfolg behandelt war. Auch hier wurde durch die Röntgenuntersuchung eine Knochencyste festgestellt, die durch Operation zur Heilung gebracht wurde. Rumpel ist der Ansicht, daß diese, obwohl die mikroskopische Untersuchung nur Granulationsgewebe in der Wand erkennen ließ, aus einem erweichten Enchondrom entstanden war. Blencke-Magdeburg.

Holey, Ueber Osteoplastik. Diss. Leipzig 1907.

Holey bespricht die bisher gemachten osteoplastischen Versuche und kommt auf Grund seiner Literaturstudien, die er in gedrängter Kürze in dieser Arbeit wiedergibt, ohne etwas Neues zu bringen, zu den Schlußsätzen:

1. Wo es angängig ist, Knochenlappenplastik, oder, wenn das nicht möglich ist, freie Plastik mit lebendfrischem menschlichen Knochen mit Periost. wenn am Implantationsort kein osteogenetisches Gewebe vorhanden ist.

2. Implantation von totem resorbierbarem Material, wenn auf Ersatz desselben durch Knochen gerechnet werden kann, also z. B. zur Ausfüllung von Knochenhöhlen. Auch bei Schädeldefekten führt die Implantation resorbierbarer Fremdkörper meist zu einem völligen Knochenersatz. Blencke-Magdeburg.

F. Gangitano, Corneoma ed allungamento del mourone osseo da amputazione. Società Eustachiana di Camerino, März 1907.

Bei einem 60jährigen Manne hatte sich an dem Ende eines Knochen-

Digitized by Google

amputationsstumpfes ein Corneom gebildet, von dem Verfasser das anatomische Stück und die histologischen Präparate vorlegt.

Bei der mikroskopischen Untersuchung erkennt man eine Infiltrationszone mit einkernigen Lymphocyten und Plasmazellen. Was das Wachstum des Geschwürs angeht, so führt Verfasser dasselbe auf die Proliferation und aktiven Verlängerungen der Papillen zurück. Für die Aetiologie kommt als wichtiges Moment der Reiz in Betracht, der an dem Hauptsegment, an dem sich das Corneom entwickelte, durch die fortgesetzte Irritation hervorgerufen wurde.

Auch der anatomische Bau des Amputationsstumpfes ist in ätiologischer Hinsicht von Bedeutung, insofern als bei größerer Oberflächlichkeit und geringerer Beschützung des Knochenendes der Reiz des Traumas ein umso stärkerer sein wird. Es wird infolgedessen die Bildung des Corneoms am häufigsten bei nicht gut gestalteten und nicht hinreichend beschützten Stümpfen beobachtet werden.

Ros. Buccheri-Palermo.

Bircher, Die Elfenbeinstifte bei der Behandlung von Frakturen und Pseudarthrosen und als osteoplastischer Ersatz. Fortschritte a. d. Gebiete der Röntgenstrahlen, XI, 5.

Bircher bespricht die von dem älteren Bircher im Jahre 1886 angegebene Methode der Eintreibung von Elfenbeinstiften oder Zapfen in die Markhöhle bei komplizierten Frakturen, Pseudarthrosen oder rebellischen Dislokationen, um eine Immobilisation und Kallusbildung in günstiger Stellung zu erreichen. Seit einer Publikation aus dem Jahre 1892 von Gaudard über 36 Fälle aus derselben Anstalt, sind weitere 70 Fälle von Frakturen, Pseudarthrosen und zu osteoplastischen Zwecken mit Einlegen von Elfenbeinstiften behandelt worden. An der Hand einiger aus dieser Zahl ausgewählten Fälle versucht Bircher zu zeigen, welche Dienste uns gerade die Röntgenographie in dieser Beziehung geleistet hat und auf welche Weise die Elfenbeinstifte die Dislokation der Fragmente beheben und ihre Immobilisation erreichen können.

Sodann bespricht Bircher an der Hand einiger Röntgenogramme ihre Bedeutung für die Heilung von Pseudarthrosen und zuletzt ihren Wert für die Heteroplastik. Er hält den Elfenbeinstift für ein sehr gutes Mittel zu osteoplastischen Zwecken, das den anderen zu diesem Zweck angegebenen Mitteln zum mindesten ebenbürtig, in Formbarkeit und in der Technik seiner Benützung sogar überlegen ist.

Blencke-Magdeburg.

Cernezzi, La cura della pseudoartrosi e della formazione ritardata del callo osseo colle iniezioni di sangue. Corriere Sanitario, Nr. 28, 1907.

Die Blutinjektionen zur Behandlung der Pseudarthrose und der verzögerten Bildung des Knochenkallus wurden 1904 von Bier vorgeschlagen und werden neuerdings von Schmieden, dem Assistenten Biers empfohlen. Es sollen durch diese Injektionen derartige Irritationserscheinungen erhalten werden, daß die dadurch bedingten Resultate ausgezeichnet sind.

Ros. Buccheri-Palermo.

U. Sabelico, Fasciature ed apparecchi. Fratture e lussazioni. Firenze, Tipografia Barbera, 1907.

In dem ersten Teil der Arbeit behandelt Verfasser systematische Verbände und Bandagen; in dem zweiten Teil werden nach einigen Allgemeinbetrach-

Digitized by Google

tungen, die zum größten Teil die Technik der Apparate betreffen, dieselben in Gruppen geordnet und ihre Anwendung je nach den traumatischen Läsionen des Skeletts, für die sie indiziert sind, spezifiziert. Jeder Gruppe sind kurze Erinnerungen aus der speziellen Pathologie und Klinik und wo nötig auch aus der Anatomie vorausgeschickt.

Es wird so in der Praxis, wenn jemand das Bedürfnis empfindet, das Buch zu befragen, ein Leichtes sein, sofort nicht nur die zur Behandlung einer gegebenen Läsion geeignetsten Apparate zusammengestellt zu finden und sich über die Art und Weise ihrer Anwendung zu unterrichten, sondern er wird sich auch rasch das Wissenswerteste ins Gedächtnis zurückrufen können: in Bezug z. B. auf die Verschiebungen bei einer gegebenen Fraktur oder der Gelenkköpfe in einer gegebenen Luxation, die Hauptsymptome, die Art und Weise jene Verschiebungen zu korrigieren, die gewöhnlichsten und vorteilhaftesten Verfahren zur Reduktion jener Luxationen etc.

Zur Erläuterung des Textes sind viele Zeichendrucktafeln eingeschaltet.

Es folgt schließlich ein Anhang, in dem kurz die Technik der Massage auseinandergesetzt und eine Zusammenfassung der Heilgymnastik gegeben wird.

Rog. Buccheri-Palermo.

Hartmann, Die Frakturen und Distorsionen der unteren Extremität aus den Jahren 1899—1901 mit Berücksichtigung der wirtschaftlichen Bedeutung. Diss. Kiel 1907.

Da es sich in der Hauptsache um eine rein statistische Arbeit handelt, würde es wohl zu weit führen, wenn wir uns auf Einzelheiten dieser näher einlassen würden. Blencke-Magdeburg.

Reiner, Experimentelles zur Frage der Fettembolie. 79. Versamml. deutscher Naturforscher und Aerzte in Dresden, 15.—21. Nov. 1907. Münchener med. Wochenschr. 1907, 40.

Am Wiener Institut für orthopäd. Chirurgie kamen 10 Fälle von Fettembolie unter mehr als 1000 Operierten zur Beobachtung, von denen vier tödlich verliefen. Am öftesten handelte es sich dabei um paralytische Kontrakturen und bei diesen wieder um solche, bei denen das betreffende Glied lange Zeit außer Funktion gesetzt war. Um den Eintritt einer Fettembolie zu verhindern, empfiehlt Reiner die Operation unter Blutleere auszuführen und vor Lösung der Gummibinde eine Kanüle von entsprechendem Kaliber in einen großen Nebenzweig des Endstückes der Saphena magna einzuführen, deren Mündung durch dieses hindurch bis in die Femoralis vorgeschoben werden muß. Auf diese Weise konnten die ersten Blutwellen, welche nach Lockerung des Schlauches in die Vene gelangten, und von welchen angenommen werden mußte, daß sie die gesamte am Mutterboden gelockerte Fettmasse mit sich führten, nach außen geleitet werden. Blencke-Magdeburg.

Cecca-Bologna. Sulla fisio-patologia delle sinoviali e cartilagini articolari. Clinica chirurgica, 1907, XV, fasc. 7.

Durch zahlreiche experimentelle Untersuchungen hat Verfasser die Wirkung der Wände feststellen wollen, welche die Gelenkhöhlen umschließen, und zwar

Digitized by Google

sowohl in physiologischen als in pathologischen Verhältnissen, indem er reizende chemische Substanzen einspritzte oder dieselben sonstwie hervorrief.

Die Schlüsse, die sich aus diesen Versuchen ableiten lassen, sind: Die Gelenkhöhlen sind mit einem sehr raschen Absorptionsvermögen ausgerüstet; und diese Funktion ist ausschließlich auf die Gelenkkapsel zurückzuführen. Bei den Infektionsprozessen ostealen Ursprungs verhält sich die Synovialis wie eine passive Filtriermembran, dagegen entfalten die Inkrustationsknorpel eine eigene bio-chemische Schutzwirkung. Ros. Buccheri-Palermo.

Wendel, Demonstrationen aus der Gelenkchirurgie. Med. Gesellsch. zu Magdeburg 15. April 1907. Münchener med. Wochenschr. 1907, 4.

Wendel stellt einen Fall von dreifacher Fraktur der Patella vor, der unblutig mit Heftpflasterverband behandelt wurde. Es erfolgte knöcherne Heilung, und die Funktion des Kniegelenks war eine so gute, daß Patient von der 14. Woche nach dem Unfall nur noch eine Unfallrente von 10% wegen geringer Quadricepsatrophie bezog. Auch bei einer Querfraktur des rechten Oberarms erzielte Wendel mit einem Heftpflasterverband einen so guten Erfolg, daß Patient überhaupt keine Rente bezog, da die Funktion des Gelenks eine vollkommen normale war und eine knöcherne Heilung ohne Dislokation erfolgte. In beiden Fällen wurde frühzeitig massiert und mit Heißluft und Gymnastik nachbehandelt. Blencke-Magdeburg.

Neumann, Die traumatischen Kniegelenksergüsse und ihre Behandlung. Diss. Leipzig 1907.

Neumann berichtet über 96 Fälle von Kniegelenksergüssen aus dem Garnisonlazarett Berlin II. zu Berlin, von denen 37 punktiert und 59 konservativ behandelt wurden. Von jeder Gruppe bringt er einige besonders charakteristische Krankengeschichten im Auszuge. Von den 37 kamen 16 als dienstunfähig zur Entlassung, nachdem eine monatelange Behandlung eine Besserung nicht brachte, von den 59 dagegen nur 4. Das Ergebnis seiner Beobachtungen faßt er in folgenden Sätzen zusammen:

1. Für die hochgradigen Blutergüsse, die innerhalb der ersten Tage keine Neigung zur Rückbildung zeigen, ist blutige Entleerung mittels Punktion erforderlich.

2. In allen Fällen ist der Hauptwert auf eine möglichst früh einsetzende medico-mechanische Therapie zu legen.

3. Die Patienten sind erst dann aus der ärztlichen Behandlung zu entlassen, wenn längere Zeit trotz großer Anstrengungen keine Rückfälle aufgetreten sind. Blencke-Magdeburg.

Settegast, Die charakteristischen Formen der Arthritis deformans bei den verschiedenen Gelenken im Röntgenogramm. Verhandlungen der deutschen Röntgengesellschaft. Bd. III.

Settegast bejaht die Frage, ob es wohl möglich sei, aus dem Röntgenogramm allein eine schnelle Diagnose der Arthritis deformans zu stellen, da in der Tat gewisse röntgenographische Momente immer wiederkehren, wenn sie sich auch in den einzelnen Gelenken verschieden darstellen. Die Unterschiede

Digitized by Google

sind durch die anatomischen und physiologischen Abweichungen bedingt. Als allgemeine Merkmale gibt er an:

1. Rundliche, kugelige Exostosen in und am Gelenk. Sie bleiben außerhalb desselben stabil, sie entwickeln sich in demselben resp. sie können sich in den Gelenken mit weiten Synovialtaschen zu freien Körpern entwickeln (Kniegelenk, Ellbogengelenk).

2. Verschürfung der Kanten an den Gelenkfortsätzen, Bildung von Vorsprüngen, scharfe Haken u. s. w. (Knie- und Ellbogengelenk, Pfannenrand des Hüftgelenks).

3. Seitliche Auflagerungen an den Rändern der Gelenkkapseln und außerhalb des Gelenks bis zur scheinbaren Geschwulstbildung (Kniegelenk).

4. Plumpe, kolbige Verdickung der Gelenkenden (Humerus am Ellbogengelenk).

5. Flache, trompetenförmige Verbreiterung der Gelenkenden (Tibia am Kniegelenk, Radius am Ellbogengelenk).

6. Verlängerung, Zuspitzung des distalen Gelenkendes, totaler Verlust desselben durch Abschleifung (Schenkelkopf am Hüftgelenk).

Blencke-Magdeburg.

Feer, 2³/₄jähriges Mädchen mit chronischem Gelenkrheumatismus und Luxation des linken Hüftgelenkes. Naturhistorisch-med. Verein Heidelberg 25. Juni 1907. Münchener med. Wochenschr. 1907, 39.

Das 2³/₄jährige Mädchen erkrankte an chronischem Gelenkrheumatismus und im Anschluß hieran an einer rheumatischen Distensionsluxation der linken Hüfte. Kongenitale oder tuberkulöse Luxation sind mit Sicherheit auszuschließen, auch sonst sind keine Ursachen für dieselbe eruierbar. Das Röntgenbild ergab völlig normale Knochenverhältnisse der Pfannengegend und des Oberschenkelkopfes.

Blencke-Magdeburg.

Galeazzi, Dell' artrite cronica anchilosante. Società di Medicina e Biologia di Milano. Sitzung vom 15. Januar 1907.

Galeazzi teilt die Resultate einiger von ihm angestellten klinischen und pathologisch-anatomischen Untersuchungen über die ankylosierende chronische Arthritis mit und verweilt besonders bei der von Strümpell und Pierre Marie unter dem Namen Spondylosis rhizomelica beschriebenen Form. Auf Grund einer typischen klinischen Beobachtung dieser Syndrome und der pathologisch-anatomischen Präparate eines weiteren Falles, bei dem er die Obduktion ausführen konnte, glaubt er, daß für diese Gelenkentzündungsform der Name ankylosierende Arthritis zu reservieren sei und daß ihr eine besondere, vollständig von der deformierenden Gelenkentzündung abgetrennte Stellung in der Klasse der chronischen Arthritiden zukomme.

In dem von ihm beschriebenen klinischen Fall versuchte er eine Besserung dadurch zu erzielen, daß er die beiden Hüften mittels einer durch die cervikale Osteotomie dicht bei dem Darmbein und die Zwischenlagerung von Muskelaponeuroselappen zwischen die Knochenschnittflächen hervorgerufene Pseudarthrose des Halses mobilisierte in der Hoffnung, wenigstens teilweise die Funktion der beiden Hüften wieder herstellen zu können.

Noch in Behandlung. Ros. Buccheri-Palermo.

Digitized by Google

Guelfo Alessandri, Due casi di reumatismo articolare tubercoloso. Contributo alla patogenesi del reumatismo articolare tubercoloso. Trasformazione del processo infiammatorio in vera localizzazione tubercolare. Gazzetta degli ospedali e delle cliniche, XXVIII, Nr. 60.

Verfasser berichtet über zwei klinische Fälle, bei denen er, da laryngeale und broncho-pulmonale Erscheinungen vorausgegangen waren, beim Auftreten zweier Gelenkaffektionen die Diagnose auf tuberkulösen Gelenkrheumatismus stellte. Ros. Buccheri-Palermo.

Ebermayer, Zur Behandlung der Gelenktuberkulose nebst einer Statistik über 105 Arthrektomien. Diss. München 1905.

Die Münchener chirurgische Klinik, aus der diese Arbeit stammt, steht bezüglich der Behandlung der Gelenktuberkulose auf dem wohl heute allgemein gültigen Standpunkt, daß jedes Generalisieren und Schablonisieren von Uebel sei und daß sich die Behandlung einzig und allein nur nach dem pathologischen Bilde richten müsse. Ebermayer gibt in gedrängter Kürze einen Abriß der tuberkulösen Gelenkerkrankungen, spricht sodann die einzelnen Behandlungsmethoden der Reihe nach durch und sucht an der Hand einer Statistik von 105 Arthrektomien nachzuweisen, daß diese Operation mit Recht ihre lange innegehabte dominierende Stellung verloren hat, da sie bei schwereren Fällen wenig gute Erfolge bringt, und da sie anderseits bei leichteren Fällen ganz gut zu entbehren ist, weil man bei diesen mit den konservativen Methoden weit besser zum Ziele kommt. Er will sie nur bei Fällen schwerer Gelenktuberkulose Erwachsener angewendet wissen, bei denen bei gutem allgemeinen Befinden die konservativen Methoden fehlschlugen, oder bei schwerster Gelenktuberkulose jugendlicher Individuen nach Erschöpfung aller konservativen, sonst üblichen Maßnahmen. Blencke-Magdeburg.

Mathies, Zur Behandlung der Arthritis gonorrhoica. Diss. Kiel 1907.

In der chirurgischen Universitätsklinik zu Kiel sind seit dem Jahre 1904 alle eingelieferten Fälle gonorrhoischer Arthritiden mit Bierscher Stauung behandelt worden mit dem Erfolg, daß man meist ohne chirurgische Eingriffe auskam und befriedigende Resultate hinsichtlich der Gelenkfunktion erzielte. Um die Erfolge der Stauungsbehandlung mit denen der früheren Behandlungsmethoden vergleichen zu können, berichtet er über alle Fälle — es sind 18 —, die in den Jahren 1901—1905 behandelt wurden. Die Behandlungsdauer wurde durch die neue Methode nicht unerheblich abgekürzt, die Schmerzen ließen auffallend rasch nach; fernere Vorteile desselben sind Einfachheit des Verfahrens, Billigkeit, Abnahme der Fälle mit zurückbleibender Gebrauchsunfähigkeit der Gelenke und die entschieden besseren Heilerfolge. Blencke-Magdeburg.

Pende, Monoartrite pneumococcica primitiva. Società Lancisiana degli Ospedali di Roma. Sitzung vom 5. Januar 1907.

Verfasser hatte Gelegenheit einen Fall (den 12. in der Literatur) von primärer Pneumokokkenarthritis des linken Knies zu beobachten. Die Probepunktion am 2. Tag ergibt Eiterzellen, aufgelöste Endothelien u. s. w. sowie

Digitized by Google

zahlreiche kurze Diplokokkenketten. Bei den Kulturen mit der am 3. Tag extrahierten Flüssigkeit bekam er Entwicklung des isolierten Pneumococcus.

Ros. Buccheri-Palermo.

Unna, Beitrag zur Pathologie des Gichtstoffwechsels. Diss. Leipzig 1907.

Unna hat eine Anzahl gesunder Leute, ferner Fälle von nichtgichtischen Gelenkerkrankungen und schließlich die im Wintersemester 1906/07 auf der inneren Abteilung des Altonaer Krankenhauses zur Beobachtung gelangten Gichtanfälle auf die Ausscheidung von Glykokoll im Urin geprüft und gefunden, daß bei allen stoffwechselgesunden Leuten kein Glykokoll vorhanden war, desgleichen auch nicht bei Kranken mit chronischem Gelenkrheumatismus, dagegen in allen Gichtfällen, welche purinfrei ernährt wurden, zum Teil in sehr beträchtlichen Mengen. Diese Untersuchungen haben insofern auch einen gewissen praktischen Wert nach Unna, da die klinische Diagnose, die zwischen Gicht und chronischem Gelenkrheumatismus auch zuweilen auf erhebliche Schwierigkeiten stoßen kann, gesichert ist, wenn man bei einem derartigen Kranken bei purinfreier Ernährung Glykokoll findet. Blencke-Magdeburg.

Rothschuh, Die Selbstbehandlung der zentralamerikanischen Indianer bei rheumatischen Erkrankungen. 79. Versammlung deutscher Naturforscher und Aerzte 1907 in Dresden. Münchener med. Wochenschr. 1907, 43.

Verfasser hatte Gelegenheit in Managna, der Hauptstadt Nicaraguas, wo er 13 Jahre lang praktizierte, die Gewohnheiten der Eingeborenen zu beobachten, die bei auftretenden Gelenkschmerzen mit Vorliebe sehr heiße Schwefelwässer verwendeten und fast reine vegetarische, aber stark eiweißhaltige Kost dabei bevorzugten. Das Bad wurde in einer großen Holzwanne genommen und stundenlang ausgedehnt. Blencke-Magdeburg.

Treupel, Ueber die medikamentöse und lokale Behandlung der akuten und chronischen rheumatischen und gonorrhoischen Gelenkerkrankungen. Münchener med. Wochenschr. 1907, 39.

Treupel berichtet über seine Erfahrungen bei der Behandlung der akuten und chronischen rheumatischen und gonorrhoischen Gelenkerkrankungen, die in der systematischen und konsequenten Darreichung von Salizylpräparaten besteht in Verbindung mit lokaler Hyperämie. Bei Salizylgebrauch kann von einer eigentlichen Schädigung der Nieren keine Rede sein, auch nicht von einem bleibenden Nachteil. Selbst bei chronischen Nephritiden hat er, wenn eine Polyarthritis hinzutrat, die Salizyltherapie mit Vorteil verwandt und feststellen können, daß die bei der Aufnahme relativ schweren Erscheinungen, soweit sie sich im Harnbefund spiegelten, unter dieser Behandlung zurückgingen. Die Lokalbehandlung bestand in der Ruhigstellung und in der Erzeugung einer lokalen Hyperämie. Er hält erstere bei geschwollenen und schmerzhaften Gelenken für die allernötigste und wichtigste Maßnahme und die Scheu vor zu langer Immobilisierung für unberechtigt. Stauungs- und Heißluftbehandlung haben sich am besten bewährt, auch bei gonorrhoischen Erkrankungen, während sie leider in den traurigen Fällen des chronischen Gelenkrheumatismus, einerlei in welcher Form er auftrat, versagten. Blencke-Magdeburg.

Digitized by Google

Schmidt, Therapeutische Sauerstoffeinblasungen in die Kniegelenke. Medizinische Klinik 1907, 37.

Schmidt berichtet über 2 Fälle von chronischer Kniegelenkserkrankung, die er mit Sauerstoffeinblasungen behandelt hat. Er ist unabhängig von Rauenbusch auf den Gedanken dieser Therapie gekommen durch die günstigen Erfahrungen, die er mit der Sauerstoffinfusion bei tuberkulösem Ascites und chronischer rezidivierender Pleuritis exsudativa gemacht hatte. Der subjektive Erfolg war in dem ersten Falle von wahrscheinlich tuberkulösem Erguß deshalb nicht ausgesprochen, weil Patient schon vorher wenig Schmerzen hatte. Objektiv war er unverkennbar. Es genügte eine einmalige Sauerstoffeinblasung, um den Erguß, der bisher aller Behandlung getrotzt hatte, zum Verschwinden zu bringen. In dem zweiten Falle von chronischem Gelenkrheumatismus mit zottiger Wucherung der Synovialis hatte eine einmalige O_2-Einblasung in die Kniegelenke nur einen kurzdauernden subjektiven Erfolg, keine objektive Besserung.

Nach Schmidt regt der Sauerstoff die tuberkulös erkrankten serösen Häute zur Resorption an; ob er auch einen heilenden Einfluß auf den tuberkulösen Prozeß selbst ausübt, bleibt dahingestellt. Da in dem zweiten Fall kein Erguß vorlag, ist es selbstverständlich, daß ein objektiver Erfolg ausblieb.

Blencke-Magdeburg.

Rombolà (Neapel), Sulla funzione dei muscoli sotto posti a compressione. Archivio di ortopedia XXIV f. 3.

Bei den vorliegenden Untersuchungen hat Verfasser das physiopathologische Studium der Funktionsstörungen im Auge gehabt, welche im Muskel infolge Kompression auftreten.

Die beobachteten Erscheinungen lassen sich folgendermaßen zusammenfassen: Der auf einen Muskel ausgeübte Druck wirkt eingreifend sowohl auf die Gesamtkundgebungen des Muskels, wie Tetanus und Anstrengung, als auch auf die elementaren Kundgebungen des Muskelfunktionsvermögens wie Kontraktionskurve, Erregungsschwelle und latente Erregungszeit.

Die Reizbarkeit nimmt, je länger die Kompression dauert, mehr und mehr ab bis zum Verschwinden. Beim Tetanus ruft die Kompression eine geringere Höhe und geringere Dauer des Tetanogramms hervor. Bei der Anstrengung wirkt die Kompression vermindernd auf die Höhe der ersten Kontraktion, vor allem aber indem sie die Zahl der Kontraktionen herabsetzt.

In Bezug auf die Form der Kurve bekommt man: Verflachung der Kurve und Verlängerung des Stoßes. In Bezug auf die latente Erregungszeit wirkt die Kompression in der Weise, daß sie deren Verlängerung hervorruft.

Buccheri-Palermo.

Krause & Trappe, Ein Beitrag zur Kenntnis der Myositis ossificans progressiva. Fortschritte auf dem Gebiete der Röntgenstrahlen. XI. 4.

Nach der Ansicht der Verfasser ist die echte Myositis ossificans progressiva ausgesprochen eine Erkrankung des Kindes- bezw. Entwicklungsalters und demnach müssen alle Fälle, die erst im späteren Lebensalter begonnen haben sollen, von vornherein als zweifelhaft hinsichtlich ihrer Zugehörigkeit zu dieser Erkrankung betrachtet werden. Der typische Verlauf derselben wird beschrieben, desgleichen auch die Folgen, die für den Patienten damit entstehen, des weiteren

Digitized by Google

dann auch die Veränderungen, welche die befallenen Muskeln darbieten, die autoptischen Befunde, die durch Sektionen und Probeexzisionen bei den bisher veröffentlichten Fällen gewonnen wurden. Die Verfasser konnten etwa 60 Fälle aus der Literatur zusammenstellen. Ueber den dieser Arbeit zu Grunde gelegten Fall habe ich bereits in dieser Zeitschrift referiert; so daß es sich wohl erübrigt, noch einmal auf denselben näher einzugehen.

Blencke-Magdeburg.

Krause & Trappe, Ueber einen Fall von Calcinosis (Myositis) ossificans progressiva bei einem 17jährigen Mädchen. Verhandlungen der deutschen Röntgengesellschaft. Bd. III.

Es handelte sich um ein 17jähriges Mädchen mit leichter Skoliose, Genua valga und mit in den Ellenbogengelenken im stumpfen Winkel gebeugten Armen. Bei ruhiger Körperhaltung war nichts besonderes zu sehen; das eigentliche Leiden kam erst bei Bewegungen zum Vorschein, beim Gange machte sich eine auffallende Steifigkeit der Hüft- und Kniegelenke bemerkbar, der Gang erinnerte an die Bewegungen eines gespreizten Zirkels. Ein Hinsetzen oder Hinknieen war unmöglich. Die Patientin war steif wie ein Stock.

Bei der Palpation fühlte man in der Muskulatur verschiedene harte Knochen und Einlagerungen, die, wie das Röntgenogramm ergab, Kalkeinlagerungen waren. Der Fall beweist demnach aufs neue, daß die alte Virchowsche Ansicht von der prinzipiellen Zusammengehörigkeit der Myositis ossificans progressiva mit den multiplen Osteomen nicht zutreffend ist. Nicht das Skelett ist der Ausgangspunkt für die Entwicklung des Leidens, sondern ganz allgemein das Bindegewebe des Körpers, Subcutis, Sehnen, intermuskuläres Bindegewebe und Fascien.

Blencke-Magdeburg.

Kleist, Ueber nachdauernde Muskelkontrakturen. Verein der Aerzte in Halle a. S. 3. Juli 1907. Münchener med. Wochenschr. 1907, 37.

Das Leiden begann bei der 29jährigen Patientin im 7. Lebensjahre im Anschluß an eine infektiöse Chorea. Es schritt langsam unter zeitweiligen stärkeren Verschlimmerungen weiter. Nervöse Heredität und Familiarität waren nicht vorhanden, dagegen bestand Verdacht auf kongenitale Lues. Es handelte sich hier um die pathologische Steigerung der reflektorischen Mitspannung der Muskeln, während der Dehnungsreflex sehr herabgesetzt war. Die fraglichen Symptome glaubt Kleist vielleicht durch die Erkrankung absteigender Kleinhirnbahnen erklären zu können. Eine typische Thomsonsche Krankheit in zufälliger Verbindung mit anderen nervösen Störungen kann nicht vorliegen, da die Kontraktionsdauer mit wiederholten Bewegungen nicht verschwindet.

Blencke-Magdeburg.

Fürnrohr, Zwei Fälle von partieller Muskelatrophie an den oberen Extremitäten. Nürnberger med. Gesellschaft und Poliklinik, 4. April 1907. Münchener med. Wochenschr. 1907, 30.

Im ersten Falle handelte es sich um einen 63jährigen Maurer, der bei seiner Arbeit dauernd mit dem linken Arm ein schweres Schaff mit Mörtel halten muß. Er klagte über Schmerzen im linken Ellenbogen und Vorderarm. Keine Sensibilitätsstörung, keine Störung der Reflexe, dagegen deutliche Atrophie der kleinen Handmuskeln, der Muskeln des Daumen- und Kleinfinger-

Digitized by Google

ballens, der Extensoren und in geringerem Grade der Flexoren des Vorderarms. Es bestand teils quantitative Herabsetzung der elektrischen Erregbarkeit, teils partielle Entartungsreaktion. Eine Halsrippe, deren Vorhandensein differentialdiagnostisch in Frage kam, war nicht nachweisbar.

Im zweiten Falle handelte es sich um einen 44jährigen Dachdecker, der mittels eines Seiles schwere Lasten in die Höhe ziehen mußte, was besonders die Schultermuskulatur sehr anstrengte. Schmerzen in beiden Schultern, besonders rechts. Keine Sensibilitätsstörung, dagegen eine mäßige Atrophie des Supra- und Infraspinatus, des oberen Cucullaris, des Pectoralis maior, des Deltoides und vielleicht des Serratus anticus maior. Alle Bewegungen sind möglich, aber in ihrer Kraft reduziert. Quantitative Herabsetzung der elektrischen Erregbarkeit in den befallenen Muskeln. Patellarreflexe sehr schwach, Achillesreflexe gar nicht auszulösen; für Tabes sonst keinerlei Zeichen vorhanden. Fürnrohr glaubt auch an eine Dystrophie glauben zu dürfen, so daß dann die Ueberanstrengung nur als Gelegenheitsursache angesehen werden müßte.

Blencke-Magdeburg.

Modena (Ancona), Mioclonia localizzatta. Società Medico-chirurgica Anconitana. 6a riunione.

Redner stellt einen 32jährigen Koch vor, ohne erbliche Belastung, nicht luetisch, Trinker, welcher seit einigen Monaten klonische Zuckungen am Vorderarm und an der rechten Hand zeigt, die fast plötzlich aufgetreten sind. Die Zuckungen sind rasch, schnellend und es herrscht die Beugebewegung der Hand und Adduktion mit leichten Beugebewegungen der Finger vor, die auf alle epitrochleären Muskeln verbreitet sind.

Die Erscheinung ist kontinuierlich und die Zuckungen halten zuweilen während des Schlafes an.

Redner schließt die Möglichkeit nicht aus, daß ein irritativer Prozeß die Ursache der Erscheinung sein könne, welche infolge ihres Anhaltens während des Schlafens nicht auf eine einfache Myoklonie zurückgeführt werden kann.

Buccheri-Palermo.

Idelsohn, Weitere Beiträge zur Dysbasia angioscleriotica. (Intermittierendes Hinken.) Deutsche Zeitschr. f. Nervenheilkunde 32. Band, 1907.

Idelsohn berichtet über 54 neue Fälle von intermittierendem Hinken und teilt seine Erfahrungen über den Verlauf und die Prognose des Leidens mit, die um so wertvoller sind, da Idelsohn einzelne Kranke seit 6 Jahren beobachten konnte. Unter den 54 Fällen befanden sich 38 typische und 16 atypische. Diese Fälle unterzieht er zunächst einer Statistik in Bezug auf Aetiologie etc. Rassendisposition, Tabakmißbrauch, Alkoholismus, Lues und anderes mehr wird dabei berücksichtigt. Bezüglich der Symptomatologie kann Idelsohn, wie er selbst sagt, dem bisher Bekannten nur wenig hinzufügen, bezüglich der Prognose dürften seiner Meinung nach die Sätze Geltung haben, daß je jünger das Individium ist, bei dem die Erscheinungen der Dysbasia auftreten, desto schwerer und rascher der Verlauf, desto größer die Gefahr einer drohenden Gangrän zu sein pflegt. Auch über die Therapie vermag Idelsohn nicht viel hinzuzufügen.

Blencke-Magdeburg.

Digitized by Google

Schlesinger, Zwei Fälle von bisher nicht beobachteter Sehnenluxation. Berliner med. Gesellschaft 23. Oktober 1907. Berliner klin. Wochenschr. 45.

In dem einen Falle handelte es sich um eine Luxation des Musculus extensor carpi ulnaris, bei der die betreffende Sehne bei jeder Supinationsbewegung über die Ulna glitt, und in dem anderen Falle um eine Luxation des Musculus semitendinosus, bei der die Sehne bei jeder Kontraktion der Kniestrecker nach medianwärts und vorne glitt. In beiden Fällen hatte man es mit habituellen Luxationen zu tun, die allmählich und ohne nachweisbare Traumen entstanden waren. Blencke-Magdeburg.

Vulpius, Die Fasciodese. Zentralbl. für chirurgische und mechanische Orthopädie, März 1907.

Da die Arthrodesenoperation häufig Schlottergelenke in den vikariierenden Gelenken verursacht, empfiehlt Vulpius andere Fixationsmethoden. Verkürzung der Sehnen genügt nicht, da die gelähmten Muskelbäuche nachgeben. Von dem komplizierten Verfahren der subperiostalen Tenodese ist er jetzt zu dem der Fasciodese übergegangen. Vereinigung von Sehne und Faszie + Periost der Tibia (Fußgelenk) derart, daß die stark angespannten Sehnen möglichst subfaszial zwischen Faszienansatz und äußerer Schienenbeinfläche zu liegen kommen. Im allgemeinen macht er diese Operation im Anschluß an die Sprunggelenksarthrodese, um das Herabsinken des Vorderfußes zu vermeiden.

Mosenthal-Berlin.

Schultze (Duisburg), Die Verlängerung der Sehnen. Zentralbl. für mechanische und chirurgische Orthopädie, Juni 1907.

Beschreibung der Bayerschen treppenförmigen Tenotomie mit Aneinandernähung der freien Enden, wenn die Spannung vor der Operation eine Kontinuitätstrennung der Sehnenenden bestehen läßt. Mosenthal-Berlin.

Bade, Die Indikation zu Sehnenoperationen bei spinalen und cerebralen Lähmungen. Versammlung deutscher Naturforscher und Aerzte zu Dresden 1907. Münchener med. Wochenschr. 1907, 41.

Auf Grund von über 150 Fällen von spinaler und cerebraler Lähmung bespricht Bade die Indikationen für die Operation und für den Zeitpunkt derselben. Er ist der Ansicht, daß man erst nach Ablauf eines Jahres die Operation vornehmen und, wenn möglich, dieselbe so lange hinausschieben soll, bis das Kind sechs Jahre alt ist, da bei älteren Kindern sowohl die Technik der Operation und des Verbandes einfacher ist und da man bei älteren Kindern auch weit bessere Resultate mit der Nachbehandlung erzielen kann. Nur bei der Littleschen Erkrankung tritt Bade für eine frühe Operation ein. Das beste und geeignetste Objekt ist und bleibt nach Bades Ansicht immer der paralytische Klumpfuß. Blencke-Magdeburg.

Schanz, Demonstration von chirurgisch-orthopädisch behandelten Lähmungen. Erste Jahresversammlung der Gesellschaft deutscher Nervenärzte. 14. bis 15. September 1907. Münchener med. Wochenschr. 1907, 43. Bericht von Dr. v. Rad, Nürnberg.

Schanz stellt eine Reihe von Fällen vor, bei denen er mit sehr gutem

Digitized by Google

Erfolge Sehnentransplantationen und Sehnendurchschneidungen vorgenommen hatte, darunter befanden sich mehrere Krückengänger, die nach der Operation frei und ohne Stütze gehen lernten. Blencke-Magdeburg.

P. Redard, Diskussion über das Thema der Tagesordnung die Nerven-, Muskel- und Sehnentransplantationen bei der Behandlung der Lähmungen. Französischer Chirurgenkongreß 1907. Sitzung Mittwoch abend den 10. Oktober.

Im Jahre 1906 habe ich auf dem internationalen medizinischen Kongreß in Lissabon meine Anschauungen über den Wert und die Indikationen der Sehnentransplantationen, besonders bei der Behandlung der Deformitäten nach spinaler Kinderlähmung ausführlich besprochen. Ich brauche diese Anschauungen, die sich auf eine ausgedehnte Erfahrung und Nachuntersuchung der vor mehreren Jahren operierten Fälle gründen, nicht wesentlich zu ändern. Die so große Anzahl der seit 10 Jahren ausgeführten Sehnentransplantationen sollte eigentlich bereits ein Urteil über den Wert dieser Methode gestatten. Leider darf man sich auf die statistischen Mitteilungen nicht allzusehr verlassen, denn sie enthalten Fälle von verschiedenartigem Charakter, verschiedener Schwere, Fälle die nach verschiedenen Methoden operiert worden sind, und sie geben häufig nur wenig Aufschluß über die Endresultate. So kann man sich denn wirklich nur dann eine Meinung bilden, wenn man seine eigenen Fälle übergreift, die man lange Zeit beobachtet.

Wenn ich noch einmal meinen Ausspruch von dem Lissaboner Kongreß wiederholen darf, so kann ich sagen, die Sehnentransplantation ist eine Methode von großem Wert, welche allein oder in Verbindung mit anderen Operationen häufig ausgezeichnete Resultate bei der Behandlung der paralytischen Deformitäten gibt.

Diese Operation ist im stande das Muskelgleichgewicht teilweise wiederherzustellen, einige Bewegungen wieder zu ermöglichen, die Funktion zu bessern, die Korrektur der Deformität aufrecht zu erhalten und das Rezidiv zu verhüten. Die Erfahrungen, die man wirklich besitzt, gestatten aber nicht, zu behaupten, daß man oft eine vollkommene Wiederherstellung der Funktion des Muskelgleichgewichts erzielt, und daß eine sehr vollendete Anpassung des Nervensystems an die neuen funktionellen Bedingungen eintritt. Meiner Meinung nach sind die Resultate umso besser, je vollendeter die Technik und je besser diese den verschiedenen Fällen angepaßt ist.

Die vereinfachten Transplantationen, wie man sie im Anfang ausgeführt hat, die partielle Transplantation von Sehnenzipfeln u. s. w. hat man mit Recht verlassen und ist zu Plastiken übergegangen, die zwar komplizierter aber viel erfolgreicher sind. Es will uns scheinen, als ob manche Chirurgen sich nicht alle wünschenswerten Vorteile der Sehnentransplantationen zu nutze gemacht hätten, denn sie führen ihre Operationen nicht vollkommen korrekt aus, sie verwenden eine viel zu sehr vereinfachte Technik und bedienen sich in allen Fällen partieller Verpflanzungen, die nur der Fixation aber nicht der Bewegung dienen.

Die wirklichen Erfolge, die guten Endresultate hängen hauptsächlich von der Wahl der Fälle ab, von der angewandten Technik, von der strengsten Beobachtung aller Operationsregeln und von der Nachbehandlung.

Digitized by Google

Wir ziehen die totale absteigende Verpflanzung allen anderen Methoden vor.

Die totale Verpflanzung schafft besser als die anderen Methoden eine Anpassung des Nervensystems und eine Wiederherstellung der Funktion.

Die periostale Sehnenverpflanzung muß häufig der Verpflanzung von Sehne auf Sehne vorgezogen werden, denn sie hat den Vorteil, daß eine Dehnung ein Nachlassen der gelähmten Sehne, auf welche der aktive Muskel verpflanzt ist, nicht eintritt, und sie hat den Vorteil, daß man nur einzelne funktionstüchtige Muskeln zu wählen braucht deren Sehnen an einem selbst gewählten Punkt fixiert werden. Die Verpflanzung eines von seinem Ansatzpunkt losgetrennten Muskels an eine neue Stelle des Skeletts verbessert die seitliche Deviation des Fußes und verhindert das Rezidiv der Deformität. Man muß so weit als möglich die Sehne des funktionsfähigen Muskels, den man von seinem peripheren Ansatzpunkt losgelöst hat, an das Periost annähen, in dem man die Sehne in ihrer ganzen Länge benutzt. Die künstlichen Seidensehnen gewährleisten auch einige Bewegungen, doch sollen sie nur ausnahmsweise Verwendung finden.

Seit langer Zeit haben wir auf die Bedeutung der sich ergänzenden Operationen: Verlängerung und Verkürzung der Sehnen hingewiesen, welche zum großen Teil der Wiederherstellung der Funktion dienen. Unter dem Einfluß der verbesserten Stellung gewinnen atrophische oder durch Inaktivität stark geschwächte Muskeln ihre Spannung und damit ihre Funktion wieder.

Was nun die Indikationen für die Vornahme der Sehnentransplantationen anbelangt, so ist diese Operation angezeigt in Fällen von schlaffen, inkompletten Lähmungen zentralen und peripheren Ursprungs, wenn die Lähmung nicht alle Muskeln ergriffen hat und wenn man einzelne funktionstüchtige Muskeln verwenden kann, besonders bei den paralytischen Fußdeformitäten, beim paralytischen Platt-, Klump- und Spitzfuß.

Die Operation ist kontraindiziert, wenn die Lähmung eine große Zahl von Muskeln befallen hat. Man erhält durch die Operation dann nur eine schlechte Fixation ohne Besserung der Funktion.

Die periostale Verpflanzung ist der Transplantation von Sehne auf Sehne vorzuziehen, wenn die Sehne des gelähmten Muskels, auf welche transplantiert werden soll, zu wenig Festigkeit hat, wenn die Vereinigung der Sehnen sich nicht an einer Stelle ausführen läßt, die der periostalen Insertion der gelähmten Sehne nahe liegt, wenn man einen Knochenpunkt findet, an welchen die zu transplantierende Sehne fixiert, eine bessere Funktion bieten könnte, und wenn man endlich bei den seitlichen Deviationen des Fußes die Pronation und Supination wiederherstellen will.

Die Sehnentransplantation ist ferner zu empfehlen bei der Quadricepslähmung und in einzelnen Fällen von Lähmung der oberen Extremität.

Niemals eilen wir mit der Vornahme einer Sehnenplastik und wir warten immer so lange, bis die Lähmung konstant ist.

Zunächst korrigieren wir die Deformität nach den üblichen Methoden. Einige Monate später nehmen wir dann, wenn es geht, die Sehnentransplantation vor.

Bei der Littleschen Krankheit und bei den spastischen Affektionen, die

Digitized by Google

nur selten gute Resultate geben, raten wir nicht zur Sehnenverpflanzung. Unserer Erfahrung nach sollte Tenotomie in all diesen Fällen den Vorzug vor der Verpflanzung erhalten. (Selbstbericht).

Bethe & Spitzy, Ueber die Nervenregeneration und Heilung durchschnittener Nerven. 79. Versammlung deutscher Naturforscher und Aerzte in Dresden 1907. Münchener med. Wochenschr. 1907, 43.

Bethe bespricht die Ergebnisse der theoretischen Forschung der Frage der Nervenregeneration, in der sich zwei Anschauungen gegenüberstehen, die Auswachsungstheorie und die autogenetische Theorie, und im Anschluß hieran läßt sich Spitzy über deren Wert für die chirurgische Praxis aus, Nervennaht, Nervenlösung, Nervenresektion und namentlich die von ihm ausgebildete Nervenanastomosierung finden eingehende Berücksichtigung unter Festlegung der Nomenklatur der verschiedenen Arten des Neuanschlusses von gelähmten Nerven. Periphere und zentrale Pfropfungen und Kreuzungen sind zu unterscheiden. Des weiteren wird dann die Technik der Operation behandelt, die Spitzy, ermutigt durch seine bei verschiedenen Lähmungen der Extremitäten erzielten Erfolge bei Lähmung einzelner Nerven, insbesondere vor der Vornahme eingreifender entstellender Operationen aufs wärmste empfiehlt.

Blencke-Magdeburg.

Mühsam, Ueber zwei Fälle von Radialislähmung. Berliner med. Gesellschaft 23. Oktober 1907.

Mühsam stellt zwei Patienten mit traumatischer Radialislähmung vor, die er durch Freilegung der Nerven und Schutz derselben vor Wiederverwachsung mit dem Knochen zur Heilung brachte. Blencke-Magdeburg.

Stambach, Bildung einer Nervenanastomose zwischen N. medianus und radialis infolge Radialislähmung nach komplizierter Oberarmfraktur. Diss. München 1907.

Stambach berichtet über einen Fall, in welchem neben schweren anderen Verletzungen des linken Oberarms auch der N. radialis beschädigt und gelähmt wurde und bei dem Graff-Bonn die Bildung einer Anastomose zwischen N. radialis einerseits und dem intakten N. medianus anderseits vornahm. Nach einem halben Jahr war jedoch nur die Sensibilität etwas gebessert, eine deutliche Funktion der vom N. radialis versorgten Muskeln war noch nicht zu konstatieren. Erst nach ¾jähriger Zwischenzeit fingen die Streckmuskeln des Unterarms und der Finger zu wirken an. Die Besserung nahm dann ziemlich rasch zu. In Hinsicht auf Wiederherstellung der Nervenleitung und damit Herstellung der Gebrauchsfähigkeit der Hand hatte die vorgenommene Nervenpfropfung einen sehr schönen Erfolg gezeitigt. Der N. medianus hatte vollkommen die Aufgabe des geschädigten Radialis übernommen, ohne dabei jedoch in seiner spezifischen Funktion in irgend einer Weise beeinträchtigt zu sein.

Blencke-Magdeburg.

G. Tomaselli, Contributo allo studio dei sarcomi primitivi dei nervi periferici. Gazzetta degli ospedali e delle cliniche Nr. 57, 1907.

Verfasser teilt einen klinischen Fall mit, an den er einige Betrachtungen anschließt. Was die Unterscheidung zwischen primären und sekundären Sar-

Digitized by Google

komen angeht, so habe dieselbe nur Bedeutung nach dem ätiologischen und diagnostischen Gesichtspunkt hin und finde weder in dem klinischen Gang, noch in den pathologisch-anatomischen und histologischen Daten und in den postoperativen Resultaten ihre Berechtigung. Auch käme ihr nicht, wie Garré möchte, ein hoher prognostischer Wert zu. Ros. Buccheri-Palermo.

Jardini, Tumore cistico del nervo cubitale. Archivio di Ortopedia 1907, Nr. 2.

Bei dem Kranken, über welchen Verfasser berichtet, wurde, da der medulläre Sitz der Läsion wegen der Verteilung der sensibel-motorischen Störungen und ebenso infolge der einseitigen Lokalisation die toxisch-infektiöse Neuritis ausgeschlossen war, zur operativen Exploration des Nerven geschritten. Hierzu sah sich Verfasser umsomehr gedrängt, als bei der Untersuchung des Gelenkes die Existenz zweier anormalen Erscheinungen, eine Verengerung der epitrochlearen Rinne und eine Anschwellung unter der Muskellage, festgestellt worden waren.

Bei dem Eingriff stellte sich nun heraus, daß ungefähr 3 cm weiter nach unten von der Gelenklinie der Nerv in eine taubeneigroße Cystenbildung eingekapselt war. Bei der Inzision entleerte sich aus derselben ein gelblich durchsichtiger, kolloid aussehender Inhalt. Ros. Ruccheri-Palermo.

Minervini e De Sanctis, La posizione del corpo nella sciatica. Gazzetta degli ospedali e delle cliniche XXVIII, Nr. 45.

Die Ischias ist ein rheumatisches Aequivalent, eine Serosität des Perineuriums. Die Haltungen des Körpers sind wichtig in der Klinik und bei der Ischias auch charakteristisch. Die Haltung wechselt in der akuten, subakuten und chronischen Phase. Für die Differentialdiagnose hat erhebliche Bedeutung der pubische Winkel, welcher nichts weiter als eine reine Abduktionserscheinung des Oberschenkels von der Hüfte ist, eine Bewegung, die bei der Ischias nicht nur möglich, sondern zur Linderung des Schmerzes notwendig ist. Dahingegen ist die Abduktion bei Coxitis schmerzhaft und es besteht sogar eine echte Beschränkung der Abduktionsbewegungen der Hüfte.

Ros. Buccheri-Palermo.

Becker, Beitrag zur Lehre von der Simulation und Aggravation bei traumatischer Neurose. Diss. Rostock 1906.

Becker führt die Gutachten und die Krankengeschichten eines Falles an, der ein treffender Beleg dafür ist, wie außerordentlich verschieden die Anschauungen und wie kompliziert und schwierig die Diagnosenstellung der Simulation oder Aggravation bei traumatischer Neurose sein kann, ein treffender Beleg aber auch zugleich dafür, daß mit der ohne Frage segensreichen Einrichtung des Versicherungswesens leider auch manche nicht gering anzuschlagenden Schattenseiten verbunden sind. Blencke-Magdeburg.

E. Medea (Mailand), Sull' ematomielia da mielite. Società milanese di medicina e biologia. Seduta 31 maggio 1907.

Es handelt sich um ein Individuum, bei dem intra vitam die Diagnose auf akute Myelitis gestellt wurde, während die Sektion seitens des Rückenmarks eine erhebliche Erweichung entsprechend den letzten Dorsalsegmenten und

Digitized by Google

darüber einen Blutungsherd nachwies, welches die linke seitliche Portion des Rückenmarks über verschiedene Segmente hin einnahm.

Das Interessante des Falles liegt auch darin, daß er beweist, daß trotz wiederholter sorgfältiger Untersuchungen unter gewissen Umständen ein so ansehnlicher Rückenmarksblutungsherd intra vitam undiagnostiziert bleiben kann, wenn er mit einem sonstigen Krankheitsprozeß (Myelitis) einhergeht, welcher die Symptomatologie des Krankheitsbildes beherrscht. Buccheri-Palermo.

Gavazzeni, G., La claudicazione intermittente del midollo spinale. La clinica media italiana, Nr. 3, 1907.

Erst seit kurzer Zeit hat die intermittierende Claudikation des Rückenmarks in dem weiten Gebiet der Nervenkrankheiten sich ein Heimatsrecht erworben. Verfasser hatte Gelegenheit einen derartigen Fall zu beobachten. Aus den Betrachtungen, die er anstellt, kommt er zum Schlusse, daß gegenüber einem an intermittierendem Hinken leidenden Patienten sofort die Untersuchung darauf gerichtet sein müsse, festzustellen, ob dieselbe von peripherem oder medullarem Ursprung ist. Diese Unterscheidung habe nicht nur einen wissenschaftlichen Wert, sondern besitze vor allem große Bedeutung für die Prognose und Behandlung.

In ersterem Falle spreche man von Charcotschem intermittierendem Hinken, im letzteren von medullarem oder besser Dejerineschem intermittierendem Hinken. Ros. Buccheri-Palermo.

Trimmer, Poliomyelitis anterior 3 Tage nach der Impfung. Aerztlicher Verein in Hamburg, 25. Juni 1907. Münchener med. Wochenschr. 1907, 28.

Drei Tage nach der Impfung treten die ersten Symptome einer Poliomyelitis anterior auf, die natürlich von den Eltern sofort als Folge jener angesehen wurde. Eine genaue Analyse des betreffenden Falles, sowie die allgemeinen Erfahrungen über diese Erkrankung ließen aber mit aller Sicherheit jeden Zusammenhang vermissen. Blencke-Magdeburg.

Köpke, Zur Lehre von der traumatischen Tabes. Diss. Kiel 1907.

Nach den Ausführungen des Verfassers kann es keinem Zweifel unterliegen, daß es sich in dem vorliegenden Fall, dessen genaue Krankengeschichte wiedergegeben ist, um einen wirklichen Fall von Tabes traumatica handelt und zwar um einen solchen, bei dem die Hirnnerven hervorragend mitbeteiligt sind. Andere Schädlichkeiten, die man sonst für die Entstehung der Tabes verantwortlich zu machen pflegt, können hier vollkommen ausgeschlossen werden.

Blencke-Magdeburg.

O. Petri, Rieducazione muscolare degli arti per mezzo di movimenti attivi. Il Policlinico Nr. 30, 1907.

In den Ataxieformen der oberen und unteren Extremitäten sind von Fränkel für die Wiedererziehung der Muskeln eine Anzahl Uebungen angegeben worden. Verfasser bereichert dieselben durch weitere Vorschläge von einfachen Uebungen und nicht komplizierten Apparaten, deren Wirksamkeit er erprobt hat. Er verwendet dieselben bei den Lähmungsformen der Extremitäten

Digitized by Google

Erwachsener, bei Kindern, die an Littlescher Krankheit oder Kinderlähmung leiden, und vor allem bei der tabischen Ataxie. Ros. Buccheri-Palermo.

De la Camp, Hochgradiger Fall von Littlescher Krankheit. Aerztl. Bezirksverein zu Erlangen, 2. Juli 1907. Münchener med. Wochenschr. 1907, 43.

Die Besonderheiten des Falles sind eine linkseitige Hüftgelenksluxation, deren angeblicher Charakter zweifelhaft erscheint; vielleicht handelt es sich vielmehr bei vorhandener Prädisposition um die Folgezustände des hochgradigen Adduktorenspasmus. Der Junge kann wegen der völligen Ueberneigung der spastisch gelähmten unteren Extremitäten sich nur fortschieben. Sodann ist die hochgradige Verbildung des Schädels auffallend, die höchstwahrscheinlich durch die Zange veranlaßt ist. Der Intelligenzdefekt ist bei dem 6jährigen Jungen nicht ein derartiger, daß von einer operativen Behandlung abgesehen werden müßte. Blencke-Magdeburg.

Curcio, Ricerche isto-patologiche sui muscoli nel morbo di Little prima e dopo la cura chirurgica. La Pediatria 1907, Nr. 9.

In einem Fall von Littlescher Krankheit hat Curcio die histologische Untersuchung der kontrahierten Muskel vor und nach der chirurgischen Behandlung gemacht. In einer vorläufigen Mitteilung auf dem VI. italienischen Kongreß für Pädiatrie berichtete er über die erhaltenen Resultate und stellt eine Untersuchung des Muskelzustandes ein Jahr nach dem operativen Eingriff in Aussicht.

Nach diesen Untersuchungen würden die kontrahierten Muskel bei der Littleschen Krankheit einer langsamen Atrophie und fettigen Entartung entgegengehen. Auf das Verschwinden einiger Fasern oder Bündel folgt zuerst eine Art myxomatischer Entartung des Perimysium und nach und nach eine Fettablagerung. Mit dieser Atrophie verbindet sich Hypertrophie anderer Fasern und Bündel. Auf die Atrophie folgt körnige Metamorphose des Myosins, Zerbröckelung desselben, Vakuolenentartung und zuletzt Fettentartung. Bei Untersuchung desselben Muskels 30 Tage nach dem operativen Eingriff trifft man wenig oder gar keine Veränderung. Das einzige, was nicht möglich war aufzufinden, waren Fettinfiltrationsherde. Das Verschwinden dieser Herde führt Verfasser zur Annahme, daß ihre Entstehung auf die längere Muskelkontraktion zurückzuführen sei, infolgedessen das Verschwinden derselben durch die Verlängerung der Muskeln begründet würde.

Durch diesen histologischen Befund möchte Verfasser den operativen Mißerfolg in einigen Fällen und den Nutzen in anderen erklären. Denn bei vorgeschrittener und diffuser Entartung kann offenbar die Durchschneidung der Muskeln kein Resultat geben, ja sie kann sogar schädlich ausfallen, wenn man sich das geringe Regenerationsvermögen des Bindegewebes vor Augen hält. Dahingegen gibt bei angehenden trophischen Verhältnissen des Muskels die Durchschneidung eines Teiles des Bauches oder der Sehne einerseits Anlaß zur Bildung von fibrösem Bindegewebe, anderseits ermöglicht sie, den betreffenden Muskelbündel zu hypertrophieren. Da ja die Atrophie und Entartung des Muskels eine unvermeidliche Folge der dauernden Kontraktur sind, gewänne diese Annahme an größerer Wahrscheinlichkeit. Ros. Buccheri-Palermo.

Digitized by Google

A. Mori, Trombo-flebite traumatica dell'arto inferiore destro con consecutiva monoplegia prachio faciale a sinistra. Rivista degli infortuni sul lavoro. fasc. 7—8, 1907.

In dem klinischen Fall, den Verfasser mitteilt, war die Läsion durch ein Trauma erzeugt worden. Da sie durch Gewalteinwirkung bei der Arbeit eingetreten war, gehört sie in die Kategorie der von dem Unfallgesetz betrachteten Läsionen. In der Tat nahm das Versicherungsinstitut die Schlüsse des Verfassers an und zahlte den Arbeiter nach den Vorschriften des Gesetzes aus.

Ros. Buccheri-Palermo.

v. Aberle, Zur operativen Behandlung des muskulären Schiefhalses. Centralblatt f. Chirurgie 1907, 28.

In dem Lorenzschen Ambulatorium wird in allen Fällen, mag es sich um leichte oder schwere handeln, das Hauptgewicht auf die Korrektur der Cervikalskoliose gelegt, die solange fortgesetzt werden muß, bis der Kopf in überkorrigierter Stellung spontan verharrt. In schweren Fällen kann das Redressement bis zu einer halben Stunde dauern. Da die Tenotomie von Aberle nur als ein vorbereitender Akt angesehen wird, genügt seiner Meinung nach die subkutane Duchschneidung vollkommen, deren Vorzüge gegenüber den anderen offenen Methoden noch einmal durchgesprochen werden.

Sehr wichtig für ein gutes Endresultat ist ein regelrechter Gipsverband, der den Kopf 2—3 Wochen in überkorrigierter Stellung fixiert. Die Nachbehandlung besteht in aktiven und passiven Uebungen, eventuell im zeitweisen Tragen eines einfachen Lederdiadems mit seitlichem Gummizug. Die Resultate sind auch als Dauererfolge vollkommen einwandfrei. Blencke-Magdeburg.

König, Die subcutane Tenotomie des muskulären Schiefhalses. Zentralblatt f. Chirurgie 1907, 28.

König begrüßt mit Freuden die Bestrebungen, die subkutane Tenotomie bei der Behandlung des muskulären Schiefhalses wieder zu Ehren zu bringen. Er hat eine sehr große Anzahl guter Erfolge damit erzielt und bedauert sehr, daß er es unterlassen hat, eine Zusammenstellung seiner Subkutanoperationen, welche er in den letzten Jahren angeregt hatte, zu veröffentlichen.

Blencke-Magdeburg.

van Oordt, Ueber habituelle Rotationssubluxation des vierten Halswirbels. Münchener med. Wochenschr. 1907, 46.

Verfasser berichtet über einen Fall von unvollkommener, linkseitiger Rotationsluxation des vierten Halswirbels mit Kompression der rechten vierten und fünften Cervikalnervenwurzel. Die 32jährige Frau hatte schon seit vielen Jahren bei Bewegungen des Kopfes öfters das Gefühl von Zerrung und Verrenkung im Nacken und an der Wirbelsäule gehabt. Vor 3 Jahren hat sie sich beim Aufstehen aus dem Bette eine regelrechte Rotationsluxation der Halswirbelsäule zugezogen. Seitdem hat die Patientin häufiger das Gefühl schmerzhafter Verrenkung im Nacken bei Bewegungen gehabt. Die bei der jetzigen Verrenkung nachgewiesenen Beeinträchtigungen des Nervensystems werden eingehend beschrieben und man muß sie nach des Verfassers Ansicht zum Teil von der Zerrung der Bänder herleiten, welche, an der Austrittsöffnung der Wurzeln gelegen, eine Verengerung der betreffenden Foramina intervertebralia zur

Digitized by Google

Folge hatten. In dem vorliegenden Falle war die Luxation nicht bis zur Verhakung der Gelenkfortsätze gediehen, sondern in dem Moment zum Stillstand gekommen, als die linke untere Gelenkfläche des vierten Wirbels auf der Vorderkante der linken oberen Gelenkfläche des fünften Wirbels aufsaß.

Blencke-Magdeburg.

Binder, Ein Fall von Spina bifida occulta. Münchener med. Wochenschr. 1907.

Nach einem kurzen Hinweis auf das anatomische Verhalten und auf die Symptome dieser Erkrankung bereichert Binder die bisherige Kasuistik um einen weiteren typischen Fall von Spina bifida occulta. Blencke-Magdeburg.

Ruggero, Contributo alla casistica dell' ematorachia. Gazzetta degli ospedali e delle cliniche 1907, Nr. 111.

Verfasser berichtet über einen Fall von Hämatorachie, der zur Sektion kam und bei dem dadurch die Diagnose bestätigt wurde. Die Differentialdiagnose zwischen Hämatorachie und Hämatomyelie. Durch Trauma ohne weitere Ursache entsteht leichter Hämatorachie als Hämatomyelie. Ros. Buccheri-Palermo.

Heuschen, Abreißung von Wirbeldornfortsätzen durch Muskelzug. Münchener med. Wochenschr. 1907, 38.

Heuschen kommt mit kurzen Worten auf die seit dem Erscheinen seiner ersten Arbeit veröffentlichten Arbeiten zu sprechen von Frisch und von Sauer, die im wesentlichen seine ausgesprochene Ansicht bestätigen.

Wahrscheinlich ereignen sich die nämlichen Verletzungen mit gleichem typischen und charakteristischem Sitz bei Cricketspielern nach übermäßigen Schleuderbewegungen mit dem Cricketschläger, die unter unbestimmten Diagnosen, wie Distorsionen u. s. w. einhergehen.

Nach Heuschens Ansicht sind die wenig beängstigenden und imponierenden Symptome, die jedoch ein typisches, durchaus eigenartiges und anderen Verletzungen nicht zukommendes Bild einfassen, mit ein Grund, daß diese Brüche bisher so wenig beachtet sind. Blencke-Magdeburg.

Sauer, Absprengung von Wirbeldornfortsätzen durch Muskelzug. Münchener med. Wochenschr. 1907, 27.

Sauer berichtet über 3 Fälle, bei denen es sich um eine Absprengung eines Wirbeldornfortsatzes gehandelt hatte, die sich objektiv durch ausgesprochene Druckempfindlichkeit, abnorme Beweglichkeit, Krepitation — in einem Fall auch durch das Röntgenogramm — mit Sicherheit nachweisen ließ. Verfasser ist der Ansicht, daß die Dornfortsätze durch Muskelzug abgerissen wurden, da die Einwirkung einer direkten Gewalt in allen drei Fällen ausgeschlossen war, eine extreme Ueberbiegung der Wirbelsäule nach hinten nicht stattgefunden hatte, dagegen die Verletzung im Anschluß an eine heftige Muskelaktion auftrat. Sauer geht dann näher auf die Frage ein, wie die Entstehung derartiger Verletzungen zu stande kommen kann und glaubt die Ursache für den Sitz der durch Muskelzug entstehenden Frakturen der Dornfortsätze, der immer an der Grenze der Hals- und Brustwirbelsäule zu finden ist, in den anatomischen Verhältnissen suchen zu müssen, auf die er dann noch mit kurzen Worten zu sprechen kommt. Die Feststellung der beschriebenen Fraktur ist aus den bereits

Digitized by Google

angeführten Gründen nicht allzu schwierig, eine besondere Therapie ist bei diesen kleinen Absprengungen ziemlich aussichtslos und auch unnötig, da eine wirklich knöcherne Vereinigung der Fragmente wohl nur in den allerseltensten Fällen eintreten und aus der Bildung einer Pseudarthrose dem Verletzten kein bleibender Nachteil erwachsen wird. Immerhin wird durch diese Verletzung die Arbeitsfähigkeit lange Zeit vollkommen aufgehoben. Blencke-Magdeburg.

Dreifuß, Ein Fall von angeborener Skoliose. Fortschritte auf dem Gebiete der Röntgenstrahlen, XI, 3.

Es handelte sich um ein 11jähriges Mädchen, bei dem eine Schwellung im Nacken mit einer linkskonvexen Cervico-Dorsalskoliose auffiel. Bei näherer Betrachtung bemerkte man eine plötzliche Abbiegung der Wirbelsäule am Sitze der Krümmung, die sich am Uebergang der Hals- in die Brustwirbelsäule befand. Die Dornfortsätze sahen statt nach der Konkavität der Krümmung nach der Konvexität; auffallend war ferner noch das Fehlen jeglicher Gegenkrümmung. Die Symptome der Skoliose waren stark ausgeprägt; dieselbe ließ sich durch Extension am Kopfe etwas ausgleichen. Das Röntgenogramm brachte erst die Aufklärung für die Ursache der Entstehung der Deformität. Die rechte Kante des ersten Wirbelkörpers ritt auf der des dritten, was dadurch bedingt war, daß von dem zweiten Brustwirbel nur die Hälfte vorhanden war und daß sich dieser als Keil zwischen den ersten und dritten eingeschaltet hatte. Die ersten Rippen waren normal, die zweite links von dem halben Brustwirbel kommende war scharf nach unten abgebogen, während die zweite rechte fehlte. Der erste Brustwirbelkörper zeigte genau in der Mitte gegenüber seinem Processus spinosus einen sich nach unten etwas erweiternden Spalt. Nach des Verfassers Ansicht muß die bestehende Deformität als Hemmungsbildung, als Vitium primae formationis angesehen werden, die in der frühesten Zeit des Fötallebens entstanden sein muß. Blencke-Magdeburg.

Schanz, Zur Behandlung der Skoliose. Versammlung deutscher Naturforscher und Aerzte zu Dresden 1907. Münchener med. Wochenschr. 1907, 41.

An der Hand von zahlreichen Lichtbildern schildert Schanz seine Behandlungsmethode bei schweren Skoliosen, die in Redressement derselben besteht mit nachfolgendem Gipsverband für 3 Monate etwa. Nach Abnahme desselben bekommen die Patienten ein Stützkorsett und müssen Nachts im Gipsbett liegen. Seine Resultate sind gute. Blencke-Mageburg.

Schwalbe, Ueber Rückenverkrümmungen und deren Behandlung nach Prof. Klapp. 55. Mittelrheinischer Aerztetag, 2. Juni 1907 zu Godesberg. Münchener med. Wochenschr. 1907, 28.

Neues bringt Schwalbe nicht, so daß es sich wohl erübrigt, auf den Vortrag näher einzugehen. Um die Resultate dieser Behandlung zu veranschaulichen, werden Patienten mit schweren und schwersten Verkrümmungen demonstriert, die schon längere Zeit in Behandlung standen.

Blencke-Magdeburg.

Codivilla, La lotta contro la scoliosi. Propaganda sanitaria 1907, 5.

Nur in den Anfangsformen der Skoliose ist die Therapie erfolgreich.

Digitized by Google

Deshalb macht Verfasser auf die Bedeutung der Frühdiagnose aufmerksam und fordert die Aerzte aufs nachdrücklichste auf, bei Kindern in zu dieser Deformität prädisponierenden Verhältnissen (Rekonvaleszenz von jeder Krankheit, konstitutionelle Schwäche, Schule u. s. w.) auf den Rücken derselben zu achten.

Sobald eine Skoliose in ihrem Anfangsstadium entdeckt wird, sollten sofort die geeigneten Maßnahmen ergriffen werden. Auf diese Weise würde es gelingen, einige Formen vollständig zu überwinden und bei anderen einer Verschlimmerung vorzubeugen. Die Frühdiagnose sei vor allem eine Sache der praktischen und Schulärzte, dann aber auch der Verwandten, Schullehrer u. s. w., kurz aller derjenigen, deren Obhut Kinder anvertraut sind.

Ros. Buccheri-Palermo.

Vincenzo Nicoletti, Untersuchungen über die Aetiologie der sogenannten „habituellen" Skoliose. (Vorläufige Mitteilung.) Aus dem Institut für chirurgische Pathologie der kgl. Universität Rom, Policlinico Umberto I (Direktor: Professor Dr. R. Alessandri).

Bei der Gelegenheit, die ich in Berlin während des Monats Juli dieses Jahres gehabt habe, infolge der Höflichkeit des Geheimrats Professor Hoffa und der Liebenswürdigkeit seines Assistenten Dr. M. Böhm, die hochinteressanten Studien des letzteren über die Aetiologie der „funktionellen" Skoliose kennen zu lernen, habe ich im hiesigen Institut in Rom eine methodische klinische und radiographische Untersuchung der Patienten von sogenannter „funktioneller" Skoliose vorgenommen.

Die drei ersten beobachteten Fälle haben mir Resultate gegeben, die völlig mit denjenigen Böhms übereinstimmen. In der Tat, wie die Röntgenbilder der ganzen Wirbelsäule der drei von mir untersuchten Patienten, die ich auf dem Kongreß der italienischen orthopädischen Gesellschaft im letzten Oktober gezeigt habe, beweisen, sind in jedem Fall anatomische Veränderungen der Wirbelsegmente vorhanden, die nicht als Erfolg, sondern als Ursache der Wirbelsäulendeformation zu erklären sind.

Und zwar: beim ersten Patienten war ein überzähliger Cervikalwirbel mit zwei rudimentären Rippen vorhanden, so daß das erste Rippenpaar am neunten Wirbelsegmente seinen Ansatz fand und infolgedessen das letzte Rippenpaar am zwanzigsten war und der ganze bewegliche Teil der Wirbelsäule bis zum fünften Lumbalwirbel 25 statt 24 Segmente besaß (Bewegung in kaudaler Richtung nach Böhm).

Der zweite untersuchte Fall, eine 79jährige Patientin betreffend, zeigte mir die Assimilation der linken Hälfte des fünften Lumbalwirbels mit dem linken Darmbein.

Endlich in dem dritten Fall zeigte sich am deutlichsten die Anwesenheit eines Uebergangswirbels zwischen dem fünften ganz normalen Lumbal- und dem ersten Sakralsegmente.

Meine Beobachtungen sind noch zu wenige, um irgend einen Schluß ziehen zu lassen, aber, wie ich auf dem orthopädischen Kongreß in Bologna bemerkte, verdienen sie eine große Berücksichtigung, weil sie uns hoffen lassen, die wirkliche Ursache der sogenannten funktionellen Skoliose zu finden.

Es ist daher wahrscheinlich, daß die erste ätiologische Veranlassung zur Abweichung von der geraden Richtung der Wirbelsäule in einigen gering-

Digitized by Google

gradigen, kongenitalen, anatomischen Veränderungen von einigen Wirbelsegmenten besteht.

Betreffen solche anatomische Veränderungen mehrere Wirbelsegmente oder sind sie hochgradig, so wird die Skelettdeformität sofort nach der Geburt sich zeigen und werden wir dann von einer echten kongenitalen Skoliose sprechen.

Umgekehrt, wenn nur ein einziges Segment der Wirbelsäule leichte kongenitale morphologische Veränderungen besitzt, werden die klinisch bemerkbaren Deformitäten viel später nach der Geburt zu Tage treten und wahrscheinlich nur unter dem Einfluß der äußerlich mechanisch einwirkenden Faktoren, die wir bis jetzt als die wirklichen ätiologischen Ursachen der sogenannten habituellen oder funktionellen Skoliose betrachtet haben. Selbstbericht.

Hofstein, Ueber Scolisis ischiadica. Diss. Freiburg 1907.

In dem vorliegenden Falle haben wir es mit einer chronisch gewordenen Ischias des linken Beines bei einem 20jährigen Mädchen zu tun, bei der sich bald nach dem Auftreten der Schmerzen eine Skoliose der Lendenwirbelsäule mit der Konvexität nach der linken kranken Seite ausbildete. Die Verkrümmung wurde im Lauf der Zeit stärker, später kam auch noch eine kompensatorische Skoliose der Brustwirbelsäule hinzu. Das Becken ist nach der kranken Seite verschoben und gesenkt, das linke Bein beim Stehen in der Hüfte leicht flektiert, abduziert und nach außen rotiert. Druckpunkte sind im Verlauf des Ischiadicus an den typischen Stellen vorhanden, das Ischiasphänomen ist auszulösen. Jede Andeutung für eine Affektion des Plexus lumbalis fehlte. Im Anschluß an diesen Fall führt Hofstein die zahlreichen Theorien an und versucht sie auf den vorliegenden Fall anzuwenden. Nach seiner Ansicht könnte am besten und ehesten eine Einigung unter den Autoren erzielt werden, wenn alle von der Einteilung Bährs ausgingen, nach der eine Skoliose bei reiner Ischias, eine bei reinem Lumbago und drittens eine Mischform beider angenommen wird.

Blencke-Magdeburg.

Schöttl, Ueber die Wechselbeziehungen zwischen Kyphoskoliose und Lungentuberkulose. Diss. München 1907.

Schöttl glaubt den Beweis für die Wahrheit des Satzes, daß im Körper selbstgeschaffene hyperämische Zustände der Lungen bei einigen Herz- und Lungenkrankheiten sowie bei Skoliose und Kyphoskoliose auftreten und gegen Tuberkulose schützen, durch einen Fall zu liefern, bei dem infolge hochgradigster Kyphoskoliose in den stark komprimierten und dadurch anämischen Lungenteilen tuberkulöse Prozesse sich vorfanden, während die in der kyphotischen Ausbuchtung gelegenen stark hyperämischen Lungenpartien völlig frei von jeglicher Tuberkelinvasion sich zeigten. Blencke-Magdeburg.

D'Auria (Neapel), La spondilite tubercolare e la sua cura. Il Morgagni, XLIX, Nr. 3 u. 4.

Kurzer Ueberblick über die pathologische Anatomie und die Symptomatologie der Wirbeltuberkulose und zum Schlusse eine Besprechung der gebräuchlichsten Behandlungsmethoden dieser Krankheit in den verschiedenen Kliniken.

Ros. Buccheri-Palermo.

Digitized by Google

Fraenkel, Ueber chronische ankylosierende Wirbelsäulenversteifung. Fortschritte auf dem Gebiete der Röntgenstrahlen, XI, 3.

Fraenkel hat bereits im VII. Band dieser Zeitschrift über 4 sowohl nach der klinischen als anatomischen Seite eingehend analysierte Fälle von chronisch ankylosierender Wirbelsäulenentzündung berichtet, denen er jetzt noch weitere 3 Fälle, die ebenso genau nach jeder Richtung hin untersucht sind, hinzufügt. Er konnte an der Hand dieser Fälle über allen Zweifel feststellen, daß unter dem Bilde der Wirbelsäulenversteifung zwei ihrem Wesen nach ganz differente Krankheitsprozesse verborgen sind, die man wohl meist schon klinisch, ganz sicher aber anatomisch auseinander halten kann. Fraenkel ist der Ansicht, daß diese Erkrankung keineswegs so selten zur Beobachtung gelangt und daß weiter das Hauptkontingent zu diesem Leiden die als Spondylarthritis ankylopoëtica zu charakterisierende Wirbelsäulenaffektion liefert. 6 Fällen dieser Art steht nur ein einziger gegenüber, der sich bei der klinischen Beurteilung zwar als solcher vermutet, einwandfrei aber erst durch die anatomische Untersuchung als in das Gebiet der Spondylitis deformans gehörig herausstellte. Ob irgendwelche andere sich an den Wirbeln abspielenden Veränderungen im stande sind, das klinische Krankheitsbild der Wirbelsäulenversteifung auszulösen — abgesehen natürlich von der knöchernen Verschmelzung einzelner Wirbel — vermag Fraenkel nicht anzugeben, da weder die bisherige Literatur, noch seine eigenen Erfahrungen in dieser Richtung einen positiven Anhalt bieten. Durch 2 weitere Fälle ist Verfasser in seiner Auffassung, daß traumatischen Einwirkungen ein wesentlicher Anteil in der Aetiologie des Leidens eingeräumt werden muß, bestärkt worden, aber nur bei solchen Fällen, bei denen der Versteifung die als Spondylarthritis ankylopoëtica bezeichnete Affektion zu Grunde liegt. Betreffs der Diagnose sind es nach des Verfassers Ansicht neben der Berücksichtigung des Alters, des Sitzes und der Ausdehnung der Versteifung weiterhin besonders die mit Hilfe des Röntgenverfahrens an der Wirbelsäule zu erhebenden Befunde, welche gemeinhin, wenn auch keineswegs mit absoluter Sicherheit, eine Unterscheidung der beiden in Betracht kommenden pathologischen Zustände werden ermöglichen lassen. Bei letzterer hält er den durch die Platte zu erbringenden Beweis der Integrität der Wirbelkörper bei jener und der Difformität der Wirbel bei dieser für ausschlaggebend. Ein weiterer Befund bezieht sich auf die Feststellung knöcherner, einzelne Wirbel miteinander oder ihre Querfortsätze mit den Rippen verbindenden Brücken. Für die initialen Fälle vermag das Röntgenogramm allerdings zunächst keinen Aufschluß zu geben. Die Kenntnisse über die Röntgendiagnose der Wirbelsäulenversteifung lehnen sich nach Fraenkel vollkommen an die auf pathologisch-anatomischem Wege über das Wesen dieser Erkrankung gewonnenen Vorstellungen an. Fraenkel nimmt noch einmal zu dieser wichtigen Frage Stellung und kommt zu dem Ergebnis, daß die in seiner ersten Abhandlung hinsichtlich des diesem Leiden zu Grunde liegenden anatomischen Prozesses vertretene Auffassung sich als stichhaltig erwiesen und durch die von anderen Autoren inzwischen angestellten Untersuchungen, sowie in den diesmal von ihm beigebrachten Fällen eine Stütze gefunden hat. Verfasser weist dann noch am Schlusse seiner ausgezeichneten Arbeit auf das häufige Zusammentreffen der Spondylarthritis ankylopoëtica mit tuberkulöser Lungenerkrankung hin, die sich auch dadurch von

Digitized by Google

der Spondylitis deformans unterscheidet. Die Erklärung für diese auffallend erscheinende Tatsache ist in dem Umstand gegeben, daß bei dieser die Wirbelrippengelenke meist völlig unbehelligt bleiben und dadurch der costale Atemtypus auch nicht annähernd so beeinträchtigt wird wie bei jener, bei der die Starrheit des Brustkorbes als disponierendes Moment für das Haften des tuberkulösen Virus in den mangelhaft gelüfteten Lungen der von der Versteifung betroffenen Patienten angesehen werden muß. Daß die Wirbelgelenkerkrankung an sich mit Tuberkulose absolut nichts zu tun hat, hebt Fraenkel noch einmal ausdrücklich hervor. Blencke-Magdeburg.

Reinhardt-Natvig (Christiania), Zur Diagnostik einzelner Extremitätenleiden. Zeitschr. für chirurgische und mechanische Orthopädie, Juni 1907.

Zusammenstellung verschiedener, selten vorkommender Krankheitsbilder mit Hinweis auf die Differentialdiagnose. Traumatische Bursitiden luetischer Natur werden vielfach für Periarthritiden gehalten, Synovitiden in den Sternoclavicular- und Sternoacromialgelenken auf gonorrhoischer, rheumatischer, traumatischer und arthritischer Basis (3 beobachtete Fälle). Absprengung des Tuberculum majus oder Bruch des Processus coracoideus, Bursitis intertubercularis kommen an der Schulter in Frage. Abgesprengte Splitter in Gelenken, deren operative Entfernung verweigert wird, werden oft beschwerdelos, wenn man das Gelenk einige Wochen fixiert. Ferner erwähnt er den sogenannten „Tennisschmerz", ein traumatisches Leiden, ein Radiohumeralgelenk, bedingt durch Arbeit in pronierter Stellung; 1 Fall von unbeobachteter Fractura olecrani, die erst später durch einen abgesprengten Splitter Beschwerden verursachte. Er weist auf das Vorkommen von Krepitieren in Faszien und Muskeln hin, die Entzündung der Bursa ileopectinea, die mit der Hüftgelenkskapsel häufig verbunden ist, wird oft für eine Coxitis gehalten. Fall von doppelter Patella, Rißfraktur der Patella mit reflektorischer Quadricepsatrophie, Sesamknochen im Gastrocnemius, der für einen freien Körper im Kniegelenk gehalten werden kann, Risse in der Wadenmuskulatur und schließlich die oft verkannte Bursitis subachillea. Mosenthal-Berlin.

Cohn, Eine anatomische Grundlage zur Erklärung des Schulterhochstandes. Berliner med. Gesellschaft 10. Juli 1907. Münchener med. Wochenschr. 1907, 29.

Cohn fand zwischen dem 6. u. 7. Halswirbel ein dreieckiges Wirbelrudiment, das seiner Meinung nach geeignet ist, die Ursache des Schulterblatthochstandes in diesem Falle zu erklären. Wenn er auch der Ansicht ist, daß dieselbe Anomalie bei derartigen Fällen nicht immer vorliegt, so glaubt er doch annehmen zu müssen, daß der genuine Schulterhochstand auf Wirbelanomalien beruht, die zwischen 5. Halswirbel und dem Brustwirbel lokalisiert sind, der durch eine Horizontale durch die obere Kante des Schulterblatts der normalen Seite gekennzeichnet ist. Blencke-Magdeburg.

Monzardo, La chirurgia conservativa nei tumori della scapola. Gazzetta degli ospedali e delle cliniche, 1907, Nr. 110.

Durch den vom Verfasser mitgeteilten klinischen Fall wird bewiesen,

Digitized by Google

daß die schonende Resektion zum besten Erfolge führen kann und zwar auch bei malignen Geschwülsten, sobald dieselben nur gut umschrieben sind.

Ros. Buccheri-Palermo.

de Boer, Zur Behandlung der habituellen Schulterluxation. Diss. Göttingen 1907.

Verfasser beschäftigt sich zunächst mit der Aetiologie der habituellen Schulterluxation, um sich dann der Behandlung zuzuwenden. Er hat diejenigen Fälle, welche nach der Erscheinung der Arbeit von Kohlhase veröffentlicht wurden, gesammelt und geprüft, inwiefern die dabei aufgefundenen Veränderungen am Schultergelenk für die Entstehung der habituellen Luxation verantwortlich zu machen sind, sowie welche Operationsarten man anwandte und welche Erfolge man mit diesen erzielte. Vier von Braun behandelte Fälle fügt er noch hinzu und bespricht im Anschluß hieran die Beziehungen der habituellen Schulterluxation zur Epilepsie. Blencke-Magdeburg.

Donati, Un nuovo metodo curativo della lussazione abituale della spalla. La Medicina italiana, 1907, Nr. 20.

Das Verfahren, über das Verfasser berichtet, ist von Ghillini erdacht worden. Längs des Randes des Deltoides bildet derselbe einen Hautlappen, löst ihn zusammen mit dem kleinen Brustmuskel, dem runden Muskel und Untergrätenmuskel von der Insertion ab und hebt sie empor. Vertikale Exzision eines 2 cm breiten Stückes aus der hinteren Portion der Kapsel, die so bloßgelegt wurde. Kräftige Katgutnaht der angenäherten und übereinandergelegten Inzisionsränder, wodurch ein dicker und resistenter fibröser Strang gebildet wird. Schließlich Vervollständigung der Naht der übrigen Teile und Immobilisierung des Gliedes im Gipsapparat. Nach 20 Tagen Beginn der Bewegungen.

Bisher kam das Verfahren in einem Fall zur Anwendung und zeitigte einen vorzüglichen Erfolg. Ros. Buccheri-Palermo.

Kölliker (Leipzig), Zur Therapie der Versteifungen im Schultergelenke. Zentralbl. für chirurgische und mechanische Orthopädie, Mai 1907.

Um einer Abduktionsbeschränkung nach Entzündungen oder Verletzungen im Schultergelenke, die durch Schrumpfung der axillaren Kapselpartie entsteht, vorzubeugen, empfiehlt Kölliker entweder kurze Fixationszeit in Adduktionsstellung, baldiger Beginn mit vorsichtigen passiven Bewegungen oder Fixation in Abduktion durch Mildorpfsche Triangel oder durch ein starkes Wattepolster in der Achselhöhle. Mosenthal-Berlin.

Jacobsthal, Unvollständiger Bruch des Tuberculum maius humeri. Naturwissenschaftl.-med. Gesellschaft zu Jena, 6. Juni 1907. Münchener med. Wochenschr. 1907, 29.

Es handelte sich um einen 26jährigen Patienten, der auf die rechte Schulter stürzte, während der Arm sich in Elevationsstellung befand. Mehr als 6 Wochen nach dem Unfall zeigte sich nur eine Schwellung der vorderen Schultergegend, während Knochenveränderungen im Röntgenbild nicht zu erkennen waren. Die Diagnose wurde deshalb auf Kontusion des Gelenks gestellt. 1/2 Jahr später waren nicht die geringsten objektiven Veränderungen mehr nach-

Digitized by Google

weisbar; im Gegensatz dazu standen seine Klagen über Schmerzen in der vorderen Gelenkgegend, die so arg sein sollten, daß er angab auch nicht einmal leichten Dienst — er war Postbote — verrichten zu können. Eine nochmals vorgenommene Röntgenuntersuchung ließ entsprechend der oberen Begrenzung des Tuberculum maius eine deutliche Absprengung erkennen, die an der linken Schulter fehlte, so daß es sich demnach um einen unvollständigen Bruch des Tuberculum maius handeln mußte. Jacobsthal ist der Ansicht, daß man bei stärkeren Beschwerden, die absolut nicht weichen wollen, ohne nachweisbare Veränderungen des Knochens in Zukunft an diese Komplikation häufiger denken muß, als es bisher geschehen ist. Blencke-Magdeburg.

Palagi, Sulla sinostosi radio-ulnare superiore. Archivio di ortopedia. 1907, A. XXIV, fasc. 4.

In dem von Paggi mitgeteilten Fall von wahrscheinlich kongenitaler Synostosis radio-ulnaris sup. wurde mit der Giglischen Säge die Osteotomie des Radius in transversaler Richtung gemacht und von dem oberen Fragment ein fast 1 cm dickes Stück der Diaphyse abgetragen. Das Endresultat war eine sehr ausgedehnte passive Beweglichkeit, eine fast vollständige Supination und eine Pronation von wenigstens 60°. Aktiv konnte sowohl die Pronation wie die Supination bis zu einem ziemlichen Grad ausgeführt werden.

Ros. Buccheri-Palermo.

Galeazzi (Mailand), Contributo alla cura chirurgica della lussazione anteriore del radio. Archivio di ortopedia XXIV, 3.

Anstatt die Resektion des Radiuskopfes auszuführen, wie bisher mit wenig glücklichem Resultat geschah, ist Verfasser, durch persönliche Erfahrungen davon überzeugt, daß sich der Reduktion und Kontention des kongenital nach vorn luxierten Kopfes erhebliche Schwierigkeiten entgegenstellen, bei einem 14jährigen, an doppelseitiger angeborener Luxation des Radiuskopfes leidenden Jungen mit einem 10 cm langen Einschnitt auf der radialen Seite zur Lospräparierung des vorderen und inneren Randes des Supinator longus und des N. radialis geschritten, worauf er sie dann außen anhakte.

Der Radiuskopf war in beiden Fällen von einer kräftigen Faserkapsel umgeben, die weiter als der Kopf war. Es war kein eigentliches Ringband vorhanden, sondern eine Spur desselben in Form einer bandförmigen Verdickung.

Im Verein mit dem Radiuskopf suchte Verfasser nach Lostrennung dieses Ueberzuges von der Vorderfläche des Humerus ihn nach außen zu verlegen, um die Reposition des Ganzen unterhalb des Condylus zu versuchen; dem widersetzten sich aber die Retraktion der Bicepssehne und eine starke Verkürzung des runden Einwärtsdrehers. Die Bicepssehne wurde verlängert und der Pronator teres von seiner Insertion abgelöst. Die schmale und gespannte Zwischenknochenmembran wurde ebenfalls inzidiert, um eine vollständige Mobilisierung des Radiuskopfes zu erzielen.

Die übermäßige Länge des Radius, welche ein Hindernis für die Reposition bildete, wurde durch eine Gelenkhöhle korrigiert, welche im stande war, den Radiuskopf im Humeruskondyl aufzunehmen; und hier wurde der Kopf mit seinem Kapselüberzug an den umgebenden Weichteilen und Ligamenten fixiert.

Digitized by Google

Nach ungefähr einem Monat sorgte Verfasser für die Mobilisierung der Nearthrose durch eine vorsichtige mechanische Behandlung.

Der Erfolg war mehr als zufriedenstellend und nach 2 Jahren hält sich die Reduktion vollkommen mit einer anatomischen Wiederherstellung, die dem Normalen sehr nahe kommt, und mit wahrhaft vorzüglicher Funktion.

Buccheri-Palermo.

U. Trinci, Intervento con buona funzionalità in un caso di gonito ciondolante consecutivo ad antica resezione. Corriere Sanitario Nr. 39, 1907.

Klinischer Fall, der Eingriff war folgender: Bloßlegen der Gelenkköpfe. Aushöhlen einer tiefen und ungefähr 1½ cm breiten Höhle mit einem Löffel in dem oberen Ende des Cubitus; darauf Entfernung des nekrotischen Teiles am unteren Ende des Humerus, Einführen dieses in die zuvor ausgehöhlte Nische. Dann zog er in der Befürchtung, daß in der ersten Zeit nach dem Operationsakt eine Verschiebung in den hergestellten Beziehungen eintreten möchte, einen dicken Seidenfaden durch die Knochenenden, welchen er vorn verknotete. Dies hatte nur den Zweck, die beiden Stümpfe in der ersten Zeit an ihrem Platz zu halten. Er meinte dann, daß der Faden durch Resorption oder Zerstörung zugelassen haben würde, daß das neue Gelenk allein funktioniere, was er nicht leicht mit einem Metalldraht erzielt haben würde. Nach teilweiser Exzision des umliegenden fibrösen Bindegewebes suchte er, durch eine angemessene Naht eine Kapsel für das neue Gelenk zu rekonstruieren. Hautnaht, Verband, rechtwinkliger Gipsverband. Glatte Heilung. Nach einem Monat konnten die Beugung und Streckung, wenn auch schmerzhaft, sehr gut passiv ausgeführt werden, aktiv waren sie sehr begrenzt. Nach 3 Monaten waren die Bewegungen des neuen Gelenks viel weiter und der Patient machte sehr gut von seinem Arm Gebrauch auch zu Arbeiten, welche eine gewisse Anstrengung erfordern. Nach 10 Monaten fast perfektes Funktionsvermögen. Ros. Buccheri-Palermo.

Wendel, Pathologische Luxation des linken Ellenbogengelenkes infolge von Syringomyelie. Med. Gesellschaft zu Magdeburg, 15. April 1907. Münchener med. Wochenschr. 1907, 34.

Es handelt sich um einen 66jährigen Mann, bei dem die Untersuchung Rigidität, Verkürzung und Verkrüppelung fast sämtlicher Finger ergibt, ferner dextroconvexe Kyphoskoliose der Brustwirbelsäule und Luxation des linken Vorderarmes nach hinten mit starker Verdickung und Deformation der Gelenkenden und zahlreichen freien Gelenkkörpern. Es wurde die Resektion ausgeführt und es erfolgte Heilung mit aktivem Schlottergelenk. Bemerkenswert ist die große Anzahl (einige 30) freier Gelenkkörper von Erbsen- bis Walnußgröße, welche bei Syringomyelie eine große Seltenheit sind, bei tabischen Arthropathien dagegen sehr häufig vorkommen. Blencke-Magdeburg.

Wendel, Veraltete Querfraktur des Olekranon. Med. Gesellschaft zu Magdeburg, 15. April 1907. Münchener med. Wochenschr. 1907, 34.

Die 8 Monate alte Fraktur war nicht erkannt worden. Das obere Fragment hatte sich um 90° gedreht und war mit der Bruchfläche in der Fossa olecrani des Humerus fest geworden. Es wurde blutig losgelöst und nach Anfrischung in der richtigen Weise durch 2 Silbernähte vereinigt. Verband zuerst in Streck-,

Digitized by Google

später in Beugestellung. Gleichzeitig Massage und Gymnastik. 4 Wochen nach der Operation verließ Patient gegen ärztlichen Rat das Krankenhaus und nahm seine Arbeit als Maurer wieder auf. Knöcherne Heilung ohne Dislokation. Das rechte Ellenbogengelenk bleibt bei maximaler Streckung 15° hinter der anderen Seite zurück, im übrigen sind alle Bewegungen ganz normal. Uebergangsrente 10%. Blencke-Magdeburg.

Guzzi, Caso singolare di edema traumatico alla mano destra. La clinica chirurgica. A. XV, Nr. 9, 1907.

Guzzi berichtet über einen eigenartigen Fall von traumatischem Oedem an der rechten Hand. Es handelt sich um einen jungen Arbeiter, der 1898 mit dem zweiten Finger der rechten Hand in ein Zahnradwerk geraten war und dadurch Exartikulation des Fingers selbst, kompliziert mit phlegmonösem Prozeß an der Hand, davongetragen hatte. Im Verlauf von 40 Tagen kam der phlegmonöse Prozeß zur Heilung und nach 7 Monaten der Ruhe nahm Patient seine Arbeit wieder auf. Während er aber vorher nur über leichte Schmerzen besonders an der Palmarseite der rechten Hand geklagt hatte, bemerkte er nun, daß diese Hand anzuschwellen begann, ohne daß jedoch Temperatursteigerung oder Verfärbung der Haut bestünde. Zuerst verschwanden die Oedemanfälle mit der Ruhe, nach einer Verletzung am rechten Handrücken, die er 1902 erlitt, wurden sie häufiger und hartnäckiger und traten auch bei Ruhe auf.

Von der Hand stieg der Schmerz auf den Arm und die Schulter hinauf. Außer dem harten Oedem an Hand und Fingern fand sich bei der Untersuchung Steigerung des Reflexes des Supinator longus und des Triceps brachii, Herabsetzung der oberflächlichen und tiefen Sensibilität vom Segmenttypus, Tremor mit unregelmäßigen vibratorischen Stößen bei gestreckter Hand; Schmerzhaftigkeit aller Nervenstämme und Muskelmassen auf Druck.

Verschiedene Nervenstreckungen, die gemacht worden waren, zeigten sich erfolglos und es wurde die Amputation nötig.

Auf dem Wege des Ausschlusses kommt Verfasser zu der Diagnose „Oedema traumaticum" bei hysterischem Patienten.

Infolge der Tatsache, daß das Oedem wenige Stunden nach der Nervenstreckung verschwand, möchte Verfasser dieses therapeutische Verfahren bei der Behandlung von Oedemen vermutlich neurotrophischen Ursprungs versucht sehen. Ros. Buccheri-Palermo.

Bruchi, Lipoma del cavo della mano. Gazetta degli ospedali e delle cliniche 1907, Nr. 108.

Ein klinischer Fall, im Anschluß an den Verfasser die Seltenheit und Modalitäten dieser Lokalisation, sowie die diagnostischen Schwierigkeiten der subaponeurotischen Lipome bespricht. Ros. Buccheri-Palermo.

Jardini, Morbo di Dupuytren e arteriosclerosi midollare. Il Morgagni, Parte I, Nr. 4, 1907.

Verfasser teilt einen klinischen Fall mit und schließt an denselben einige Betrachtungen. Er kommt zu folgenden Schlüssen:

Digitized by Google

1. Die Arteriosklerose ist im stande, die Dupuytrensche Krankheit hervorzurufen, wenn sie in der zentralen grauen Substanz des Rückenmarks lokalisiert ist.

2. Der größte Teil der auf Arthritismus, Gicht, Bleivergiftung, Senilität beruhenden Dupuytrenschen Krankheiten sind wahrscheinlich nur insofern die indirekte Wirkung des veränderten Stoffwechsels, als dieser die Arteriosklerose begünstigt.

3. Es ist wahrscheinlich, daß die Arteriosklerose die Dupuytrensche Krankheit nicht nur durch organische Läsionen der Rückenmarkssubstanz, sondern auch und vielleicht häufiger durch einfache dynamische Störungen hervorrufen kann.

4. Die Amiotrophie arteriosklerotischen Ursprungs hat zur Eigenschaft eine große Unregelmäßigkeit in Verteilung und Verlauf.

5. Die Arteriosklerose kann in dem Rückenmark Höhlen erzeugen, die denen der Desintegration analog sind, und diesen pathologischen Zustand kann man als Myelosklerose bezeichnen. Ros. Buccheri-Palermo.

Langemak, Zur Thiosinaminbehandlung der Dupuytrenschen Fascienkontraktur. Münchener med. Wochenschr. 1907, 28.

Um bei der Behandlung der Dupuytrenschen Fingerkontraktur durch Thiosinamineinspritzungen die beiden bekannten Nachteile, die Schmerzhaftigkeit und die lange Dauer des Verfahrens, einzuschränken, rät Langemak im allgemeinen wenig Flüssigkeit mit hohem Prozentgehalt (mit 2 ccm einer 10%igen Lösung beginnend) einzuspritzen und danach für mehrere Tage den Heißluftkasten eine Stunde lang zu benützen, und hinterher die Massage und das Brisement forcé in schonender Weise zu benützen. Er erprobte dies Verfahren in 3 schweren und 3 leichteren Fällen; die Funktion der behandelten Finger wurde in allen Fällen eine gute; eine vollkommen normale in den meisten Fällen und zwar in 2 der schwersten, während in einem mittelschweren Fall noch eine Beugestellung des Grundgliedes von ca. 30° zurückblieb, weil sich der Patient der Behandlung entzog, da er mit dem erreichten Resultat zufrieden war. Wenn es sich um empfindliche Kranke handelt, ist es ratsam, sowohl die Einspritzung als auch die erste Sprengung der Narbenstränge im ersten Aetherrausch vorzunehmen. Oftmals gelingt die Geraderichtung des Fingers schon bei Anwendung des Rausches in einer Sitzung, manchmal setzt auch bei veralteten Fällen die Inkongruenz der Gelenkflächen noch solche Hindernisse entgegen, daß es noch einer längeren Behandlung durch kleine Schienenapparate und anderer orthopädischen Maßnahmen bedarf. Die Nadel muß immer subkutan liegen, um Nekrosen an der Einstichstelle zu vermeiden, auch soll jeder Patient aus dem gleichen Grunde vor der Injektionsbehandlung auf Zucker untersucht werden. In allen Fällen ist es notwendig, daß der Patient durch heiße Seifenwasserbäder und häufiges Biegen des behandelten Fingers in leichte Ueberstreckung, namentlich in der ersten Zeit, das erreichte Resultat zu erhalten bestrebt ist. Vereinzelte Fälle, vor allem solche, in denen die Knoten und Schwielenbildung eine besonders starke ist, werden nach des Verfassers Ansicht auch fernerhin dem Messer angehören, aber auch in diesen glaubt er sich die Arbeit erleichtern zu können, wenn er das Gewebe durch Thiosinamin zuvor

Digitized by Google

erweicht und eventuell durch Injektionen während der Nachbehandlung die Rezidivgefahr verhütet. Blencke-Magdeburg.

Preiser, Fraktur beider Daumensesambeine. Biologische Abteilung des ärztlichen Vereins Hamburg, 4. Juni 1907. Münchener med. Wochenschr. 1907, 36.

Es handelte sich um eine Dame, die gefallen war und das Bild einer Daumendistorsion darbot. Das Röntgenbild zeigte eine Fraktur beider Daumensesambeine. Preiser hebt ausdrücklich hervor, daß es sich nicht etwa um eine Doppelbildung handelt, wie er sie an einer Leiche vorfand, bei der das laterale Sesambein in zwei Teile geteilt war, während das mediale einen dementsprechenden Fortsatz zeigte. Die von ihm vorgenommenen Leichenversuche haben ergeben, daß diese Fraktur nur dann entstehen kann, wenn der abduzierte Daumen mit seinem Metacarpus dorsal gestützt wird und dann ein Trauma so die Sesambeine direkt trifft, daß sie zwar selbst frakturieren, die Phalange und der Metacarpus jedoch intakt bleiben. Blencke-Magdeburg.

Preiser, Ueber Fraktur und Doppelbildung der Daumensesambeine. Aerztliche Sachverständigen-Zeitung 1907, 19.

Ueber den Fall, der im ärztlichen Verein in Hamburg demonstriert wurde, ist bereits das Referat in dieser Zeitschrift erschienen. Blencke-Magdeburg.

Hammer, Ueber die Behandlung von Fingerbrüchen. Zentralbl. für Chirurgie 1907, 40.

Das Verfahren Hammers besteht im wesentlichen in der direkten Anheftung der zerbrochenen Finger an eine schmale Schiene, am besten von Aluminium, mittels kreisförmiger, fest angelegter Heftpflasterstreifen. Auf diese Weise gelingt es, auch kleine Bruchstücke in eine richtige Lage zu zwingen und darin festzuhalten. — König hat wohl mit seiner Bemerkung recht, daß die Fixation kleiner Schienchen an den gebrochenen Fingern durch zirkuläre Heftpflasterstreifen allen denen bekannt sein dürfte, die sein Lehrbuch gelesen haben. Blencke-Magdeburg.

Jottkowitz, Ueber die Behandlung von Fingerbrüchen. Zentralbl. für Chirurgie 1907, 45.

Da es sich bei den Fingerfrakturen fast ausnahmslos um Dislokationsstellungen handelt, bei denen die Fragmente einen nach der Streckseite des Fingers offenen Winkel bilden, riet Jottkowitz zur Anwendung eines Faustschlußverbandes. Man erreicht diese Fixierung in einfachster Weise, wenn man den gebrochenen Finger in annähernder Faustschlußstellung — nur das Nagelglied bleibt gestreckt — auf einen in der Vola fixierten Watteballen bandagiert, der entsprechend geformt werden und, wenn er genügend fest gewickelt ist, sogar eine gewisse Distensionswirkung auf das gebrochene Grundglied ausüben kann. Die Nachbarfinger werden mit einbandagiert und verhüten eine seitliche Abweichung. Blencke-Magdeburg.

La Torre, Esito remoto di un voluminoso tumore sacro-coccigeo. Società Lancisiana degli ospedali di Roma. Sitzung vom 15. Juni 1907.

Es handelt sich um ein 16jähriges Mädchen, das seinerzeit von einer

Digitized by Google

eklamptischen Frau mit Hilfe manueller Manöver als zweite einer Zwillingsgeburt entbunden worden war. Sie war bei der Geburt kleiner als normal und zeigte in der Kreuzsteißbeingegend eine voluminöse Geschwulst von weich fluktuierender Konsistenz, welche nur von der dünnen, dem Platzen nahen Cutis überdeckt schien. Trotz der infausten Prognose entwickelte sich die Kleine gut und die Geschwulst ging allmählich in ihrer Größe immer mehr zurück, derart, daß es gegenwärtig nur bei aufmerksamer Untersuchung möglich ist, an der äußersten Partie des Kreuzbeines eine kleine, nußgroße Geschwulst festzustellen. Durch die Röntgenographie läßt sich nachweisen, daß das Steißbein an seinem Platz ist und in den letzten Sakralwirbeln eine mehrere Zentimeter weite Spalte besteht.

Demnach hat man es mit einer Meningocele durch Spina bifida sacralis zu tun, bei der Verfasser sich nicht erklären kann, auf welche Art und Weise sie sich reduzierte und ein Rezidiv ausblieb. Ros. Buccheri-Palermo.

Pringle, Zur Messung des Femurhalses. Practitioner. März 1907.

Wie so viele andere, so ist auch Pringle mit den bisher üblichen Maßmethoden nicht zufrieden und tritt deshalb warm für folgende Metholde ein. Er mißt die Entfernung von der Spitze des Troch. maior bis zur Spitze des Malleolus externus oder zu dem am meisten vorspringenden Punkte des Condylus externus. Wenn nun auf beiden Seiten dieselben Zahlen gefunden werden, so wird von der Spina ant. superior zu denselben erwähnten Punkten gemessen. Ist nun diese Entfernung beiderseits verschieden, so spricht dies für eine Verkürzung des Femurhalses auf der betreffenden Seite.

Blencke-Magdeburg.

Vulpius (Heidelberg), Zur Nachbehandlung der angeborenen Hüftluxation. Zentralbl. für chirurgische und mechanische Orthopädie, August 1907.

Um den Kopf des Oberschenkels nach der geglückten Reposition in die Pfanne kräftig einzudrücken, läßt Vulpius die Beine in Streckstellung eingipsen und befestigt an leichten Nachtschuhen aus dünnem, weißem Leder Gummizüge, die von Metallknöpfen am Oberschenkelteil des Gipsverbandes aus den Fuß und das Bein zentralwärts ziehen. Nach Abnahme des Gipsverbandes legt er auch bei einseitiger Luxation eine Lederhülse, die beide Beine in Abduktion von je 45° und Streckstellung hält, über Nacht an, die mit ähnlichen Gummibändern armiert ist, um die Füße, die dann in den erwähnten Schuhen stecken, in gleicher Stellung zu fixieren. Zur Korrektur der Rotationsstellung werden die Nachtschuhe an den Sohlen mit einer Querleiste verbunden, die zwei vertikale, nach dem entsprechenden Grad winklig abgebogene Stahlstäbe trägt: eine kleine Außenschiene ohne Gelenk verhindert die Abknickung im Sprunggelenk. Die Patienten gewöhnen sich leicht an den dauernden Druck.

Mosenthal-Berlin.

Codivilla (Bologna), Blutige Transposition nach vorne bei angeborener Hüftgelenksluxation. Zentralbl. für chirurgische und mechanische Orthopädie, Juli 1907.

Bei doppelseitigen Fällen von bedeutender Deformität des Schenkelkopfes mit starken Schmerzen empfiehlt Codivilla die Dekapitation des Femurs nach Roser und Margary oder die Hoffasche Pseudarthrosenoperation, bei ein-

Digitized by Google

seitigen entsprechenden Fällen die knöcherne Ankylose. Ist hierzu keine Indikation gegeben, die Reposition unmöglich und die unblutige Transposition nach vorn kontraindiziert, wie bei nicht antevertiertem Schenkelhals, so empfiehlt er folgende blutige Transpositionsmethode: Transposition nach vorn, Schnitt am äußeren Tensor fasciae latae-Rand, Freipräparieren der Kapsel von den Weichteilen. Bildung einer neuen Pfanne auf der Regio iliaca des Darmbeins, in die ein Segment des Schenkelkopfes eingefügt wird, Fixation in leichter Außenrotation und Abduktion für nur einen Monat. Röntgenbilder eines Falles mit gutem Resultat. Mosenthal-Berlin.

P. Redard, Die Behandlung der angeborenen Hüftgelenksverrenkung bei älteren Patienten. Französischer Chirurgenkongreß 1907. Sitzung Mittwoch abend d. 10. Oktober.

Alle Orthopäden stimmen vollkommen darin überein, daß die angeborene Hüftverrenkung bei älteren Patienten, welche das 10.—12. Lebensjahr überschritten haben, nicht (wirksam) erfolgreich und ohne Gefahren mit der unblutigen Methode behandelt werden kann.

Die Erfahrung hat uns gezeigt, daß die unblutige Reposition bei älteren Patienten eine gefährliche Operation darstellt, welche auf der einen Seite zu operativem Shock, zu Verletzungen der Knochen und Weichteile, zu Zerreißungen der Gefäße, zu Lähmungen durch Verletzung des Ischiadicus führen, anderseits Gelenksteifigkeit oder vollkommene Ankylose und schwerere Störungen, als vor der Operation bestanden, im Gefolge haben kann.

Indes ist doch öfter eine Hilfe nötig mit Rücksicht auf die Verschlimmerung der Deformität, die Gelenkschmerzen, die unerträglichen Ischiasschmerzen und die Schwierigkeit ja selbst die Unmöglichkeit des Ganges.

Ich möchte Ihre Aufmerksamkeit heute lenken auf die guten Resultate, welche wir in diesen Fällen mit einer schonenden, einfachen, ungefährlichen Operation erzielt haben. Diese Operation verlangt keine lange andauernde Immobilisation und keine zu strenge Nachbehandlung. Sie besteht in einer Transposition des verrenkten Femurkopfes in eine bessere Stellung, in der er sich fest und sicher gegen das Os ileum anlehnt.

Es handelt sich in Wirklichkeit um die Operation, die seit 1880 von unserem betrauerten Freunde A. Paci für die Behandlung der angeborenen Hüftgelenksverrenkung jeden Alters, von jungen und älteren Patienten, vorgeschlagen worden ist. Paci suchte in der Tat durch verschiedene Manöver den luxierten Femurkopf herunterzuholen und ihm nahe der Stelle, die er in der Hüftpfanne einnehmen sollte an der vorderen Fläche des Darmbeins eine feste Stütze zu geben. Er beabsichtigte damit eine bessere Stellung des luxierten Kopfes, einen festen und wirksamen Halt an dem Os ileum zu erreichen und später das Entstehen eines neuen Gelenks, eine Verminderung der Verkürzung der Extremität, der Lordorse und der anderen durch die Deformität bedingten Unannehmlichkeiten zu erzielen.

Durch unsere Palliativoperation bei der angeborenen Hüftgelenksverrenkung der älteren Patienten suchen wir nicht eine völlige Reposition zu erreichen, was im übrigen oft recht leicht ist, sondern wir suchen den Kopf in eine dauernde bessere Stellung mit einem guten Halt am Os ileum zu bringen.

Digitized by Google

Wir streben die Transposition nach vorn an, in welcher Femurkopf und Femurhals, gestützt gegen das Os ileum, seitlich oder unter der Spina iliaca ant. sup. in starker Anteversion mit nach vorn sehendem großen Trochanter stehen.

A. Lorenz hat kürzlich diese Transposition nach vorn mit seiner Methode der Inversion empfohlen und rät zur „lateralen Apposition" des Femurkopfes an die äußere Beckenfläche unter der Spina il. ant. sup.

Wenn es nicht möglich ist, den Femurkopf nach vorn zu transponieren und an einer Fläche unterhalb der Spina il. ant. sup. zu fixieren, so bringt man ihn an den hinteren Pfannenrand. In diesem Fall erhält man nur eine schlechte Fixation und der Kopf gleitet an dem Os ileum in die Höhe und nimmt seine ursprüngliche Stellung wieder ein.

Im folgenden gebe ich die Technik wieder, die wir empfehlen:

1. Mobilisierung des luxierten Gelenks, Verlängerung aller retrahierten Muskeln, besonders der Hüftbeuger und der Adduktoren. Nur ausnahmsweise machen wir die subkutane oder offene Durchschneidung. Bisweilen durchschneiden wir die Sehnen, welche sich an der Spina il. ant. sup. ansetzen, subkutan.

2. Durch direkte Extension, sei es mit Händekraft oder mittels Apparaten, durch starke Flexion im Hüft- und Kniegelenk lassen wir den Femurkopf in das Niveau der Pfanne herabtreten, mehr oder weniger nach vorn, soviel die Hüft- und pelvitrochanteren Muskeln und das Lig. ileofemorale es erlauben.

3. Durch wiederholte Bewegungen und ausgiebige Abduktion, durch Druck in der Gegend des Trochanter maior sucht man den Kopf nach vorn zu bringen, so wie es Paci empfohlen. In dieser Stellung befinden sich, wie wir oben gesagt haben, Schenkelkopf und Schenkelhals in starker Anteversion.

Ist keine Möglichkeit einer Reduktion vorhanden, erlauben die Deformation des Schenkelhalses und der Muskelwiderstand nicht, den Kopf nach vorn zu transponieren, so fixiert man ihn so tief als möglich in der Gegend des hinteren Pfannenrandes.

4. Bei unseren letzten Operationen haben wir auch Bewegungen im Sinne der Hyperextension des luxierten Gelenks ausgeführt, die von Lorenz empfohlen, den Zweck haben, die Transposition des Femurs nach vorn noch stärker zu gestalten und die Hüftbeugemuskeln zu verlängern. Das Becken wird unterstützt, der mit der Hand oder mit Gewichten ausgeübte Druck findet in der Gegend des Kniegelenks statt und das Hüftgelenk wird langsam und allmählich in sehr starke Hyperextension gebracht, so daß das Kniegelenk hinter die Frontalebene zu liegen kommt. Diese Bewegungen im Sinne der Hyperextension sollen nach unserer Meinung in allen Fällen ausgeführt werden, aber mit großer Vorsicht, so daß der Ischiadicus und die Femoralgefäße geschont werden, die bei heftigen und zu gewaltsamen Bewegungen leicht verletzt, selbst zerrissen werden können.

Die Extremität wird in mittlerer Abduktion und Hyperextension für ungefähr 3 Monate immobilisiert. Ein Stützkorsett hält die ursprüngliche Stellung fest. Dann wird das Bein allmählich in die vertikale Stellung übergeführt.

Bei keinem unserer Fälle haben wir jemals einen schweren Zufall beobachtet. Wir haben fast immer ziemlich leicht und ohne wesentliche Verletzung transponieren können.

Digitized by Google

Was unsere funktionellen Erfolge anlangt, so haben wir immer eine merkliche Abnahme der Verkürzung, eine Besserung des Ganges und besonders ein Verschwinden der Gelenk- und Nervenschmerzen konstatieren können.

Bei mehreren alten Fällen, die mehrere Jahre zurückreichen, ist das ursprüngliche gute Resultat erhalten geblieben, der Kopf hat sich in der neuen Stellung fixiert und sich ein ausgezeichnetes neues Gelenk gebildet. Die Patienten gehen lange Zeit ohne Schmerzen, ohne Ermüdung und ohne auffallendes Hinken.

Die Resultate, die wir bei den doppelseitigen Luxationen erreicht haben, sind weniger günstig als die bei den einseitigen.

Fassen wir unsere Beobachtungen nochmals zusammen, so können wir sagen: Die Scheinreposition, die Transposition des Schenkelkopfes nach vorn mit dauernder Abduktion des Beines ist bei der Behandlung der irreponiblen angeborenen Hüftgelenksverrenkung besonders älterer Patienten von großem Nutzen. Sie vermindert die Verkürzung des Gliedes und die Lordose, sie bessert den Gang und bringt die Schmerzen zum Verschwinden.

Ohne auf eine Besprechung über den Wert der verschiedenen blutigen Methoden (subtrochantere Osteotomie, Resektion des Schenkelkopfes, Pseudarthrosenoperation etc.) die zur Behandlung irreponibler oder alter Luxationen vorgeschlagen worden sind, näher eingehen zu wollen, glauben wir, daß die palliative unblutige Methode, welche wir eben beschrieben haben, mit Rücksicht auf ihre Einfachheit, Unschädlichkeit und Wirksamkeit fast immer den blutigen Methoden vorgezogen werden soll, welche eine offene Durchtrennung des Knochens oder eine Gelenkeröffnung nötig machen. Selbstbericht.

Grünberg, Ueber die Reposition angeborener luxierter Hüften. Altonaer ärztlicher Verein 20. März 1907. Münchener med. Wochenschr. 1907, 29.

Grünberg stellt eine Reihe von Kindern vor, bei denen er die Reposition mit gutem Erfolge vorgenommen hatte und zeigt an der Hand von Diapositiven die einzelnen Behandlungsphasen. Man muß immer danach trachten, eine anatomische Reposition zu erzielen und man soll die Transposition nur als Notbehelf ansehen, da die Resultate dieser stets zu wünschen übrig lassen, wenn auch Grünberg keineswegs verkennen will, daß durch eine solche eine Besserung nach vielen Richtungen hin erzielt wird. Er bekennt sich als Anhänger der Innenrotation und hält die Verbandstechnik für das Allerwesentlichste bei der Retention des reponierten Kopfes. In einem Fall nahm er bei nicht gelungener Reposition die blutige Eröffnung der Kapsel und die Trennung der Kapselverwachsung mit dem Pfannenrande mit gutem Erfolge vor. Er riet eine Fixationsdauer von 9 Monaten an und läßt nach Abnahme des Verbandes massieren und Bewegungen machen. Die Innenrotation des Femur gleicht sich allmählich von selbst aus. Blencke-Magdeburg.

Preiser, Fall von pseudokongenitaler Hüftluxation. Biologische Abteilung des ärztlichen Vereins Hamburg 4. Juni 1907. Münchener med. Wochenschrift 1907, 36.

Es handelte sich um ein 6jähriges Mädchen anscheinend mit kongenitaler Hüftluxation. Der Röntgenbefund, daß der Kopf ziemlich hoch oben bereits

Digitized by Google

in einer neugebildeten Pfanne stand, und daß die Epiphysenlinie der Pfanne einige scharfe Zacken zeigte, und die Anamnese, daß das Kind in den ersten Lebensmonaten das rechte Bein gebeugt gehalten und bei jedem Streckversuch geschrieen habe, wiesen aber darauf hin, daß es sich hier um eine jener Säuglingsarthritiden gehandelt habe, in deren Verlauf sich frühzeitige pathologische Luxationen entwickeln können. Die Hüfte wurde eingerenkt. Aus dem später aufgenommenen Röntgenbilde ging hervor, daß der Knochen, dessen Kern im Femurkopf sich erst im 10. Lebensmonat bildet, während die Entzündung klinisch hier schon mit 3 Monaten abgelaufen war, nicht im stande ist, Narbenlöcher im Knorpel auszufüllen. Blencke-Magdeburg.

G. Palazzo, La diagnosi precoce della coxo-tubercolosi. Gazzetta internazionale di Medicina 1907, Nr. 16.

Die Diagnose der Hüftgelenktuberkulose ist zwar auch im ersten Stadium zumeist eine leichte, dank der Genauigkeit und Mannigfaltigkeit der der Klinik zur Verfügung stehenden Untersuchungsmethoden. Zuweilen jedoch zeigt die Diagnose im Anfange auch viele ernstliche Schwierigkeiten. Um deshalb in allen Fällen die Einleitung einer rechtzeitigen unblutigen konservativen Behandlung zu ermöglichen, hat Verfasser die verschiedenen Anhaltspunkte zusammengestellt, welche zur Feststellung der Frühdiagnose dienen können. Es kommen hier in Betracht die subjektiven Symptome: spontaner Schmerz der Hüfte, spontaner Schmerz am Knie (Innenseite), Schmerz bei der tiefen Palpation der Leistenfalte, bei plötzlichem Druck auf den großen Trochanter, bei Schlägen unter die Fußsohle sowie bei der Beugebewegung des Unterschenkels gegen den Oberschenkel; funktionelle Störungen: Hinken, eingeschränkte Bewegungen des Gelenkes, Kontrakturen etc.; objektive Symptome: leichte Deformität in einigen Fällen, Atrophie der periartikulären Muskeln, Drüsenanschoppung in der Leiste.

Durch diese Symptome gelingt auch im Anfang die Feststellung der Diagnose leicht. Ros. Buccheri-Palermo.

Preiser, Die Arthritis deformans coxae und die Variationen der Hüftpfannenwanderung. Leipzig 1907. Verlag von F. C. W. Vogel.

Preiser ist der Ansicht, daß das Malum coxae senile und die Osteoarthritis deformans coxae juvenilis ein und dasselbe sind. Er hält jenes für eine selbständige, der Hüfte eigentümliche, aber nur sekundär infolge eines statischen Mißverhältnisses, nämlich einer anormalen Pfannenstellung einsetzende Krankheit, was er in der Arbeit zu beweisen sucht. Er glaubt neben der Spreizbehinderung, die erst später auftritt, in der Cruralisneuralgie ein sicheres differentialdiagnostisches Frühsymptom gefunden zu haben, um eine reine Ischias von der Arthritis deformans zu unterscheiden. Bei seinen interessanten Untersuchungen fand er einen doppelseitigen Hochstand der Trochanteren in 60—70 % von über 400 Untersuchten, Zahlen demnach, aus denen sich ergab, daß ein Trochanterhochstand über 2 cm ein so häufiges Vorkommnis bildet, daß wir in Zukunft nicht mehr das Recht haben, der Roser-Nélatonschen Linie die bisherige differentialdiagnostische Bedeutung für Hüftgelenksaffektionen beizumessen. Preiser fand Hochstände bis zu 9 cm beiderseits, bei denen

Digitized by Google

das Röntgenbild absolut normal war. Daraus geht nach Preiser hervor, daß die Ursache dieser Trochanterhochstände im Becken selbst liegen muß, daß sie also durch eine Veränderung der Spina- bezw. Tuberstellung bedingt sind, oder aber, daß die Pfanne unter der Belastung nach oben und innen sich verschoben hat, so daß schließlich ein Trochanterhochstand resultiert. Preiser hat daraufhin 103 Becken untersucht; wollten wir auf die Ergebnisse dieser, auf die Pfannenanomalien und auf den inneren Zusammenhang dieser mit einer sekundären Arthritis deformans coxae näher eingehen, so würde dies den Rahmen eines Referates weit überschreiten. Ich muß mich deshalb darauf beschränken, die überaus fleißige und sehr lesenswerte Arbeit, die des Interessanten genug bietet, aufs angelegentlichste zum Studium zu empfehlen.

Als Anhang ist dann dieser Arbeit noch die Beschreibung eines Falles von sogenannter „idiopathischer" juveniler Osteoarthritis deformans coxae beigegeben, über den ich bereits in dieser Zeitschrift referiert habe.

Preiser erscheint auf Grund seiner Arbeit folgende Einteilung berechtigt: Die Arthritis deformans coxae kann entstehen als:

1. „Idiopathische" A. d. c.;
   a) infolge kongenitaler Dysarthrie,
   b) bei statischen Mißverhältnissen der Hüfte;
      α) infolge anormaler Pfannenstellung,
      β) infolge anderer statischer Mißverhältnisse der Unterextremität;
2. Neuropathische A. d. c. (Tabes, Syringomyelie);
3. Traumatische A. d. c.;
   a) bei primärem statischem Mißverhältnis,
   b) nach Knorpelfugenkontusion;
4. Sekundäre A. d. c. nach Ablauf andersartiger Entzündungen, bei welchen sich durch Substanzverluste des Knochens die Statik und Mechanik des Gelenkes verändert hat.

Blencke-Magdeburg.

Ortloph, Coxa vara ein Frühsymptom bei Osteomalacie. Diss. München 1907.

Ortloph hat 2 Fälle von Osteomalacie und 5 Präparate untersucht. Er fand in allen 7 Fällen eine deutliche Reduktion des Neigungswinkels des Collum zum Femurschaft; in den meisten Fällen betrug derselbe nahezu einen rechten Winkel. Hand in Hand mit dem Kleinerwerden des Neigungswinkels ging ein Hochstand des Trochanter. Die Verringerung des Neigungswinkels war das Resultat einer Verbiegung des Schenkelhalses und zwar so, daß der äußere obere Kontur den unteren inneren an Länge weit mehr übertraf, als dies bei normal konfiguriertem Oberschenkel der Fall ist. Ueber eine Verbiegung mit der Konvexität nach vorne oder hinten konnte eine Regelmäßigkeit nicht konstatiert werden. Der Umstand, daß die Verbiegung des Schenkelhalses in den jüngeren Fällen mehr in die Augen springt als in den alten, erhöht die Berechtigung des Satzes, daß die Coxa vara ein Frühsymptom der Osteomalacie ist.

Blencke-Magdeburg.

Bayer (Prag), Treppenförmige Osteotomie des Trochanter major in frontaler Ebene bei Coxa vara traumatica. Zentralbl. für chirurgische und mechanische Orthopädie, Mai 1907.

Die Osteotomie überhaupt kommt nach Bayer nur bei traumatischer

Digitized by Google

Coxa vara in Betracht. Er verwirft alle anderen Methoden und plädiert für die schiefe Durchmeißelung des großen Trochanters in annähernd frontaler Ebene, die nur allein den Knickungswinkel im Scheitel selbst angreift und breite Kontaktflächen gibt. Er macht aber auch auf die Gefahr aufmerksam, den dort befindlichen Knochenkern bis zum 11. Lebensjahr zu zerstören. Eine Krankengeschichte mit gutem Resultat. Mosenthal-Berlin.

B. Rossi (Mailand), La cura delle fratture del femore. Società Milanese di medicina e biologia. Seduta del 31 maggio 1907.

Verfasser bespricht die Technik und die klinischen Resultate seiner Behandlungsmethode der Oberschenkelfrakturen, welche er seit 5 Jahren mit Erfolg zur Anwendung bringt.

Mit seinem Apparat kann er an dem verletzten Teil einen Zug von 30—70 kg entwickeln, wobei er stets eine vorzügliche Reduktion der Fraktur erzielt. Dem Patienten wird das Aufstehen und Gehen während des Verheilungsprozesses gestattet, die Mobilisierung der Gelenke des Beines 20 Tage nach der Fraktur. Die in 300 Fällen erzielten guten Resultate ermutigen ihn, den Kollegen das Verfahren warm zu empfehlen. Ros. Buccheri-Palermo.

P. Bizziocchi, Un caso di lussazione traumatica della cartilagine semilunare esterna dell' articolazione del ginocchio. Gazzetta degli ospedali e delle cliniche 1907, 39.

Derartige Fälle von traumatischer Luxation des äußeren halbmondförmigen Knorpels des Kniegelenks finden sich nur wenige in der Literatur verzeichnet. Verfasser teilt einen klinischen Fall davon mit und bespricht die Mechanik des Kniegelenks und die verschiedenen Verletzungsmodalitäten. Den Abschluß der Arbeit bildet die Behandlung. Ros. Buccheri-Palermo.

Schmitz-Pfeiffer, Ueber einen Fall von ausgedehnter Kniegelenksresektion wegen bösartiger Geschwulst der unteren Femurepiphyse. Diss. Freiburg 1907.

Verfasser bringt zunächst eine kurze Geschichte der Kniegelenksresektion und gibt im Anschluß hieran die Krankengeschichte eines Falles wieder, bei dem vom Femur ein 13 cm langes Knochenstück reseziert, das Femur 2 cm tief in die Tibia eingepflanzt und die untere Patellahälfte mittels Elfenbeinstifts auf das Femur geheftet wurde. Dadurch wurde eine äußerst günstige Knochenneubildung und in verhältnismäßig kurzer Zeit eine feste, knöcherne Vereinigung der beiden Knochenenden erreicht, trotzdem noch nicht einmal eine Wundheilung per primam zu erzielen war. Verfasser empfiehlt dieses Verfahren sehr und rät, es in geeigneten Fällen anzuwenden, da es, wenn die Patella zur Hälfte oder sogar ganz an das Femur angeheftet wird, als kallustreibendes Moment für die Konsolidation sehr in Betracht kommt. Blencke-Magdeburg.

Beneke, Kolossaler Riesenwuchs der Patella. Aerztlicher Verein zu Marburg, 19. Juli 1907. Münchener med. Wochenschr. 1907, 35.

Beneke demonstriert ein wegen eitriger Entzündungen in der Mitte des Oberschenkels amputiertes Bein von einem 17jährigen jungen Mann, das einen kolossalen Riesenwuchs zeigte mit eigentümlichen Riesendeformationen. Es be-

Digitized by Google

stand eine vollkommene Syndesmose des Kniegelenks, Luxation der Oberschenkelcondylen gegen die Patella und den Unterschenkel unter Achsendrehung des letzteren um 90° nach außen. Die Patella mißt von oben nach unten 20 cm, von vorn nach hinten 12 cm und von links nach rechts 15 cm. Das andere Bein und die oberen Extremitäten sollen gleichermaßen erkrankt sein.

Blencke-Magdeburg.

Tornatola Fulci, Un caso di frattura esposta della rotula trattata con la sutura metallica. IIIo Congresso Medico Siciliano, 9.—12. Juni 1907, Messina.

Ein 15jähriger Junge hatte sich mit einem schweren Schneideinstrument verletzt, wodurch eine zu Tage liegende Fraktur der Kniescheibe mit Diastasis der Fragmente erzeugt worden war.

Verfasser nahm die Naht der Knochenfragmente mit Silberdraht vor, die Naht der Aponeurose mit Katgut und die Hautnaht mit Seide.

Amovo-inamovibler Apparat aus Pappe und Stärkebinden. Nach 4—5 Wochen war vorzügliche Heilung eingetreten und der Erfolg hält auch heute noch, lange Zeit darauf, an. Ros. Buccheri-Palermo.

Lindenstein, Zur Behandlung der Patellarfrakturen. Aerztlicher Verein in Nürnberg, 10. Mai 1907. Münchener med. Wochenschr. 1907, 39.

In dem Nürnberger Krankenhaus kamen in den letzten 8 Jahren 19 Fälle von Kniescheibenbruch zur Beobachtung, darunter 2 Refrakturen. In allen Fällen wurde die offene Naht mit Silberdraht ausgeführt. 8 Fälle konnten nachuntersucht werden. Bis auf 1 Fall zeigten alle Röntgenbilder eine gute knöcherne Vereinigung der Fragmente. In einem Kniegelenk hatte sich eine Arthritis deformans gebildet. Das funktionelle Resultat war in 6 Fällen ein sehr gutes, nur 2mal bestand geringe Bewegungsbeschränkung. Die Einschränkung des Knieens, die bei allen Fällen vorhanden war, schreibt Lindenstein der Hautnarbe zu und rät deshalb, den Hautschnitt, der senkrecht über die Mitte der Kniescheibe geführt wurde, durch einen lateralen Bogenschnitt zu ersetzen.

Blencke-Magdeburg.

v. Mielecki, Ueber Kniescheibenbrüche, insbesondere im deutschen Heere. Diss. Leipzig 1907.

An der Hand der Sanitätsberichte der letzten 12 Jahre beleuchtet Mielecki die Erfolge der Therapie bei Kniescheibenbrüchen näher; er berichtet über 102 Fälle, von denen 31 operativ und 71 unblutig behandelt wurden. Aus dieser seiner statistischen Zusammenstellung geht hervor, daß bei weitem die besten Erfolge die Knochennaht aufzuweisen hat, die er deshalb als die für Lazarette zweckmäßigste Behandlungsmethode fordert, einmal im Interesse des Kranken, um ihm die größtmöglichste Garantie zu geben, wieder in den Besitz der vollen Gebrauchsfähigkeit seines Beines zu gelangen, dann aber auch im Interesse des Staates, um ihn vor allzulange dauernder Zahlung der Invalidenpension zu bewahren. Blencke-Magdeburg.

Unglaube, Zur Kasuistik der Behandlung der Kniescheibenbrüche mittels Naht. Diss. Breslau 1907.

Nach einigen kurzen Bemerkungen über die Art der Patellarfrakturen und über die Gründe, welche die knöcherne Heilung der Querbrüche so er-

Digitized by Google

schweren, kommt Verfasser auf die verschiedenen Behandlungsmethoden zu sprechen, die er der Reihe nach durchgeht, und auf die Erfolge, die mit der unblutigen Behandlung erzielt sind. Er erörtert dann die Frage, ob man berechtigt ist, völlig auf eine knöcherne Heilung zu verzichten, wobei er zu einer verneinenden Antwort kommt, da bei ungünstigen Heilungsbedingungen die Heilerfolge der unblutigen Behandlungsarten keineswegs im stande sind, ein funktionell und anatomisch einwandfreies Resultat zu erzielen. Um ein solches zu bekommen, müssen die vorhandenen Hindernisse für eine knöcherne Vereinigung aus dem Wege geräumt werden, und dazu ist nur ein blutiges Verfahren im stande. Unglaube berichtet über 9 Fälle, die von Prof. Partsch mit der subkutanen peripatellaren Naht behandelt wurden, und über 8 Fälle, bei denen die Patellarnaht ausgeführt wurde. Jene ist seiner Meinung nach als ungefährlich zu betrachten und bewirkt eine knöcherne Heilung, jedoch befriedigen ihre funktionellen Resultate nur teilweise; diese ist wohl im stande, eine Restitutio ad integrum hervorzubringen, ist aber anderseits nicht frei von Gefahren trotz strengster Asepsis. Ihr Endresultat fällt nicht immer knöchern und funktionell völlig befriedigend aus. Er hält auf Grund der an diesen Fällen gemachten Erfahrungen und seiner eingehenden Literaturstudien den Standpunkt für berechtigt, daß bei den Fällen mit Diastasen unter $1^1/_2$ cm bis höchstens 2 cm, bei denen man annehmen kann, daß keine Weichteile zerrissen und zwischen die Bruchstücke gelagert sind, immer eine Behandlung mit Verbänden zu versuchen ist, da sehr wohl knöcherne Heilung erfolgen kann. Bei Diastasen von 2 cm, wo auch die Aponeurose und der seitliche Streckapparat durchrissen oder ausgerissen ist, ist die Knochennaht anzuwenden, besonders bei Personen der arbeitenden Stände, desgleichen bei komplizierten Frakturen, bei Refrakturen und bei alten Brüchen mit schlechter Funktion. Auf Alter und Allgemeinbefinden des Patienten ist entsprechende Rücksicht zu nehmen.

Blencke-Magdeburg.

Maicocchi, Frattura della rotula. L'ospedale maggiore, 1907, Nr. 7.

Verfasser hat 15 Fälle von Kniescheibenbrüchen beobachtet. In 11 handelte es sich um frische Läsion, in 4 Fällen um Frakturenausgang. Was das Alter der Patienten angeht, so war der jüngste 14 Jahre alt. Das Häufigkeitsmaximum fiel in die Zeit von 45—60 Jahren. Stets war direktes Trauma im Spiel; in keinem Fall konnte einzig und allein die Muskelkraft als bedingende Ursache angeführt werden. Schmerz fehlte nie. Ebenfalls konstant, obschon nicht immer von gleicher Ausdehnung, war die Alteration der Funktion.

Stets bestand Deformität des Knies, beruhend auf Erguß in das Gelenk, Oedem der Decken u. s. w., und nicht auf der Verlagerung der Fragmente. Transversal war die Fraktur 11mal, schräg 1mal, 2 kommunitiv, 1 longitudinal. In 10 von den frischen Fällen kam der blutige Eingriff zur Annäherung und Adaption der Fragmente in Anwendung, wobei zumeist Seide genügte, ausnahmsweise wurde Silber- und Golddraht verwandt. Nur in 1 Falle wurde die Cerclage mit Seidenfaden vorgezogen.

Während in den mit Naht behandelten Fällen vollständige Heilung erfolgte, blieben bei den fünf mit unblutigen Mitteln behandelten Patienten mehr oder weniger schwere Störungen zurück. Als Methode der Wahl ist demnach bei den Kniescheibenbrüchen die Naht zu betrachten. Buccheri-Palermo.

Digitized by Google

Lange (München), Die Behandlung des kindlichen Genu valgum. Zentralbl. für chirurgische und mechanische Orthopädie, März 1907.

Genua vara im frühesten Lebensalter richten sich nach Lange bis zum 10. Lebensjahr von selbst gerade, und zwar nach seiner Meinung durch intraartikuläre Korrektur, spontane Geradestellung von Genu valgum hat Lange noch nicht beobachtet. Bei X-Beinen bis 5 cm Knöcheldifferenz begnügt er sich mit aktiven und passiven Redressierübungen, die täglich 2—3mal 1/4 Stunde wiederholt werden, und Plattfußeinlagen; zu achten ist vor allem, daß dies in Streckstellung des Knies geschieht. Bei größerer Knöcheldifferenz läßt er nur Nachts über stark korrigierende Schienen tragen, die in Streckstellung des Knies, worauf er den größten Wert legt, angepaßt werden. Die Schiene ist nach dem Gipsmodell gearbeitet, auf das in der Kniegegend außen reichlich Gips aufgetragen wird, so daß die äußere Kontur einem O-Bein gleicht, und wird aus Zelluloidstahldraht hergestellt. Ein um das Knie gelegter Gurt besorgt die Redression. Die Resultate sind gute. Die Behandlung muß 1 Jahr fortgesetzt werden. Mosenthal-Berlin.

Schultze (Duisburg), Zur Behandlung des kindlichen Genu valgum. Zum Aufsatz von Lange (München, ibid. März 1907). Zentralbl. für mechanische und chirurgische Orthopädie, Juli 1907.

An Stelle des allmählich wirkenden, lang dauernden Redressements, das Lange empfiehlt, soll nach Schultze einmalige, manuelle oder maschinelle Korrektur im ersten Dezennium und anfangs des zweiten, später Osteoklase treten. Auch warnt er vor Behandlung des Plattfußes im Wachstumsalter mit Einlagen und redet der Redression desselben warm das Wort.

Mosenthal-Berlin.

Lange (München), Zur Behandlung des kindlichen Genu valgum. Zentralbl. für mechanische und chirurgische Orthopädie, September 1907.

In Erwiderung auf den Artikel Schultzes erklärt Lange, daß er durch häufige Rezidive nach 1maliger Korrektur zu seiner Methode gekommen sei und hält auch, wenn man diese vermeiden will, bei ersterer eine lange Nachbehandlung mit Schienen für unbedingt notwendig. Durch den 4wöchentlichen Gipsverband würden die Muskeln stark geschwächt, was man gerade beim X-Bein verhindern soll. Mosenthal-Berlin.

Bernabei, Su un igroma prerotuleo d'origine traumatica. Gazzetta internazionale di Medicina 1907, Nr. 23.

Klinischer Fall; Heilung durch Exstirpation. Ros. Buccheri-Palermo.

M. Orsolani, Sopra un caso di rottura dell' arteria poplitea. Gazzetta degli ospedali e delle cliniche, XXVIII, Nr. 51.

Ein an Gelenkentzündung leidendes Individuum, Diabetiker und Arteriosklerotiker, war in einen Graben gefallen und hatte dabei eine Verletzung in der Gegend der Kniekehle und des Zwillingsmuskels des rechten Beines davongetragen. Trotz des heftigen Schmerzes, den er an dem Unterschenkel empfand, war er jedoch noch in der Lage, sich nach Hause zu schleppen.

Digitized by Google

Es trat Anschwellung, cyanotische Verfärbung und Kälterwerden des Beines ein. Am 3. Tag Anästhesie und breite bläuliche Flecken und dunkle Phlyktäne. Da die Gangrän weiter um sich gegriffen hatte, wurde am 4. Tag die Amputation vorgenommen. Es konnte nun die Anwesenheit einer 7 mm langen Zerreißung aller ihrer Hüllen an der Hinterfläche der Arteria poplitea 3 cm oberhalb ihrer Teilung im Tib. ant. und tibio-peronealen Stamm festgestellt werden. Ros. Buccheri-Palermo.

Busi, Reperto radiografico in un caso di aneurisma della tibiale posteriore destra.

In einem Fall von Aneurysma der Tibialis post. wurde die Feststellung desselben durch die Röntgenaufnahme ermöglicht und ein eigentümliches in den Annalen der Röntgenologie noch nicht beschriebenes Bild erhalten.

Ros. Buccheri-Palermo.

Codivilla (Bologna), Sulla cura della pseudo-artrosi congenita della tibia. Comunicazione fatta alla Società Milanese di Medicina e Biologia il 4 maggio. 1907.

Nach Hinweis auf die durchaus negativen Resultate, die bisher mit den gewöhnlichen Behandlungsmethoden bei den angeborenen Pseudarthrosen der Tibia erhalten worden sind, weist Verfasser an der Hand verschiedener Röntgenbilder nach, daß in allen Fällen, wenn auch in verschiedenem Grade, stets eine Defizienz in der Tätigkeit der Gewebe, welche zur Bildung des Knochens zusammenwirken, vorhanden ist, und daß diese Unzulänglichkeit besonders das Periost betrifft. Als Hypothese über die Pathogenese der Deformität nimmt er entweder eine schlechte Disposition des Keimes oder irgend einen Umstand an, der die normale Entwicklung des Blutkreislaufes der Tibiadiaphyse verhindert; auf diese Weise erklären sich die negativen Resultate der bisher vorgeschlagenen Behandlungsweisen.

Um dem abzuhelfen, macht Verfasser in der Absicht die Periosttätigkeit rings um die Pseudarthrose zu regenerieren, Periostüberpflanzungen, die er normalem Knochen entnimmt.

Die Methode wurde in zwei Fällen von angeborener Pseudarthrose angewandt: Der eine ist noch frisch, bei dem anderen ist der Erfolg bereits ein vollständiger. Der Gesellschaft stellt er das operierte Fräulein vor. Zum Schlusse beschreibt er die ausgeführte Technik. Ros. Buccheri-Palermo.

Jacobsthal, Die Luxationsfraktur des Os naviculare pedis — eine typische Fußverletzung. Naturwissenschaftl.-med. Gesellschaft zu Jena, 6. Juni 1907. Münchener med. Wochenschr. 1907, 29.

Jacobsthal konnte 2 Fälle von Fraktur des Os naviculare pedis beobachten, die durch indirekte Gewalt entstanden waren und sich sowohl in Bezug auf den Mechanismus der Entstehung der Verletzung als auch durch die Form der anatomischen Veränderungen recht charakteristisch zeigten und dem Verfasser Veranlassung gaben, die bisherige Kasuistik genauer zu verfolgen. Er konnte 43 Fälle dieser Verletzung aus der Literatur zusammenstellen. An der Hand dieser und der Krankengeschichten seiner beiden Fälle, die er kurz wiedergibt, bespricht er die Entstehung, Prognose und Therapie dieser seiner Meinung nach geradezu typischen Fußverletzung. Blencke-Magdeburg.

Digitized by Google

Nippold, Ueber die Verletzungen des Os naviculare pedis. Diss. Jena 1907.

Nippold konnte an der chirurgischen Poliklinik zu Jena 2 Fälle von Fraktur und Luxation des Os naviculare pedis beobachten, die er seiner Arbeit zu Grunde gelegt hat. Im Anschluß an diese bringt er eine Zusammenstellung von 40 derartigen Fällen, die er mit der ihm zugänglichen Literatur sammeln konnte und glaubt auf Grund dieser den Beweis führen zu können, daß diese Verletzungen gar nicht so selten vorkommen, wie man immer anzunehmen gewohnt ist. Er hält diese Verletzung grade besonders typisch für die arbeitende Bevölkerung und glaubt jetzt mit Sicherheit annehmen zu dürfen, daß es eine große Menge von Fällen derartiger Verletzungen gibt, die einerseits bis jetzt noch nicht publiziert, anderseits aber auch infolge der bestehenden Schwierigkeiten zur rechten Zeit nicht richtig diagnostiziert worden sind.

Blencke-Magdeburg.

Stendardo, C., Un caso non comune di polidattilia. La medicina italiana, 1907, Nr. 10.

Verfasser berichtet über einen nicht gewöhnlichen Fall von Polydaktylie am rechten Fuß. Es handelt sich um einen neapolitanischen Verbrecher, welcher eine von dem oberen äußeren Rand aus über die Dorsalregion gelegte überzählige Zehe vom Aussehen einer großen Zehe zeigt. Dieselbe besitzt nur in der letzten Phalanx ein Knochengerüst, welches sich nach hinten zu verjüngt und in spitzem Winkel mit dem 2. Metatarsus verschmilzt. Die durch ihre plantare Fläche und mit dem äußeren und inneren Rand dem Fußrücken anhaftende Zehe besitzt eine geringe Verschiebbarkeit in seitlicher Richtung. In Bezug auf die Erblichkeit dieser Anomalie ließ sich nichts erforschen.

Ros. Buccheri-Palermo.

Bramson, Pneumatische Einlegesohlen bei Plattfuß. Hospitalstidende 1907, 18.

Die Einlegesohlen bestehen aus einem kleinen Luftkissen, das durch einen Luftschlauch, an dem sich ein hinter der Ferse angebrachtes Ventil befindet, mit einer Radfahrerpumpe aufgeblasen werden kann. Das Luftkissen paßt sich der Wölbung des Fußes an, ist am Stiefel befestigt und gibt ein weiches elastisches Lager und Polster für den erkrankten Fuß ab. Blencke-Magdeburg.

Lengfellner, Ein wissenschaftlich orthopädischer Schuhleisten. Zentralbl. f. Chirurgie 1907, 34.

Ausgehend von dem Gedanken, daß für einen richtig deformierten Fuß ein fertiges Schuhwerk überhaupt nicht in Betracht kommt und ein Schuhwerk nach Maß stets, trotz aller Genauigkeit, unzureichend bleiben wird, empfiehlt er vor allem einen vollkommen genauen Abdruck des individuellen Fußes zu nehmen. Dies wird nach seiner Meinung am besten durch den Hoffa-Lengfellnerschen Gipsbreiabdruck erreicht. Um nun den Gips so zu präparieren, daß derselbe sofort einen Leisten gibt, der allen an einen solchen gestellten Anforderungen Genüge leistet, vermischte er den Gips mit Leim, goß diese Masse in die Form ein und legte in der Mitte der Längsrichtung einen dicken Draht durch, der die Festigkeit vermehrte. Oben am Spann wurde am ausgehauenen Modell ein Stück ausgesägt, damit nachher dasselbe herausgenommen werden kann und ein Herausziehen des Leistens möglich ist, sodann der ganze

Digitized by Google

Leisten mit Stärkebinden umwickelt. Die Erfolge mit diesem Leisten waren sehr gute. Blencke-Magdeburg.

Lengfellner, Technik des Gipsbreiabdruckes (nach Hoffa-Lengfellner) bei Herstellung der Plattfußeinlagen. Münchener med. Wochenschr. 1907, 40.

Auf die Herstellung dieser Gipsbreiabdrücke einzugehen, halte ich nicht für nötig, da ja dieselbe wohl jedem Orthopäden aus einer ganzen Reihe von Publikationen, die der Feder Lengfellners über dieses Thema entflossen sind, genugsam bekannt sein dürfte. Blencke-Magdeburg.

Lengfellner, Einiges über Zelluloidtechnik bei Herstellung von Plattfußeinlagen. Münchener med. Wochenschr. 1907, 41.

Für den Orthopäden bringt die kurze Abhandlung nichts Neues. Sie ist ja auch, wie Lengfellner selbst hervorhebt, nur für den praktischen Arzt geschrieben, der für gewöhnlich mit der Zelluloidtechnik nur wenig Bescheid weiß, und soll dazu dienen, die Schwierigkeiten dieses Punktes zu heben.

Blencke-Magdeburg.

Ritschl (Freiburg), Der Heftpflasterverband bei der Behandlung des angeborenen Klumpfußes. Zentralbl. für chirurgische und mechanische Orthopädie, November 1907.

Nach redressierenden Manipulationen wird ein Heftpflasterstreifen auf dem Fußrücken quer befestigt, über die innere Kante und die Sohle des Fußes nach außen geführt und mit starkem Zug an der Außenseite des Unterschenkels befestigt, zwei oder drei weitere Streifen in gleicher Richtung. Querstreifen um den Unterschenkel halten diese fest. Der Verband ist leicht zu erneuern, gibt keinen Dekubitus und rutscht vor allem bei kleinen, fleischigen Füßen nie ab, eventuell Kombination mit Gipsverband, auch in umgekehrter Richtung bei Plattfuß mit Erfolg angewendet. Zur Unterstützung der redressierenden Wirkung benutzt Verfasser einen keilförmigen Kork, der mit Filz gepolstert an der Fußsohle fixiert wird. Mosenthal-Berlin.

Digitized by Google

Autorenregister.

Originalarbeiten sind mit * versehen.

A.

v. Aberle 89*. 581. 599.
Alessandri 587.
Almerini 577.

B.

Bardenheuer 1*.
Bayer 617.
Becker 576. 596.
Beneke 618.
Bernabei 621.
Bethe 595.
Biesalski 62*.
Bircher 583.
Bizziochi 618.
Blum 573.
Böhm 286*. 406*.
de Boer 606.
Boß 580.
Bramson 623.
Bruchi 609.
Busi 622.

C.

Cecca 584.
Cernezzi 583.
Chrysospathes 574.
Codivilla 601. 612. 622.
Cohn 605.
Curcio 578. 598.

D.

Da Sanctis 596.
Dauria 603.
David 255*.
Davidsohn 570.
De la Camp 598.
Deßler 569.
Dessauer 573.
Deutschländer 47*.
Diliberti-Herbin 579.
Donati 606.
Dreifuß 601.

E.

Ebermayer 587.
Evler 283*.
Ewald 549*.

F.

Feer 586.
Flörcken 576.
Fränkel 604.
Fulci 619.
Fürnrohr 570. 590.

G.

Galeazzi 586. 607.
Gangitano 582.
Gaugele 437*. 494*.
Gavazeni 597.
Gazzi 609.
Gerson 279*. 569.
Ghillini 415*.
Gläßner 38*.
Gottkowitz 611.
Grashey 571.
Grünberg 615.
Guaccero 581.

H.

Haglund 452*. 457*. 573.
Hammer 611.
Hartmann 584.
Hasebrock 573.
Heuschen 600.
Hilgenreiner 576.
Hirsch 543*.
Hoffa 568.
Hoffmann 29*. 569.
Hofstein 603.
Hohmann 518*.
Holey 582.

J. I.

Jacobstahl 606. 622.
Jardini 596. 609.
Idelsohn 591.
Joachimsthal 580.

K.

Keßler 567.
Kleist 590.
Kölliker 606.
König 599.
Köpke 579.
Krause 589. 590.

L.

Landwehr 445*.
Lange 23*. 621.
Langemak 610.
La Torre 611.
Lehmann 573.
Lehr 473*.
Lengfellner 623. 624.
Lilienfeld 455*.
Lindenstein 619.
Loewenberg 575.
Lorenz 172*.

M.

Maicocchi 620.
Martini 572.

Digitized by Google

Matthies 587.
Medea 596.
v. Mielecki 619.
Minervini 596.
Modena 591.
Monzardo 605.
Mori 599.
Mühsam 595.

N.

Neumann 585.
Nicoletti 602.
Nippold 623.
Nyrop 432*.

O.

v. Oordt 599.
Orsolani 621.
Ortloph 617.

P.

Palagi 607.
Partsch 567.
Peltesohn 239*.
Pende 587.
Petri 597.
Preiser 265*. 579. 611. 615. 616.
Pringle 612.

R.

Raggi 578.
v. Radt 582.
Redard 593. 613.
Reichsthaler 576.
Reiner 584.
Reinhardt-Natvig 605.
Relazzo 616.
Rindl 576.
Ritschl 624.
Rombolà 589.
Rossi 618.
Rothschuh 588.
Ruggero 600.
Rumpel 589.

S.

Sabelico 583.
Sacerdoti 577.
Sangiorgi 575.
Sauer 600.
Saxl 511*.
Schanz 115*. 429*. 592. 601.
Schoemaker 465*.
Schöttl 603.
Schmidt 589.
Schmitz-Pfeifer 618.
Schultheß 67*. 87*. 574.
Schultze 228*. 621.
Schwalbe 601.
Settegast 585.
Sittler 581.
Spitzer 55*.
Spitzy 595.
Stambach 595.
Stark 582.
Steinmann 569.
Stendardo 623.

T.

Tarantini 575.
Tomaselli 595.
Trappe 589. 590.
Treupel 588.
Trimmer 597.
Trinci 608.

U.

Unglaube 619.
Unna 588.

V.

Veit 580.
Vulpius 130*. 592. 612.

W.

Wendel 574. 585. 608.
Werndorff 55*. 208*. 224*.
Wollenberg 245*.

Z.

Ziesché 577.
Zuelzer 276*.

Digitized by Google

Sachregister.

Originalarbeiten sind mit * versehen.

A.

Akromegalie (v. Radt) 582.
— (Stark) 582.
Arteria poplitea, Zerreißung (Orsolani) 621.
— tibialis post., Aneurysma (Busi) 622.
Arthritis chronica, ankylosierende (Galeazzi) 586.
— — beim Kinde (Feer) 586.
— deformans im Röntgenbilde (Settegast) 585.
— gonorrhoica, Behandlung (Matthies) 587.
— — — (Treupel) 588.
— rheumatica, Behandlung bei Indianern (Rothschuh) 588.
— tuberculosa (Allessandri) 587.
— — Behandlung (Ebermayer) 587.

C.

Calcaneussporn (Haglund) 457*.
— (Lehr) 473*.
Calcinosis musculorum (Krause und Trappe) 590.
Corneombildung (Gangitano) 582.
Coxae, Arthritis deformans (Preiser) 616.
Coxa valga (David) 255*.
— vara bei Osteomalacie (Ortloph) 617.
— — traumatica, Osteotomie (Bayer) 617.
Coxitis, Frühdiagnose (Relazzo) 616.

D.

Daumensesambeinfraktur (Preiser) 611.
Defektbildungen, angeborene (Rindl) 576.
Doppelmißbildung (Reichsthaler) 576.
Dupuytrensche Kontraktur (Jardini) 609.
— — Thiosinamin (Langemak) 610.
Dysbasia angiosklerotica (Idelsohn) 591.

E.

Elfenbeinstifte bei Frakturbehandlung (Bircher) 583.
Ellbogengelenksluxation bei Syringomyelie (Wendel) 608.
Ellbogengelenksversteifung (Trinci) 608.
Extensionsverfahren bei Frakturen (Steinmann) 569.
— vereinfachtes (Hofmann) 569.
Extremitätenleiden, Diagnostik der (Reinhardt-Natvig) 605.

F.

Fasciodese (Vulpius) 592.
Femurbruchbehandlung (Rossi) 618.
Femurhalsmessung (Pringle) 612.
Fettembolie (v. Aberle) 89*.
— (Reiner) 584.
Fibrolysin (Becker) 576.
Fibulainfraktion bei Klumpfußbehandlung (Saxl) 511*.
Fingerbrüche, Behandlung (Hammer) 611.
— — (Jottkowitz) 611.
Flacher Rücken, Aetiologie (Böhm) 406*.
Frakturbehandlung (Sabelico) 583.
— durch Extension (Lange) 23*.
Frakturen und Distorsionen (Hartmann) 584.

Digitized by Google

G.

Gehgipshose, ausziehbare (Gerson) 569.
Gelatine zur Frakturbehandlung (Almerini) 577.
Gelenkchirurgie (Wendel) 585.
Gelenkwände, Wirkung der (Cecca) 584.
Genu valgum, Behandlung (Lange) 621.
— — (Schultze) 621.
— — Korrektionsapparat (Evler) 283*.
— — — (Zuelzer) 276*.
Gicht, Stoffwechsel (Unna) 588.
Gipsbreiabdruck, Technik (Lengfellner) 624.

H.

Halswirbelluxation, habituelle (van Oordt) 599.
Hämatomyelie (Medea) 596.
Hämatorhachie (Ruggero) 600.
Heilgymnastik bei inneren Krankheiten (Hasebrock) 573.
Hüftgelenk, medicomechanischer Stuhl für (Chrysospathes) 574.
Hüftgelenksluxation, angeborene, Behandlung (Grünberg) 615.
— — — älterer Fälle (Redard) 613.
— — blutige Transposition (Codivilla) 612.
— — und experimentelle (Ghillini) 415*.
— — Nachbehandlung (Vulpius) 612.
— pseudocongenitale (Preiser) 615.
Hüftpfannenwanderung (Preiser) 616.
Hygroma praepatellare (Bernabei) 621.
Hyperämiebehandlung (Sangiorgi) 575.
— (Tarantini) 575.
— bei Arthritis (Loewenberg) 575.

I.

Intermittierendes Hinken (Gavazzeni) 597.
— — (Idelsohn) 591.
Ischämie, Armkontraktur (Hoffmann) 29*.
Ischias, Haltung bei (Minervini und Da Sanctis) 596.

K.

Klumpfuß, Heftpflasterverband (Ritschl) 624.
Klumphand und Klumpfuß (Hohmann) 518*.
Kniegelenk, Anatomie (Wollenberg) 245*.
— Einblasung von Sauerstoff (Schmidt) 589.
Kniegelenksergüsse (Neumann) 585.
Kniegelenksresection (Schmitz-Pfeiffer) 618.
Kniegelenksverkrümmungen, blutige Behandlung (Werndorff) 208*.
Knochenatrophie (Ziesché) 577.
— nervöse (Raggi) 578.
Knochenbrüche, Alkoholbehandlung (Diliberti-Herbin) 579.
Knochencysten (Rumpel) 582.
Knochendeformitäten durch Trophoneurose (Curcio) 578.
Knochentransplantation (Sacerdoti) 577.
Knochenerweichung, ungewöhnliche (Joachimsthal) 580.
Kontinuitätsresektion der langen Röhrenknochen (Gläßner) 38*.
Kontinuitätsverkürzung am Bein (Deutschländer) 47*.
Krüppelstatistik (Biesalski) 62*.
Kyphoskoliose und Tuberkulose (Schöttl) 603.

L.

Lähmungen, chirurgisch-orthopädisch behandelte (Schanz) 592.
— Transplantation bei (Redard) 593.
Lipom der Hohlhand (Bruchi) 609.
Littlesche Krankheit (De la Camp) 598.
— — Muskelhistologie (Curcio) 598.
Lumbalanästhesie, Zufälle bei (Deßler) 569.

M.

Meniscusluxation am Knie (Bizziochi) 618.
Metatarsus varus congenitus (Hirsch) 543*.
Mißbildungen der Extremitäten (Flörcken) 576.
Monarthritis pneumococcica (Pende) 587.
Muskelatrophie, partielle (Fürnrohr) 590.
Muskelkontrakturen, nachdauernde (Kleist) 590.

Digitized by Google

Muskelverhalten bei Kompression (Rombolà) 589.
Myoklonia localisata (Modena) 591.
Myositis ossificans progressiva (Krause und Trappe) 589.

N.

Naviculare, Fraktur (Landwehr) 445*.
— Luxationsfraktur (Jacobsthal) 622.
— Verletzungen (Nippold) 623.
Nervenanastomose bei Radialislähmung (Stambach) 595.
Nervenkystom (Jardini) 596.
Nervenregeneration nach Durchschneidung (Bethe und Spitzy) 595.
Nervensarkom (Tomaselli) 595.
Neurose, Simulation bei traumatischer (Becker) 596.

O.

Oberarmgelenkverletzungen (Bardenheuer) 1*.
Oedem der Hand nach Trauma (Gazzi) 609.
Olecranonfraktur, alte (Wendel) 608.
Orthopädische Technik (Hoffa) 568.
Osteomalacie (Veit) 580.
Osteoplastik (Holey) 582.
Osteopsathyrosis im Kindesalter (Peiser) 579.

P.

Pagetsche Krankheit (Guaccero) 581.
Patella, Bruch (v. Mielecki) 619.
— Bruchbehandlung (Fulci) 619.
— — (Lindenstein) 619.
— — (Maicocchi) 620.
— — (Unglaube) 619.
— Riesenwuchs (Beneke) 618.
Plattfuß, Behandlung schwerer Formen (Schultze) 228*.
— Einlagentechnik (Lengfellner) 624.
— pneumatische Sohlen (Bramson) 623.
Poliomyelitis nach Impfung (Trimmer) 597.
Polydaktylie, ungewöhnliche (Stendardo) 623.
Pottscher Buckel, Redressement (Gaugele) 437*.
Prothese bei Exarticulatio coxae (Nyrop) 432*.
Pseudarthrose, angeborene, der Tibia (Codivilla) 622.
Pseudarthrosenbehandlung (Bircher) 583.
— (Cernezzi) 583.

R.

Rachitis, Prophylaxe (Boß) 580.
— therapeutische Versuche (Sittler) 581.
Rachitische Verkrümmungen, Zeit der Korrektur (v. Aberle) 581.
Radialislähmung (Mühsam) 595.
Radiusluxation (Galleazi) 607.
Röntgenbild, Senkungsabszesse im (Haglund) 573.
Röntgenstrahlen (Blum) 573.
— bei Frakturen (Grashey) 571.
— — Neurologie (Fürnrohr) 570.
— Schutz gegen (Dessauer) 573.
Röntgentechnik (Davidsohn) 570.
Röntgentherapie, Lähmung durch (Martini) 472.
Röntgenverfahren für prakt. Arzt (Lehmann) 573.
Roser-Nélatonsche Linie (Preiser) 265*.
Rückenverkrümmungsbehandlung nach Klapp (Schwalbe) 601.
Runder Rücken, Behandlung (Gerson) 279*.

S.

Schiefhals, Behandlung (v. Aberle) 599.
— Tenotomie (König) 599.
Schuhleisten, wissenschaftlicher (Lengfellner) 623.
Schultergelenksarthrodese (Vulpius) 130*.
Schultergelenkverrenkung, blutige Behandlung (Werndorff) 224*.
Schultergelenksversteifungen, Therapie (Kölliker) 606.
Schulterhochstand (Cohn) 605.
Schulterluxation, habituelle (de Boer) 606.
— — (Donati) 606.
Skapulatumoren (Monzardo) 605.
Skoliose, angeborene (Dreifuß) 601.
— — Schädelasymmetrie bei (Schultheß) 87*.
— Aetiologie (Böhm) 286*.
— — (Nicoletti) 602.
— Behandlung (Schanz) 601.

Digitized by Google

Skoliose, Bekämpfung (Codivilla) 601.
— — durch die Schule (Schultheß) 574.
— ischiadica (Hofstein) 603.
— bei Kinderlähmung (Ewald) 549*.
— Turnen bei (Wendel) 574.
Spaltarm mit Klumphand (Hilgenreiner) 576.
Spina bifida (Binder) 600.
— — (La Torre) 611.
Spondylitis tuberculosa (Dauria) 603.
— typhosa (Peltesohn) 239*.
Synostosis radio-ulnaris (Palagi) 607.

T.

Tabes traumatica (Köpke) 579.
Thrombophlebitis traumatica (Mori) 599.
Tibiale externum (Haglund) 452*.
— — (Lilienfeld) 455*.
— und Pes planus (Gaugele) 494*.
Trochanterhochstand (Preiser) 265*.
Trochanter-Spina-Linie (Schoemaker) 465*.
Tuberculum humeri-Bruch (Jacobsthal) 606.
Turnerische Studienreise (Keßler und Partsch) 567.
Turnunterricht für Volksschüler (Wendel) 574.

U.

Uebungstherapie (Petri) 597.
Unterkieferdeformierung, artifizielle (Spitzer und Werndorff) 55*.

W.

Waschtisch für orthopädische Operationszimmer (Schanz) 429*.
Wirbeldornfortsatzabreißung (Heuschen) 600.
— (Sauer) 600.
Wirbelsäulenkonkavtorsion (Lorenz) 172*.
— (Schultheß) 67*.
Wirbelsäulenversteifung, ankylosierende (Fränkel) 604.
Wirbelsäule, typische Schmerzen (Schanz) 115*.

Digitized by Google

Digitized by Google

Digitized by Google

Digitized by Google

Digitized by Google

COUNTWAY LIBRARY
HC 1DVI 6

U. HOLZER
BINDER
BOSTON, MASS.

Digitized by Google

Digitized by Google